Zeitschrift: Schweizer Archiv für Tierheilkunde SAT : die Fachzeitschrift für Tierärztinnen und Tierärzte = Archives Suisses de Médecine Vétérinaire ASMV : la revue professionnelle des vétérinaires

Herausgeber: Gesellschaft Schweizer Tierärztinnen und Tierärzte

Band: 131 (1989)

Heft: 6

Artikel: Sindrome Neurotossica da ingestione di piante della "macchia mediterranea" nell'ovino : osservazioni cliniche, istopatologiche, istochimiche ed ultrastrutturali

Autor: Leoni, A. / Nieddu, A.M. / Guarda, F.

DOI: https://doi.org/10.5169/seals-591753

Nutzungsbedingungen

Die ETH-Bibliothek ist die Anbieterin der digitalisierten Zeitschriften auf E-Periodica. Sie besitzt keine Urheberrechte an den Zeitschriften und ist nicht verantwortlich für deren Inhalte. Die Rechte liegen in der Regel bei den Herausgebern beziehungsweise den externen Rechteinhabern. Das Veröffentlichen von Bildern in Print- und Online-Publikationen sowie auf Social Media-Kanälen oder Webseiten ist nur mit vorheriger Genehmigung der Rechteinhaber erlaubt. Mehr erfahren

Conditions d'utilisation

L'ETH Library est le fournisseur des revues numérisées. Elle ne détient aucun droit d'auteur sur les revues et n'est pas responsable de leur contenu. En règle générale, les droits sont détenus par les éditeurs ou les détenteurs de droits externes. La reproduction d'images dans des publications imprimées ou en ligne ainsi que sur des canaux de médias sociaux ou des sites web n'est autorisée qu'avec l'accord préalable des détenteurs des droits. En savoir plus

Terms of use

The ETH Library is the provider of the digitised journals. It does not own any copyrights to the journals and is not responsible for their content. The rights usually lie with the publishers or the external rights holders. Publishing images in print and online publications, as well as on social media channels or websites, is only permitted with the prior consent of the rights holders. Find out more

Download PDF: 10.08.2025

ETH-Bibliothek Zürich, E-Periodica, https://www.e-periodica.ch

SCHWEIZ. ARCH. TIERHEILK. 131, 361–368, 1989

Università degli Studi di Sassari, Istituto di Ispezione degli Alimenti di Origine Animale[1], Istituto di Parassitologia[2], Università degli Studi di Torino, Dipartimento di Patologia Animale[3], Istituto Zooprofilattico Sperimentale della Sardegna Sezione di Nuoro[4]

SINDROME NEUROTOSSICA DA INGESTIONE DI PIANTE DELLA ‹MACCHIA MEDITERRANEA› NELL'OVINO: OSSERVAZIONI CLINICHE, ISTOPATOLOGICHE, ISTOCHIMICHE ED ULTRASTRUTTURALI

A. LEONI, A. M. NIEDDU, F. GUARDA, M. CASTAGNARO, A. FIRINU, P. COSSU, V. MINGIONI

RIASSUNTO

Gravi manifestazioni nervose sono state osservate, durante un'annata particolarmente siccitosa, in greggi al pascolo su terreni ricchi di piante della macchia mediterranea. Le crisi, della durata di 5–20", sono caratterizzate da atassia, perdita dell'equilibrio, convulsioni. Le lesioni macroscopiche sono caratterizzate da congestione cerebrale, aspetto spongioso del fegato, nefrite interstiziale e iperpigmentazione dei linfonodi profondi. Gli esami istopatologici, istochimici ed ultrastrutturali confermano le alterazioni epatorenali ed evidenziano un forte accumulo neuroviscerale di lipofuscine. In attesa di ulteriori studi tossicologici e di riproduzione sperimentale della malattia, gli Autori attribuiscono la comparsa della sindrome neurologica all'ingestione di un principio neurotossico contenuto in piante della macchia mediterranea.

PAROLE CHIAVE: sindrome neurotossica – ovino – lipofuscinosi

NEUROTOXIC SYNDROME IN SHEEP DUE TO INGESTION OF PLANTS FROM MEDITERRANEAN VEGETATION: CLINICAL, HISTOPATHOLOGICAL, HISTOCHEMICAL AND ULTRASTRUCTURAL OBSERVATIONS.

A severe neurological disorder was observed during a very dry season, in sheep pasturing on land with mediterranean vegetation. During the crisis, lasting 5–20", ataxy and convulsions were the main clinical signs. Brain congestion, spongy appearence of the liver, interstitial nephritis and hyperpigmentation of visceral lymph nodes were the most important macroscopic lesions. Histopathological, histochemical and ultrastructural findings confirmed liver and kidney lesions and showed considerable neurovisceral storage of lipofuscin. Although further toxicological and experimental studies are needed to elucidate the origin of the disease, the Authors attribute the outbreak of the neurological syndrome to the ingestion of a neurotoxin containing plant.

KEY WORDS: neurotoxic syndrome – sheep – lipofuscinosis

INTRODUZIONE

E' noto che in particolari aree geografiche del mondo gli ovini possono essere colpiti da manifestazioni neurologiche conseguenti ad intossicazione a seguito di ingestione di piante foraggere appartenenti a varie specie botaniche. Sindromi nervose da accumulo provocate da sostanze di origine esogena costituiscono, ad esempio, un non trascurabile problema negli ovini in Australia, Nuova Zelanda, USA, dove sono presenti vegetali appartenenti ai generi *Swainsona, Astragalus, Oxytropis* e *Phalaris*, che contengono principi neurotossici (*Hartley* e *Kater*, 1962; *Gallagher* et al., 1966; *Laws* e *Anson*, 1968; *Gardiner* et al., 1969; *Simpson* et al., 1969; *Van Kampen* et *James*, 1969a; *Van Kampen* et *James*, 1969b; *James* e *Johnson*, 1970; *James* et al., 1970; *Hartley*, 1971).

Al di là dei sintomi nervosi che caratterizzano questa affezione, ciò che si può costantemente rilevare è l'accumulo di lipopigmenti nei neuroni a diverso livello nel SNC, in cellule del sistema reticolo-endoteliale ed in quelle parenchimatose di vari organi viscerali, particolarmente in fegato e rene.

Allo scopo di portare un ulteriore contributo alla conoscenza di queste forme morbose, abbiamo ritenuto interessante riportare le osservazioni cliniche, istopatologiche, istochimiche ed ultrastrutturali relative ad alcuni episodi da noi osservati in diversi greggi di ovini di razza sarda, caratterizzati dalla presenza di sintomi neurologici e dall'accumulo neuro-viscerale di sostanze morfologicamente ed istochimicamente riferibili a lipofuscine.

OSSERVAZIONI CLINICHE ED EPIDEMIOLOGICHE

Durante il 1987, in occasione di un'annata caratterizzata da una particolare siccità, abbiamo osservato in alcune zone della Sardegna, nella provincia di Nuoro, una grave sindrome nervosa in un gregge di circa 400 ovini di razza sarda. I soggetti componenti il gregge si alimentavano in modo prevalente con piante della macchia mediterranea normalmente non appetite e ricevevano quotidianamente, a parziale integrazione, una modesta razione di mais.
La sindrome cominciava in estate ed interessava in breve circa il 25 % del gregge nel quale provocava crisi ricorrenti della durata di 5–20", caratterizzate clinicamente da atassia, perdita dell'equilibrio, convulsioni ed opistotono (Fig. 1); gli animali si rialzavano quindi con difficoltà, manifestando regolarmente stranguria od oliguria e, talvolta, dispnea.
Tali manifestazioni, che apparivano spontaneamente durante gli spostamenti del gregge oppure venivano facilmente provocate da stimoli di diversa natura (sollecitazioni dell'allevatore, inseguimento da parte dei cani da pastore, ecc.), interessavano inizialmente le femmine pluripare di 4–5 anni e si estendevano poi a primipare e montoni.

Fig. 1: Ovino, durante una crisi, in preda alle tipiche manifestazioni nervose.

Nel solo periodo estivo 1987 venivano a morte oltre 80 ovini con un quadro clinico caratterizzato da dimagrimento progressivo ed exitus entro 1–3 settimane.
La mortalità subiva una flessione durante la stagione autunno-invernale ma nel mese di gennaio 1988 veniva registrata la perdita complessiva di 120 ovini. L'allevatore rilevava un notevole calo della produzione lattea ed un incremento degli aborti e della natimortalità.
Inoltre, seppur in minor misura, analoghe manifestazioni nervose colpivano 2 greggi limitrofe che usufruivano saltuariamente dello stesso pascolo, ed altre 2 ancora, di località differenti, pascolanti anch'esse su aree a macchia mediterranea.
E' da rilevare infine che gli esami sierologici (Visna-Maedi) e batteriologici (listeriosi, clostridi enterotossiemici) volti ad accertare la possibile natura infettiva della sindrome sono risultati negativi.

ANIMALI, MATERIALI E METODI

Su 9 ovini deceduti spontaneamente o sacrificati nel corso della malattia, veniva eseguito l'esame necroscopico. Prelievi di campioni dei diversi organi fissati in formalina 10 % tamponata e glutaraldeide 2,5 %, venivano successivamente inclusi rispettivamente in paraffina e secondo le usuali tecniche di microscopia elettronica. Sezioni di materiale incluso in paraffina erano utilizzate per la colorazione Ematossilina Eosina e secondo le metodiche istochimiche PAS, Mallory, Ziehl-Nielsen, Lillie, Schmorl e Perls.
Per la tecnica istochimica delle lectine, sezioni di SNC di 5 ovini venuti a morte o sacrificati e di 2 ovini sani, effettuate a diverso livello, fissate in formalina ed incluse in paraffina, venivano sparaffinate, idratate e messe in termostato a 40 °C in una soluzione al 3 % di perossido di idrogeno allo scopo di bloccare le perossidasi endogene e poi trattate con una soluzione di tripsina-cloruro di calcio per 15 ". Successivamente, le sezioni erano incubate con 11 diverse lectine biotinilate per 1 ora a temperatura ambiente e successivamente con il complesso ABC (Vector Laboratories) per 30'. Infine, l'attivazione della perossidasi veniva effettuata in una soluzione di diaminobenzidina e perossido di idrogeno.
Il controllo della specificità di legame si effettuava con l'incubazione delle lectine con una soluzione 0,2 M degli zuccheri specifici. Infine quale controllo positivo, alcune sezioni venivano incubate solamente con il sistema ABC. Nella tabella 1 sono elencate le lectine utilizzate, l'acronimo relativo e lo zucchero specifico.
Il materiale fissato in glutaraldeide veniva incluso in Epon-Araldite, sezionato, colorato con acetato di uranile e citrato

Tab. 1: Lectine utilizzate

Origine	Acronimo	Zucchero specifico
Arachis hypogea	PNA	β-D-Gal (1–3)-D-GalNAc
Concanavalia ensiformis	Con-A	α-D-man α-D-Glc
Dolichos biflorus	DBA	α-D-GalNAc
Glycine max.	SBA	α-D-GalNAc α-D-Gal
Griffonia simplicifolia	GS-I	α-D-Gal
Lens culinaris	LCA	α-D-man
Phytolacca americana	PWM	(D-GlcNAc)
Ricinus communis	RCA-I	β-D-Gal
	RCA-II	β-D-Gal D-GalNAc
Triticum vulgaris	WGA	NeuNAc (β-[1–4]-D-GlcNAc)
Ulex europaeus	UEA-I	α-L-fucoso

di piombo ed osservato con un microscopio elettronico Zeiss EM 109 turbo.

LESIONI ANATOMO-PATOLOGICHE

Reperti macroscopici

Ovini spontaneamente deceduti oppure sacrificati nel corso della malattia presentavano alterazioni patologiche non specifiche caratterizzate da congestione meningo-encefalica, diffusa pigmentazione nerastra a carico dei linfonodi meseraici e mediastinici, grossi focolai di aspetto spongioso al fegato, pigmentazione bruno-scura di entrambi i reni e fenomeni di enterite catarrale nodulare da massiva infestazione parassitaria riferibile a cestodi della specie *Avitellina centripunctata.*

Reperti istopatologici ed istochimici

L'esame istopatologico, effettuato su sezioni colorate in Ematossilina Eosina, PAS, Mallory, Ziehl-Nielsen, Perls, Lillie e Schmorl, ha permesso di osservare numerose alterazioni a carattere prevalentemente degenerativo e la costante e talvolta massiva presenza di pigmenti giallo-bruni in sede neuronale e poliviscerale. In tabella 2, è riassunta l'affinità per il pigmento, osservata negli organi principalmente colpiti, nei confronti delle diverse metodiche testate.

SNC: negli ovini spontaneamente deceduti un marcato accumulo dei pigmenti interessava tutte le regioni del SNC ed era spesso accompagnato da fenomeni necrobiotici neuronali. I neuroni della corteccia cerebrale e cerebellare nonchè i motoneuroni delle corna anteriori apparivano colpiti in maggior misura. Mentre la corteccia cerebrale non presentava alterazioni della normale architettura tessutale, a carico della corteccia cerebellare si osservava frequentemente la scomparsa di cellule del Purkinje accompagnata da fenomeni degenerativi dei neuroni dello strato dei granuli. Gli ovini sacrificati nel corso della malattia non presentavano invece elevate quantità di pigmento che inoltre non era presente in tutti i neuroni osservati.

Nel pericario delle cellule nervose maggiormente colpite il materiale accumulato poteva riempire gran parte del citoplasma (Fig. 2); in altri era comunemente localizzato ad un polo del citoplasma.

A nessun livello del SNC venivano osservati fenomeni infiammatori.

Fegato: a livello epatico si riscontravano fenomeni degenerativi più accentuati in sede centrolobulare ed ectasia della vena centrolobulare talvolta imponente (fig. 3). Era inoltre apprezzabile l'accumulo di pigmento, con caratteristiche simili a quelle osservate nel SNC, in cellule di Kupffer, nell'endotelio vascolare e nei monociti circolanti (Fig. 3).

Rene: a carico dell'epitelio tubulare si osservavano fenomeni degenerativo-necrotici accompagnati da dilatazione tubulare e il massivo accumulo intracitoplasmatico di pigmenti lipofuscinici (Fig. 4). I tubuli potevano presentare inoltre fenomeni di atrofia con ispessimento delle membrane basali che spesso assumevano un caratteristico aspetto festonato. Frequentemente nei glomeruli si riscontravano fenomeni di adesione fra le anse capillari e la capsula. Ancora, nell'interstizio si repertavano modici infiltrati linfoplasmacellulari e lieve fibrosi in zona prevalentemente pericapsulare.

Intestino tenue: le lesioni in questa sede erano caratterizzate da disepitelizzazione dei villi ed accumulo di lipofuscine

Tab. 2: Schematizzazione dell'affinità del pigmento, accumulato nelle cellule degli organi principalmente colpiti, nei confronti delle diverse metodiche istochimiche testate.

	Mall.	PAS	Ziehl	Lillie	Schm.	Perls
Encefalo	+++	+++	+++	--	--	--
Midollo Spinale	+++	+++	+++	--	--	--
Rene	+++	+++	+++	--	--	--
Fegato	+++	+++	+++	--	--	--
Linfonodi	+++	+++	+++	--	+++	++

a sede assiale. La mucosa si presentava massivamente infiltrata da mononucleati e granulociti eosinofili e caratteristica era la presenza, attorno agli scolici dei cestodi infissi, di fenomeni iperplastici.

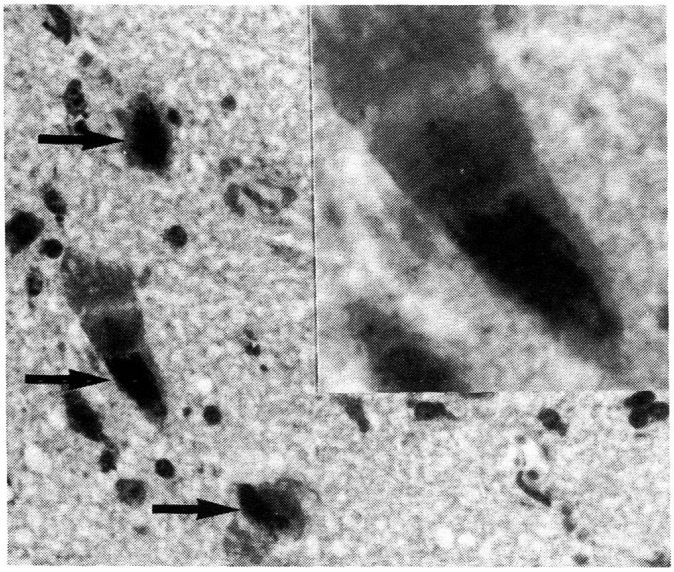

Fig. 2: Encefalo di ovino deceduto spontaneamente. Il citoplasma dei neuroni affetti (frecce) appare ripieno di materiale positivo per la reazione Ziehl-Nielsen (medio ingrandimento). Nel riquadro in alto a destra si osserva un ingrandimento di uno dei neuroni. Data l'impossibilità alla fissazione immediata del SNC di questo ovino morto spontaneamente, sono rilevabili all'osservazione, fenomeni autolitici.

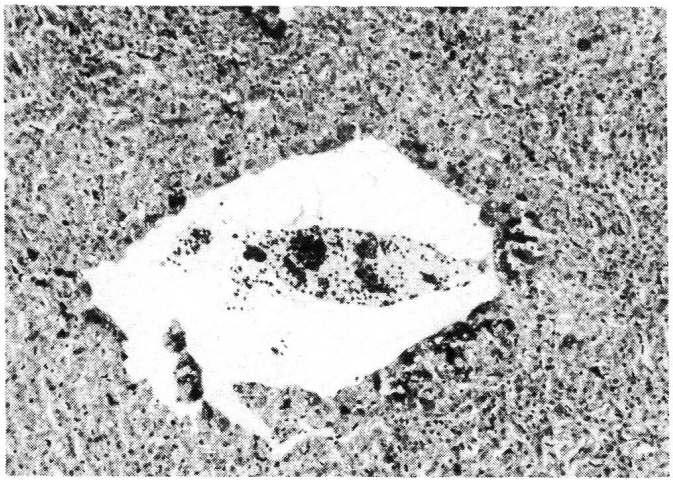

Fig. 3: Fegato di ovino morto spontaneamente. Sono osservabili fenomeni ectasici della vena centrolobulare e presenza di lipofuscine positive per la colorazione Mallory (piccolo ingrandimento).

Polmone: a livello bronchiolare veniva riscontrata iperplasia dei follicoli linfatici e della tonaca muscolare associata a lieve infiltrato di mononucleati in sede interstiziale. La presenza di pigmenti invece era piuttosto scarsa.
Milza: reattività follicolare e scarsa presenza di lipofuscine.
Abomaso e utero: piccoli depositi di pigmento nella parte profonda della mucosa.
Linfonodi: in sede linfonodale caratteristico era il reperto di numerosi macrofagi contenenti nel citoplasma elevate quantità di materiale positivo per le lipofuscine, le melanine e per i pigmenti di origine ematica (Fig. 5).

Istochimica delle lectine

Per la tecnica istochimica delle lectine, sono state utilizzate solamente quelle lectine che non presentavano nessun tipo di positività citoplasmatica nei neuroni degli animali di controllo. Per questo motivo, dopo uno studio sulla distribuzione dei legami lectinici sul SNC degli ovini di controllo, sono state scartate WGA, RCA-I e -II, Con-A, LCA e PWM.
Mentre per SBA e DBA non si osservavano reazioni positive nè nel citoplasma dei neuroni affetti, nè in quello dei neuroni di controllo, UEA-I, GS-I e PNA presentavano positività granulare o diffusa citoplasmatica nel pericario delle cellule neuronali (Fig. 6), similmente a quanto riscontrato attraverso le altre tecniche istochimiche.

Reperti ultrastrutturali

L'osservazione al microscopio elettronico eseguita solamente su SNC, fegato e rene, e volta primariamente ad identificare la natura del materiale accumulato nei diversi

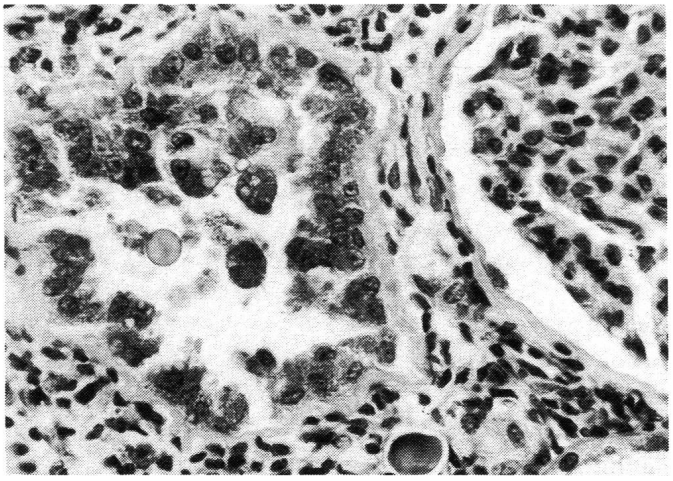

Fig. 4: Rene di ovino morto spontaneamente. Pigmenti lipofuscinici nel citoplasma dell'epitelio tubulare in preda a fenomeni degenerativo-necrotici (E. E. – forte ingrandimento).

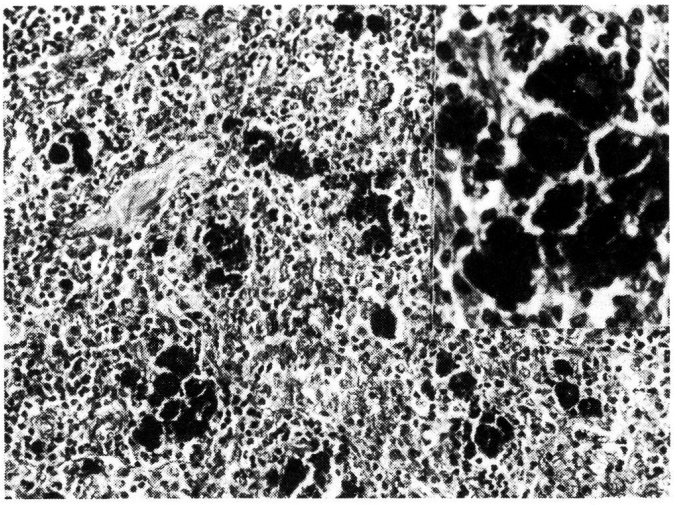

Fig. 5: Linfonodo meseraico di ovino morto spontaneamente. Cospicui depositi di materiale positivo per la tecnica istochimica di Mallory (medio ingrandimento). Nel riquadro in alto a destra, a più forte ingrandimento sono osservabili diversi macrofagi con il citoplasma completamente riempito di pigmenti.

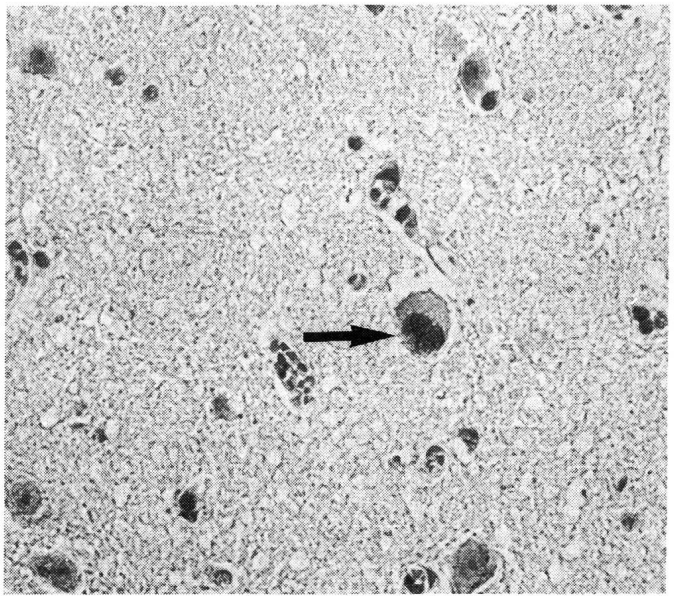

Fig. 6: Encefalo di ovino deceduto spontaneamente. Nel citoplasma del neurone al centro della fotografia, è ben visibile la presenza di materiale positivo per la lectina PNA. [La reazione positiva è evidenziata dall'intensa colorazione marrone (medio ingrandimento)]. Anche in questo caso sono rilevabili fenomeni autolitici.

organi, oltre a confermare le lesioni istopatologiche permetteva di mettere in evidenza quanto segue:

SNC: i neuroni di diverse regioni encefaliche e del midollo spinale quali le cellule piramidali della corteccia cerebrale, cellule di Purkinje, neuroni di diversi nuclei del midollo allungato e del Ponte di Varolio e motoneuroni delle corna anteriori, presentavano accumulo intracitoplasmatico di granuli di forma, grandezza e numero variabile, e circoscritti da membrana.

Il materiale presente all'interno dei vacuoli era caratterizzato da una componente fortemente elettrondensa finemente granulare e da piccole gocce di tipo lipidico immerse in una matrice di media densità (Fig. 7). Tale materiale si osservava in quantità molto più elevate negli animali morti spontaneamente. Non era possibile apprezzare ulteriori alterazioni a causa delle non perfette condizioni di preservazione dei tessuti.

Fegato: a livello epatico il materiale, presentante le caratteristiche sopra elencate, si rinveniva quasi esclusivamente nelle cellule del Kupffer e nei monociti infiltranti il tessuto epatico (Fig. 8) anche se, talvolta, qualche granulo si trovava nel citoplasma degli epatociti. Più frequentemente in questi ultimi erano presenti gocce di natura lipidica.

Rene: mentre a livello tubulare le osservazioni ultrastrutturali confermavano il reperto di abbondante materiale intra-

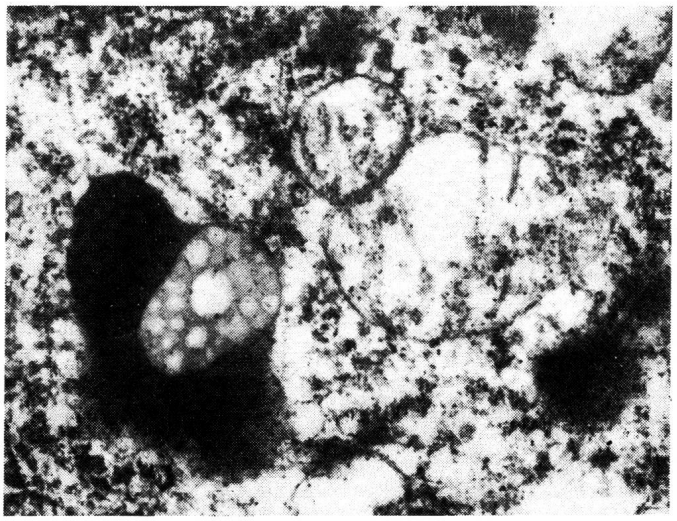

Fig. 7: Motoneurone delle corna anteriori. Caratteristico aspetto ultrastrutturale dei granuli di lipofuscina: è possibile riconoscere una parte più elettrondensa finemente granulare associata ad una a media elettrondensità contenente piccoli vacuoli più chiari. Nella foto la terza componente di tipo lamellare non è chiaramente visibile (M. E. – forte ingrandimento).

citoplasmatico simile a quello presente negli altri organi, nel citoplasma delle cellule podocitarie del glomerulo, i granuli, con caratteristiche di grandezza e di forma più omogenee (Fig. 9), si repertavano in maggiore quantità. Inoltre, si osservava la presenza di una terza componente debolmente elettrondensa e ancora più finemente granulare.
Le altre cellule glomerulari non presentavano invece nessun fenomeno di accumulo.

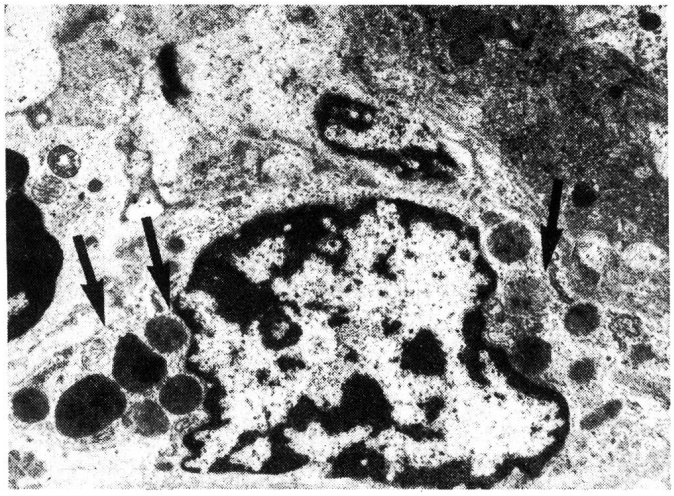

Fig. 8: Fegato di ovino sacrificato. In un monocita, infiltrante il tessuto epatico, sono riconoscibili numerosi granuli elettrondensi (M. E. — medio ingrandiemento).

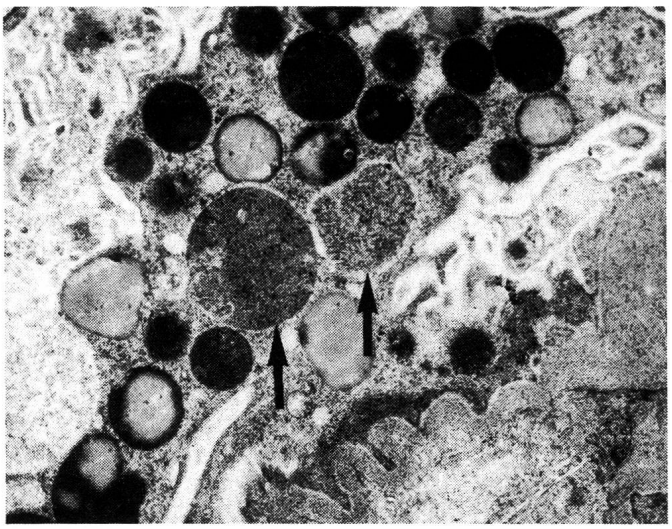

Fig. 9: Rene di ovino sacrificato. A livello glomerulare, in un podocita sono riconoscibili i tipici corpi residuali a diverso stadio di maturazione (M. E. — medio ingrandimento).

DISCUSSIONE

Da un punto di vista clinico, la sindrome da noi riscontrata possiede molti lati in comune con quella descritta dagli Autori australiani (*Gallagher* et al., 1966) in ovini intossicati dalla graminacea *Phalaris tuberosa*, il cui principio attivo è rappresentato dall'N'N-dimetiltriptamina (*Clarke* et al., 1981), un alcaloide responsabile delle alterazioni neurologiche. Tuttavia il pigmento presente nei neuroni ed in cellule di altri organi, a differenza di quanto riscontrato nel nostro caso, non appare colorabile attraverso la reazione PAS (*Hartley*, 1978). L'analisi delle piante vegetanti sul pascolo utilizzato dagli ovini ha inoltre escluso la presenza di questa pianta, rilevando invece la crescita di specie botaniche tipiche della macchia mediterranea, del genere *Cistus* (Cistus *sp.*), *Asphodelus* (Asphodelus albus e ramosus), e Pistacia (*Pistacia lentiscus*), e la *Quercus ilex*, che riuscivano a vegetare nonostante la persistente siccità. Sebbene per nessuna di queste siano conosciuti principi neurotossici, le piante del genere Pistacia sono tuttavia note per la produzione di resine contenenti terpeni ed, in particolare, quantità talvolta non trascurabili di trementina (*Cola* et al., 1936). Tale sostanza, che da un punto di vista chimico si presenta come una miscela di idrocarburi aliciclici, può provocare una sintomatologia nervosa caratterizzata da depressione e letargia, incoordinazione e disturbi locomotori (*Osweiler* et al., 1985). Inoltre, escreta con le urine potrebbe essere responsabile dei fenomeni degenerativi tubulari da noi osservati negli ovini affetti. Da questo punto di vista, tale pianta potrebbe quindi essere, sia pure in modo parziale, responsabile della sindrome osservata.
Il pigmento accumulato in sede neuroviscerale appare positivo per le metodiche istochimiche PAS, Mallory e Ziehl-Nielsen, e risulta quindi costituito da lipo ed emofuscine, rappresentanti lo stesso tipo di materiale a diverso stadio di ossidazione (*Ghadially*, 1975). Fanno eccezione i linfonodi esaminati dove il pigmento viene colorato anche con la Schmorl (melanine) e la Perls (emosiderine). L'utilizzo invece della tecnica istochimica delle lectine ha permesso di evidenziare la presenza nel materiale accumulato di residui di alfa-L-fucoso (UEA-I), di alfa-galattoso (GS-I) e del disaccaride beta-D-galattoso (1—3)-N-D-acetil-galattosamina (PNA).
L'osservazione ultrastrutturale ha messo in evidenza come la sindrome neurologica possa essere correlata con l'accumulo neuroviscerale di granuli di lipofuscina, presenti in misura maggiore di quanto si osservi normalmente nei ruminanti della stessa età (*Merighi* e *Peirone*, 1985). Ancora,

dal momento che negli ovini venuti a morte spontaneamente e con sintomatologia manifesta la presenza dei granuli di lipofuscina è più massiva, sembra esistere una relazione diretta fra la quantità del pigmento accumulato e intensità e frequenza delle manifestazioni nervose.

Da un punto di vista diagnostico differenziale occorre prendere in considerazione le forme genetiche di lipofuscinosi, dalla quale peraltro la sindrome da noi osservata si discosta sia per l'aspetto epidemiologico che per la lenta progressione della malattia (*Palmer* et al., 1986), o di sfingolipidosi, che presentano però caratteristiche ultrastrutturali diverse (*Volk* et al., 1972; *Castagnaro* et al., 1987). Tuttavia, non è da escludere la possibilità che le sostanze tossiche ingerite possano bloccare o ridurre l'azione di enzimi lisosomiali provocando l'accumulo di substrati non catabolizzati sotto forma di corpi residuali. Infine, è ancora possibile che l'aumento dei fenomeni di perossidazione dei lipidi, di origine tossica, abbia provocato il massivo accumulo di lipofuscine. La negatività dei test sierologici e degli esami batteriologici nei confronti degli agenti patogeni responsabili di alterazioni neurologiche nell'ovino, la mancanza di lesioni infiammatorie o caratteristiche e l'assoluta assenza di contaminazioni ambientali derivanti dall'uso di pesticidi o fertilizzanti, permettono di ipotizzare che responsabili della sindrome neurologica siano piante, probabilmente tipiche della macchia mediterranea, arricchitesi a causa della forte siccità di un principio neurotossico.

Ulteriori studi di carattere tossicologico e attraverso la riproduzione sperimentale della malattia potranno chiarire più precisamente l'origine e la patogenesi della stessa.

BIBLIOGRAFIA

Castagnaro M., Alroy J., Ucci A. A., Glew R. H. (1987): Lectin histochemistry and ultrastructure of feline kidneys from six different storage diseases. Virch. Arch. B., *54*, 16–26. – *Clarke M. L., Harvey C. G., Humphreys D. J.* (1981): Poisonous plants. In «Veterinary Toxicology», II Ed., Bailliere Tindall, Londra, 224. – *Cola G., Negri G., Cappelletti C.* (1936): Botanica. UTET, Torino, 957. – *Gallagher C. H., Koch J. H., Hoffman H.* (1966): Diseases of sheep due to ingestion of Phalaris tuberosa. Austr. Vet. J., *42*, 279–286. – *Gardiner M. R., Linto A. C., Aplin T. E. H.* (1969): Toxicity of Swainsona cenescens for sheep in Western Australia. Austr. J. Agr. Res., *20*, 87–97. – *Ghadially F. N.* (1975): Ultrastructural pathology of the cell. Butterworths, Londra, 306. – *Hartley W. J., Kater J. C.* (1962): Observations on diseases of the central nervous system of sheep. Austr. J. Agr. Res., *10*, 128–142. – *Hartley W. J.* (1971): Some observations on the pathology of Swainsona spp. poisoning in farm livestock in Eastern Australia. Acta Neuropathol., *18*, 342–355. – *Hartley W. J.* (1978): Chronic phalaris poisoning or phalaris staggers. In: «Effects of poisonous plants on livestock», ed. da Keeler, R. F., Van Kampen K. R., James L. F., Academic Press, New York, 391–393. – *James L. F., Butcher J. E., Van Kampen K. R.* (1970): Relationship between Halogeton glomerulatus consumption and water intake by sheep. J. Range Mgmt., *23*, 123–127. – *James L. F., Johnson A. E.* (1970): Prevention of fatal Halogeton glomerulatus poisoning in sheep. J. Am. Vet. Med. Assoc., *157*, 437–442. – *Laws L., Anson R. B.* (1968): Neuropathy in sheep fed Swainsona luteola and S. galegifolia. Austr. Vet. J., *44*, 447–452. – *Merighi A., Peirone S. M.* (1985): Histochemical and ultrastructural features of neuronal pigment in some encephalic nuclei of ruminants. Exp. Biol., *44*, 109–121. – *Osweiler G. D., Carson T. L., Buck W. B., Van Gelder G. A.* (1985): Clinical and diagnostic veterinary toxicology. III ed., Kendall/Hunt Publ. Co., Dubuque/Iowa, 202–203. – *Palmer D. N., Husbands D. R., Winter P. J., Blunt J. W., Jolly R. D.* (1986): Ceroid lipofuscinosis in sheep. I. Bis(monoacylglycero)phosphate, dolichol, ubiquinone, phospholipids, fatty acids, and fluorescence in liver lipopigment lipids. J. Biol. Chem., *261*, 1766–1772. – *Simpson B. H., Jolly R. D., Thomas S. H. M.* (1969): Phalaris arundinacea as a cause of deaths and incoordination in sheep. New Zealand Vet. J., *17*, 240–244. – *Van Kampen K. R., James L. F.* (1969a): Pathology of locoweed poisoning in sheep. Path. Vet., *6*, 413–423. – *Van Kampen K. R., James L. F.* (1969b): Acute Halogeton poisoning of sheep: pathogenesis of lesions. Am. J. Vet. Res., *30*, 1779–1783. – *Volk B. W., Adachi M., Schneck L.* (1972): The pathology of sphingolipidosis. Sem. Hematol., *9*, 317–348.

Syndromes neurotoxiques chez des moutons après l'ingestion de plantes du maquis méditerranéen: observations cliniques, histopathologiques, histochimiques et ultrastructurelles

De graves manifestations nerveuses ont été remarquées, pendant une année caractérisée par une particulière sécheresse, dans des troupeaux au pâturage sur des terrains riches en plantes du maquis méditerranéen. Les crises, qui durent de 5 à 20 seconds, sont caractérisées par l'ataxie, par une perte de l'equilibre et par des convulsions. L'examen anatomo-pathologique macroscopique revèle une congestion cérébrale, un aspect spongieux du foie, une nephrite interstitielle et une hyperpigmentation des ganglions

A. LEONI, A. M. NIEDDU, F. GUARDA, M. CASTAGNARO, A. FIRINU, P. COSSU, V. MINGIONI

lymphatiques profondes. Les examens histopathologiques, histochimiques et ultrastructurels confirment les altérations hépato-rénal et ils mettent en évidence un fort cumul neurovisceral de lipofuscines. Dans l'attente d'ultérieures études toxicologiques et de reproduction expérimentale de la maladie, les Auteurs attribuent l'apparition du syndrome neurologique à l'ingestion d'un facteur neuro-toxique contenu dans des plantes du maquis méditerranéen.

Neurotoxische Symptome nach Aufnahme von Pflanzen aus dem Mittelmeer-Buschwald (Maquis) beim Schaf: klinische, histopathologische, histochemische und elektronenmikroskopische Befunde

In Schafherden wurden auf Weiden, die reich an Pflanzen des Maquis sind, während eines besonders trockenen Jahres neurotoxische Symptome beobachtet. Die Anfälle mit Ataxie, Gleichgewichtsstörungen und Krämpfen dauerten 5 bis 20 Sekunden. Die makroskopischen Befunde waren cerebrale Kongestion, eine schwammige Konsistenz der Leber, interstitielle Nephritis und Hyperpigmentation der Lymphknoten. Die histologischen, histochemischen und elektronenmikroskopischen Untersuchungen bestätigten eine neuroviscerale Ansammlung von Lipofuscin. Die Autoren vermuten ein neurotoxisches Prinzip in diesen Pflanzen des Maquis.

Adresse: Antonio Leoni
Istituto di ispezione degli alimenti
Facoltà di Medicina Veterinaria
I-07100 Sassari

Manuskripteingang: 15. April 1989

INSTRUCTIONS TO AUTHORS

The *Schweizer Archiv für Tierheilkunde* (10 issues per year) publishes *reviews, original papers* as well as *short communications* devoted to all areas of veterinary medicine and related scientific disciplines. *Manuscripts* written in German, French, Italian or English are admissible and should be sent in *duplicate* to:
Schweizer Archiv für Tierheilkunde, Prof. Dr. M. Wanner, Veterinärmedizinische Fakultät, Winterthurerstrasse 260, CH-8057 Zürich
The manuscript (total length max. 15 pages) should be typewritten (1.5-spaced, on one side only, with a wide margin) and be submitted in a form ready to be printed.
The *first manuscript page* should bear 1) the name of the institution, 2) the title of the paper in the original language and in English, 3) the names of the authors, 4) the abstract (in the original language and in English with 100–200 words, each), 5) five key words (in the original language and in English) which characterize the paper.
In the *text references* should be cited by the author's first name (underlined) and the year of publication (e.g. *Lenz* et al., 1988).
Tables should be numbered consecutively, irrespective of illustrations, be accompanied by adequate titles and be typed on separate pages of the manuscript.
Illustrations (colored only if really necessary) should be indicated by arabic numbers and be loosly included with the manuscript. The legends for figures should by typed separately. The appropriate position of figures within the text to be printed should be marked on the margin of the manuscript.
The *list of references* should only contain the publications mentioned in the text. The order of references should be alphabetical according to the author's first name. Citation for journals: authors (name and capitals of first name), year of publication (in parenthesis), title of the article, journal (abbreviation), volume (underlined), pages, e.g.: Winter A. B., Lenz C. D. (1988): Der Tierarzt und die Tiere. Schweiz. Arch. Tierheilk. *130,* 456–789.
Abstracts written in the two remaining languages and the *complete address* of the author in charge should follow at the end of the manuscript.
Corrections are only made for typing errors. Costs for additional changes of words or in the text must be paid for by the author.