

Zeitschrift: Schweizer Archiv für Tierheilkunde SAT : die Fachzeitschrift für Tierärztinnen und Tierärzte = Archives Suisses de Médecine Vétérinaire
ASMV : la revue professionnelle des vétérinaires

Herausgeber: Gesellschaft Schweizer Tierärztinnen und Tierärzte

Band: 131 (1989)

Heft: 1

Artikel: Quel est votre diagnostic?

Autor: Barras, J. / Barras, G. / Bagnoud, P.-Y-

DOI: <https://doi.org/10.5169/seals-588237>

Nutzungsbedingungen

Die ETH-Bibliothek ist die Anbieterin der digitalisierten Zeitschriften auf E-Periodica. Sie besitzt keine Urheberrechte an den Zeitschriften und ist nicht verantwortlich für deren Inhalte. Die Rechte liegen in der Regel bei den Herausgebern beziehungsweise den externen Rechteinhabern. Das Veröffentlichen von Bildern in Print- und Online-Publikationen sowie auf Social Media-Kanälen oder Webseiten ist nur mit vorheriger Genehmigung der Rechteinhaber erlaubt. [Mehr erfahren](#)

Conditions d'utilisation

L'ETH Library est le fournisseur des revues numérisées. Elle ne détient aucun droit d'auteur sur les revues et n'est pas responsable de leur contenu. En règle générale, les droits sont détenus par les éditeurs ou les détenteurs de droits externes. La reproduction d'images dans des publications imprimées ou en ligne ainsi que sur des canaux de médias sociaux ou des sites web n'est autorisée qu'avec l'accord préalable des détenteurs des droits. [En savoir plus](#)

Terms of use

The ETH Library is the provider of the digitised journals. It does not own any copyrights to the journals and is not responsible for their content. The rights usually lie with the publishers or the external rights holders. Publishing images in print and online publications, as well as on social media channels or websites, is only permitted with the prior consent of the rights holders. [Find out more](#)

Download PDF: 14.01.2026

ETH-Bibliothek Zürich, E-Periodica, <https://www.e-periodica.ch>

QUEL EST VOTRE DIAGNOSTIC?

J. BARRAS, G. BARRAS, P.-Y. BAGNOUD

Animal: chien berger allemand, mâle, 9 ans

28 MARS: PREMIÈRE CONSULTATION

Anamnèse: Le chien a depuis plusieurs jours de la difficulté à déféquer. Le propriétaire a remarqué une pollakisurie et une hématurie. L'appétit est bon.

Examen clinique: L'état général est satisfaisant. L'examen clinique général (température, pouls, fréquence respiratoire, auscultation cardiaque, palpation des ganglions) ne révèle rien d'anormal. Le chien présente dans sa démarche une faiblesse du train-arrière. Suite à l'anamnèse, nous contrôlons l'urine avec une bandelette (Combur 9-Test): érythrocytes+++, leucocytes++, protéines+. Les autres valeurs sont dans les normes.

Un toucher rectal révèle une hypertrophie de la prostate. A signaler également comme pathologie du système urogénital, une cryptorchidie.

THÉRAPIE:

Triméthoprim/Sulfadiazin 15 mg/kg de poids 2 fois par jour pendant 10 jours, Delmadinon-aceticum 1 mg/kg de poids en injection i/m.

Le propriétaire nous confirme quelques jours plus tard une nette amélioration. La défécation ainsi que la miction se sont normalisées progressivement.

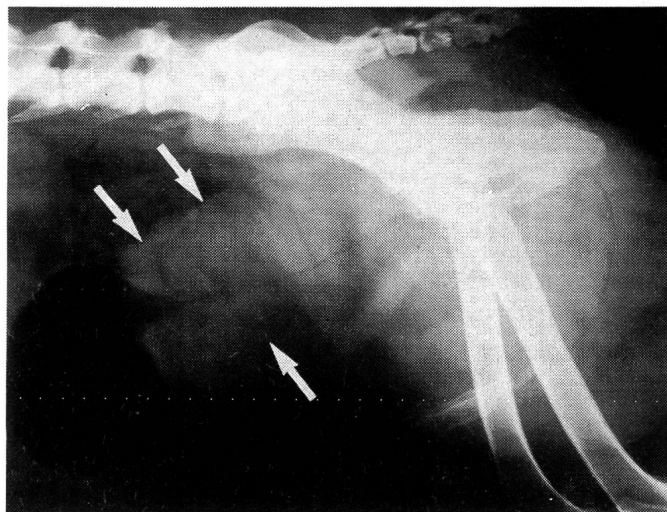
28 JUILLET: DEUXIÈME VISITE

Anamnèse: Les mêmes symptômes sont réapparus (difficultés à uriner et à déféquer) depuis un peu plus de dix jours. Ils sont beaucoup plus forts que lors de la première consultation.

Examen: L'état général du chien est moins bon que lors de la première consultation, mais il reste satisfaisant. Le chien mange moins. Il se déplace aussi moins volontiers.

Les paramètres, température, pouls, fréquence respiratoire sont normaux. La palpation du ventre révèle une grosseur (pamplemousse allongée) à l'emplacement habituel de la vessie. La prostate ne peut pas être palpée par toucher rectal.

Examen radiologique: La vessie a été mise en évidence par contraste (injection d'air). Prise latéro-latérale, le chien étant couché.



QUEL EST VOTRE DIAGNOSTIC?

Le lendemain, nous opérons le chien par laparotomie sur la ligne blanche. Le but de cette intervention est d'identifier avec certitude la grosseur caudale à la vessie et de contrôler l'état du testicule ectopique.

La grosseur est, comme les problèmes de miction et le cliché radiologique le laissaient deviner, la prostate. L'hyperplasie est énorme. Elle est parfaitement symétrique, ce qui permet pratiquement d'exclure une tumeur. Le testicule ectopique se trouve à l'entrée du canal inguinal. On le ligature, puis on l'excise. Le tissu glandulaire est presque inexistant, par contre il porte une tumeur de la grosseur d'un abricot. L'examen histologique (Institut de pathologie animale de l'université de Berne) confirme la suspicion d'une tumeur des cellules de Sertoli.

THÉRAPIE:

castration

antibiothérapie post-opératoire

lavements Microklist 2 fois par jour

Del Madinon — Aceticum 1 mg/kg deux fois à intervalle de 2 semaines

Remarque: L'hyperoestrogénisme dû à la tumeur des cellules de Sertoli n'a dans ce cas pas provoqué d'alopécie bilatérale symétrique, comme c'est très souvent le cas. Il faut signaler que l'autre testicule était atrophié. Il n'y avait

qu'un faible grossissement des tétons, ce qui n'a pas été remarqué dans l'examen clinique. Dans ce cas la tumeur des cellules de Sertoli a surtout provoqué des changements sur la prostate.

L'amélioration de l'état général et la disparition des symptômes ont été rapides, comme habituellement dans ces cas.

Adresse: Barras et Bagnoud
Pratique vétérinaire
Condémines 8
1950 Sion

Manuskripteingang: 31. August 1988

WHO COLLABORATING CENTRE FOR PARASITIC ZOOSES AM INSTITUT FÜR PARASITOLOGIE DER UNIVERSITÄT ZÜRICH

Mit Zustimmung der Erziehungsdirektion des Kantons Zürich und des Bundesamtes für Gesundheitswesen hat die Weltgesundheitsorganisation (WHO) in Genf am Institut für Parasitologie der Universität Zürich ein Kooperationszentrum für «parasitäre Zoonosen» etabliert. Als Gemeinschaftseinrichtung der Veterinärmedizinischen Fakultät und der Medizinischen Fakultät befasst sich das Institut mit Zoonosen, die durch Parasiten verursacht wer-

den. Dabei wurde stets eine enge Zusammenarbeit mit der WHO gepflegt. Hauptaufgabe des neu gegründeten Kooperationszentrums wird es sein, sich an internationalen Forschungsprojekten und an Ausbildungsfragen für Entwicklungsländer zu beteiligen.

Zürich, 30. September 1988

3. KLINISCHER NEUROLOGIEKURS IN BERN

Kurs für praktizierende Tierärzte 21./22. April 1989 in Bern.

Thema: *Epilepsie bei Hund und Katze.*

Fallvorstellungen (Film und Dia), Untersuchungstechnik, Differentialdiagnose, Behandlung.

Kursgebühr: Fr. 300.—

Anmeldeschluss: 15. Februar 1989

Interessenten melden sich *schriftlich* bei:

Berner Fachgruppe für Neurologie,

Prof. Dr. M. Vandewelde

Institut für Tierneurologie

Bremgartenstrasse 109 A

Postfach 2735

CH-3001 Bern

Telefon 031/23 83 83