

Zeitschrift: Schweizer Archiv für Tierheilkunde SAT : die Fachzeitschrift für Tierärztinnen und Tierärzte = Archives Suisses de Médecine Vétérinaire
ASMV : la revue professionnelle des vétérinaires

Herausgeber: Gesellschaft Schweizer Tierärztinnen und Tierärzte

Band: 130 (1988)

Artikel: Transplantation von autologem Ovargewebe zur Verhinderung von unerwünschten Kastrationsfolgen bei der Hündin (Überprüfung von Patienten mehrere Jahre nach der Operation)

Autor: Arnold, S. / Hubler, M. / Casal, M.

DOI: <https://doi.org/10.5169/seals-591885>

Nutzungsbedingungen

Die ETH-Bibliothek ist die Anbieterin der digitalisierten Zeitschriften auf E-Periodica. Sie besitzt keine Urheberrechte an den Zeitschriften und ist nicht verantwortlich für deren Inhalte. Die Rechte liegen in der Regel bei den Herausgebern beziehungsweise den externen Rechteinhabern. Das Veröffentlichen von Bildern in Print- und Online-Publikationen sowie auf Social Media-Kanälen oder Webseiten ist nur mit vorheriger Genehmigung der Rechteinhaber erlaubt. [Mehr erfahren](#)

Conditions d'utilisation

L'ETH Library est le fournisseur des revues numérisées. Elle ne détient aucun droit d'auteur sur les revues et n'est pas responsable de leur contenu. En règle générale, les droits sont détenus par les éditeurs ou les détenteurs de droits externes. La reproduction d'images dans des publications imprimées ou en ligne ainsi que sur des canaux de médias sociaux ou des sites web n'est autorisée qu'avec l'accord préalable des détenteurs des droits. [En savoir plus](#)

Terms of use

The ETH Library is the provider of the digitised journals. It does not own any copyrights to the journals and is not responsible for their content. The rights usually lie with the publishers or the external rights holders. Publishing images in print and online publications, as well as on social media channels or websites, is only permitted with the prior consent of the rights holders. [Find out more](#)

Download PDF: 11.01.2026

ETH-Bibliothek Zürich, E-Periodica, <https://www.e-periodica.ch>

Schweiz. Arch. Tierheilk. 130, 369–379, 1988

Aus der Klinik für Geburtshilfe und Gynäkologie und dem
Institut für Veterinärpathologie* der Universität Zürich

Transplantation von autologem Ovargewebe zur Verhinderung von unerwünschten Kastrationsfolgen bei der Hündin (Überprüfung von Patienten mehrere Jahre nach der Operation)

S. Arnold, M. Hubler, M. Casal, G. Lott-Stolz, B. Hauser* und P. Rüsch*

Einführung

Die Kastration ist die gebräuchlichste Methode, Hündinnen sexuell ruhigzustellen. Als Alternative bietet sich die hormonelle Läufigkeitsverschiebung mit Depotgestagenen an.

Die Kastration ist mit gewissen Risiken behaftet. Die häufigste und unangenehmste Spätfolge ist die Incontinentia urinae. Bei kastrierten Hündinnen mit weniger als 15 kg Körpergewicht beträgt die Inzidenz des Harnträufelns 6%, bei Hündinnen mit mehr als 16 kg Körpergewicht 17% (13). Daneben können auch Haarkleidveränderungen und Gewichtszunahme beobachtet werden (7, 9). Die Kastrationsfolgen werden auf einen Mangel an ovariellen Hormonen zurückgeführt (5, 7). Sie können deshalb in vielen Fällen durch Substitution von Östrogenen oder Gestagenen vorübergehend behoben werden (5, 13). Eine lebenslängliche Substitutionstherapie stellt jedoch keine befriedigende Lösung dar.

Le Roux und van der Walt (1977) haben den Versuch unternommen, durch Transplantation von autologem Ovargewebe unerwünschte Kastrationsnebenwirkungen zu verhüten. Die erfolgsversprechenden Resultate dieser Autoren veranlassten Zindel-Grunder (1981) eine Operationsmethode zu entwickeln, die dieser Idee Rechnung trug. Zu diesem Zweck wurde anlässlich der Kastration Ovarialgewebe unter die Serosa des Magens implantiert. Die Operation wurde unter dem Begriff ATOPA (Autotransplantation von Ovargewebe in ein dem Pfortaderkreislauf angeschlossenes Organ) bekannt (15).

Die ersten klinischen Erfahrungen mit dieser Operationsmethode an 34 grossrassigen Hündinnen waren vielversprechend (14). Bei keinem der Tiere wurden Anzeichen einer Läufigkeit beobachtet. Nur zwei der Hündinnen (= 6%) entwickelten eine geringgradige Incontinentia urinae. In der Folge wurde die ATOPA – Operation an der Klinik

Adresse: Winterthurerstrasse 260, 8057 Zürich

für Geburtshilfe und Gynäkologie des Tierspitals Zürich routinemässig durchgeführt. Vor allem Hündinnen, welche ein erhöhtes Risiko für Inkontinenz aufweisen (Tiere mit einem Körpergewicht von mehr als 15 kg) sowie Rassetiere, die zur Entwicklung eines Babyfelles neigen, wurden nach der neuen Methode operiert.

Nachträglich musste nun festgestellt werden, dass in einzelnen Fällen das transplantierte Ovargewebe neoplastisch entartete und in der Folge zu Ulzeration der Magenschleimhaut führte.

Diese Beobachtung hat uns veranlasst, an alle Besitzer der entsprechenden Hündinnen zu gelangen, um die Auswirkungen der ATOPA-Operation in Erfahrung zu bringen. Folgende Fragen sollten dadurch beantwortet werden: Treten nach ATOPA-Operation die «Kastrationsfolgen» weniger häufig auf als nach Ovariectomie? Treten neue Komplikationen auf?

Das Ergebnis dieser Nachfrage sowie die Resultate histopathologischer Untersuchungen von Implantaten, welche an das Institut für Veterinärpathologie der Universität Zürich eingesandt wurden, sind der Inhalt der vorliegenden Arbeit.

Resultate

Von Juni 1980 bis August 1983 wurden im Tierspital Zürich insgesamt 72 Hündinnen nach der ATOPA-Methode operiert. Im Frühling 1987 konnten durch gezielte Befragung der Besitzer in 66 Fällen auswertbare Informationen über den postoperativen Verlauf sowie über das Auftreten von «Kastrationsfolgen» und Läufigkeitssymptomen gesammelt werden. Dabei interessierten hauptsächlich folgende Fragen: Wurde die Hündin nach der Operation läufig? Trat Incontinentia urinae auf? Hat sich das Fell verändert?

A. Ergebnis der Nachfrage bei 66 Hündinnen

Neun Hündinnen (= 13,6%) zeigten sporadisch oder andauernd Läufigkeitssymptome (Tab. 1).

Bei 13 Tieren (= 19,7%) trat Incontinentia urinae auf (Tab. 2).

Bei drei Hündinnen (1 Gordon Setter, 1 Steppenaafghane, 1 Bergamasker) entwickelte sich nach der Operation ein «Babyfell».

Zwölf Hündinnen waren in der Zwischenzeit gestorben. In Tabelle 3 sind die Gründe aufgeführt, die zur Euthanasie bzw. zum Tode führten.

B. Histologische Untersuchung von Ovarialimplantaten

Insgesamt 17 Implantate von Ovarialgewebe in Magen- oder Darmschleimhaut wurden am Institut für Veterinärpathologie histologisch untersucht* (Abb. 1). Zwei die-

* Frau Dr. C. von Tschanner und Herrn Dr. H.-J. Häni, Institut für Tierpathologie der Universität Bern, danken wir für die Überlassung der Schnitte eines Granulosazelltumors bestens.

ser Hündinnen (Nr. 3 und 17, Tab. 4) waren am Tierspital Zürich, 15 Tiere von Kollegen in der Praxis operiert worden. In 13 Fällen handelte es sich um Biopsien, und 4 Implantate konnten bei der Sektion gewonnen werden. In einem Fall gelangte die Hündin (Afghan, Nr. 13) zwei Jahre nach der Entfernung des Implantates wegen verbreiteter Metastasierung eines Ovarialtumors zur Sektion (Tab. 4). Beweggründe für die Resektion der Implantate waren bei 3 Hündinnen das Auftreten von Läufigkeitssymptomen, in einem Fall eine Darmblutung, die zu Anämie und Schwäche führte. Drei der seziierten Hündinnen waren infolge akuter Magenblutungen gestorben, zwei Hündinnen wegen Indigestion bzw. Erbrechen euthanasiert worden.

Tabelle 1 Auftreten und Art der Läufigkeit bei 9 Hündinnen nach ATOPA-Operation

	Anzahl Hündinnen*
Auftreten der Läufigkeit nach Operation	
– unmittelbar	6
– innerhalb von 1 Jahr	1
– später	2
Art der Läufigkeit	
– Dauerbrunst	4
– Intervalle von mehreren Monaten	5

Tabelle 2 Auftreten und Ausmass der Incontinentia urinae bei 13 Hündinnen nach ATOPA-Operation

	Anzahl Hündinnen*
Auftreten der Inkontinenz nach der Operation	
– unmittelbar	3
– innerhalb von 1 Jahr nach der Operation	7
– später	3
Ausmass der Inkontinenz	
– sporadisch	4
– regelmässig	9

* Alle Hündinnen wiesen ein Körpergewicht von mehr als 16 kg auf.

Tabelle 3 Todesursachen bzw. Gründe für die Euthanasie von 12 Hündinnen

Erreichtes Alter (J)	Dauer von der OP bis zum Tod (J)	Todesursache*	Zusammenhang zwischen ATOPA-Operation und Tod
3	2	Blut erbrochen, Anämie, gestorben. Sektion: Magentumor, ulzeriert. (TA)	Erwiesen
11	1	Schwarzer Kot, gestorben Sektion: Ulzeriertes Granulosazellproliferat. (TA)	
3	2	Schwarzer Kot, Anämie, mit Verdacht auf Darmtumor euthanasiert. (TA)	Eventuell
10	2	Wegen Milztumorverdacht euthanasiert. (TA)	
7	2	Sporadisch erbrochen, mit Verdacht auf Magentumor euthanasiert. (TA)	
8	4	Bei Unfall gestorben. (Bes.)	Kein Zusammenhang
8	4	Bei Unfall gestorben. (Bes.)	
12	4	An Altersschwäche gestorben. (Bes.)	
9	2	An Magendrehung gestorben. (TA)	
6	3	An den Folgen einer Beisserei gestorben. (Bes.)	
12	5	Wegen Beinbruch euthanasiert. (Bes.)	
12	4	An Altersschwäche gestorben. (Bes.)	

*Bes.: Todesursache gemäss Angaben des Besitzers

TA: Todesursache gemäss Angaben des behandelnden Tierarztes

Tabelle 4 Histologische Untersuchung von Ovarial-Implantaten

Hündin Nr.	Rasse	Alter	Alter des Implantats	Symptome/ Todesursache	Diagnose
Biopsien:					
1	Neufundländer	3	2 Jahre	Inkontinenz und Läufigkeit	luteinisiertes Granulosazellproliferat
2	Collie	2	1 Jahr	Darmblutung	Darmulkus über lutein. Granulosazellproliferat
3	Dürrbächler	5	4 Jahre	?	benignes Granulosa- zellproliferat
4	Niederlaufh.	5	1 Jahr	?	maligner Granulosazelltumor
5	Dt. Schäfer	4	3 Jahre	?	Zystenbildung des Implantates
6	Dackel	8	?	scheinträchtig	luteinisiertes Granulosazellproliferat
7	Golden Retriever	5	5 Monate	erneute Läufigkeit	Hyperplasie von C. luteum-Gewebe
8	Irish-Setter	13	3 Jahre	erneute Läufigkeit	Granulosazelltumor
9	Bastard	4	3 Jahre	?	Granulosazelltumor
10	Dt. Dogge	3	1 Jahr	Bösartigkeit	Granulosazellproliferat
11	Dt. Schäfer	3	1½ Jahre	Bösartigkeit	luteinisiertes Granulosazellproliferat
12	Dt. Dogge	3	1 Jahr	Autounfall	dysplast. Ovarialgewebe
13	Afghan	7	3 Jahre	?	Granulosazelltumor
Sektionen					
13	Afghan	9	-	Erbrechen	Metastasen von Granulosazelltumor
14	Gordon-Setter	10	2 Jahre	Indigestion	Magenkarzinom
15	Bastard	12	5 Jahre	Letale Magen- blutung	Sertoli-artiges Granulosazellproliferat
16	Englisch- Setter	6	?	plötzliche, letale Magenblutung	Magenulkus über Ovarialimplantat
17	Siberian Husky	11	?	plötzliche Apathie, Magenblutung	Granulosazellproliferat Magenulkus

Histologisches Bild: Ovarialgewebe fand sich in der Tunica muscularis und Serosa von Magen- bzw. Dickdarmwand und dehnte sich häufig bis in die Submucosa aus (Abb. 2). Gegen die Umge-

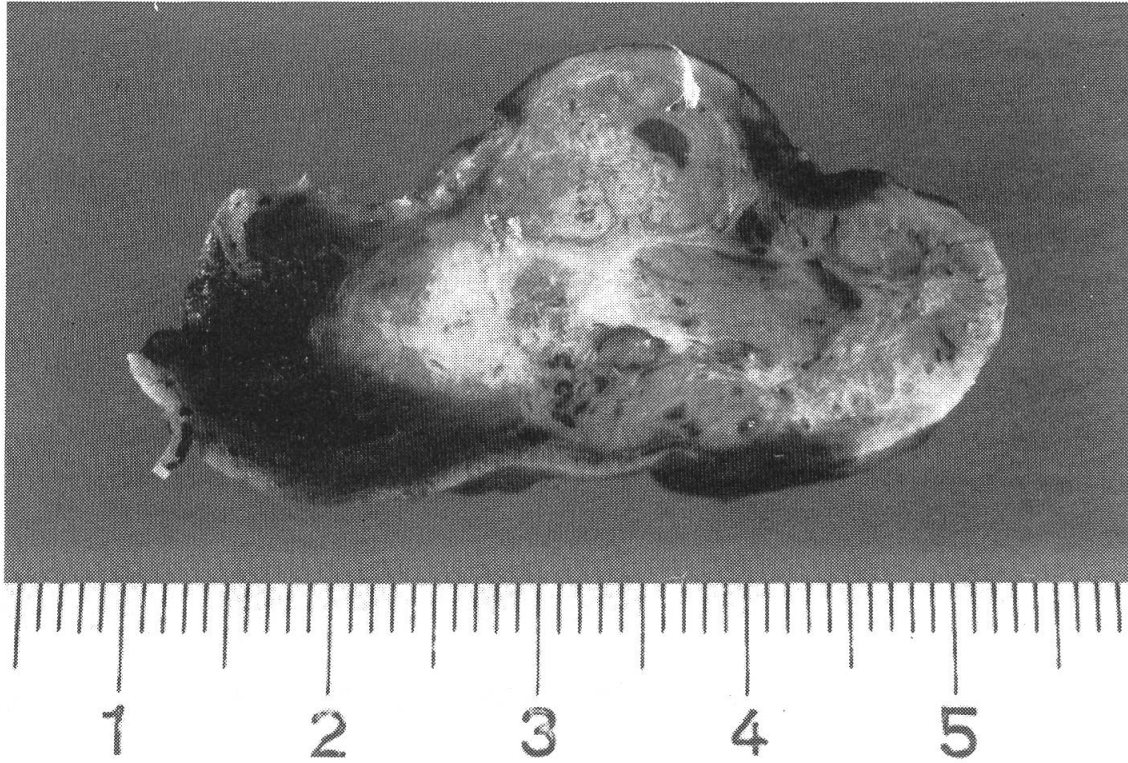


Abb. 1 Operationspräparat

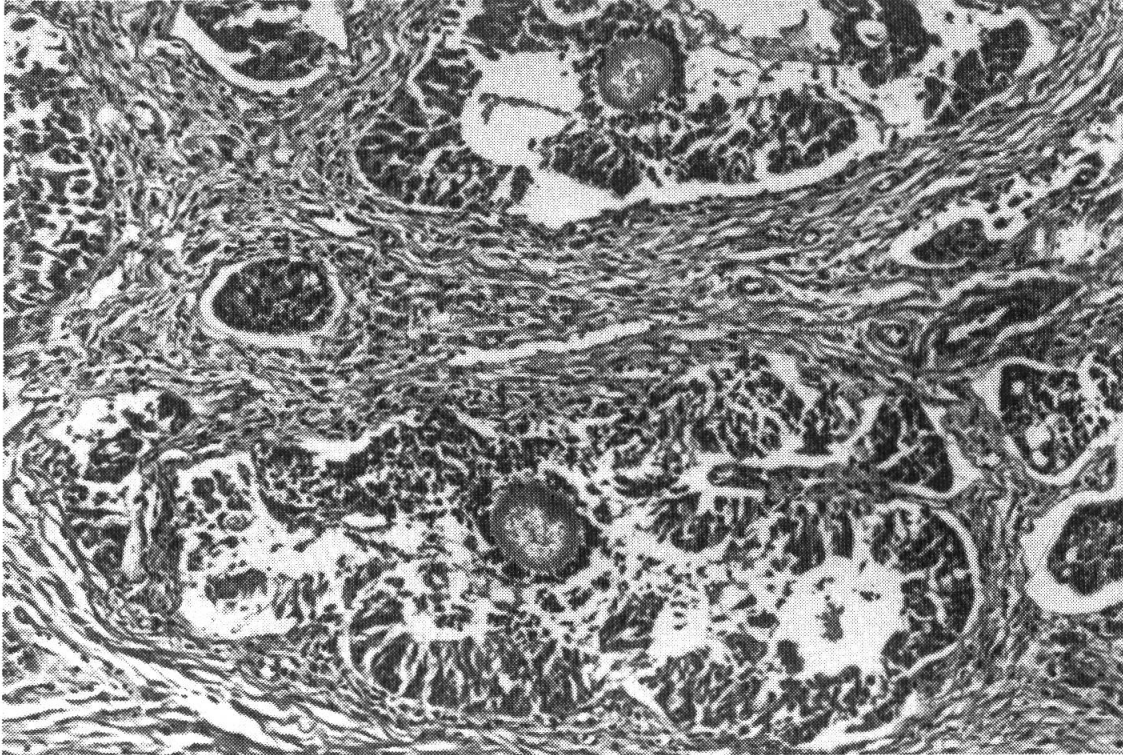
1

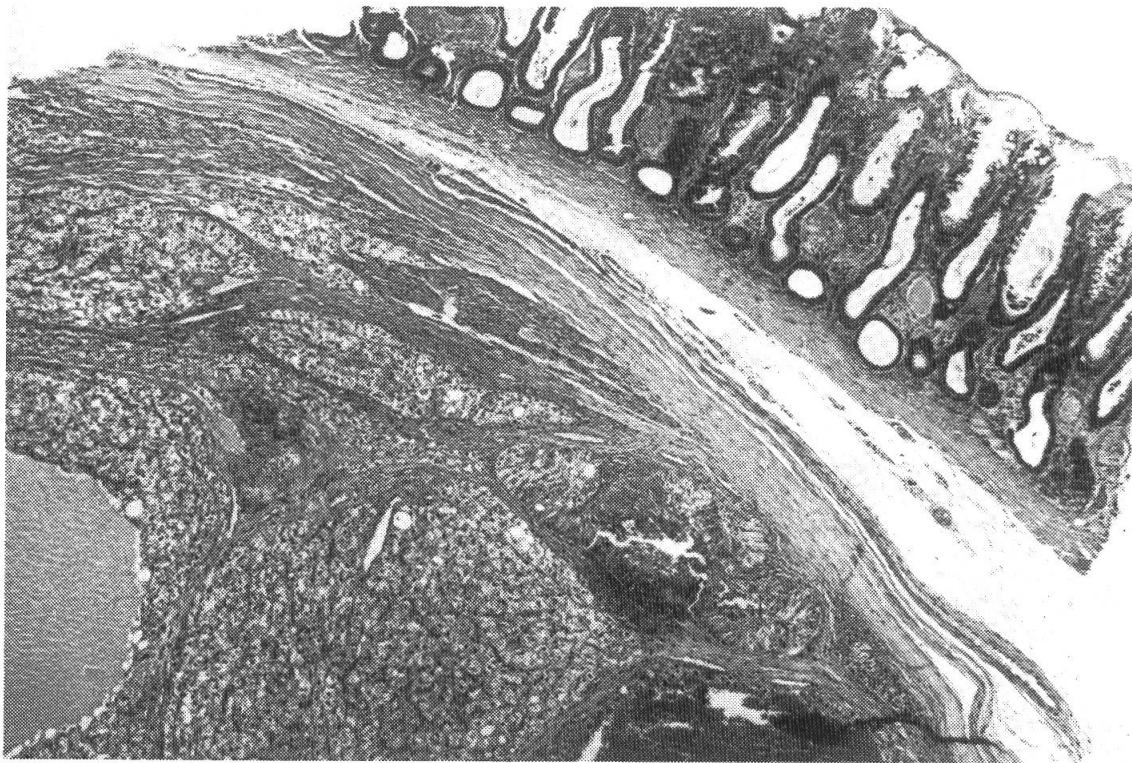

Abb. 2 Implantat von Ovarialgewebe unter Kolonschleimhaut

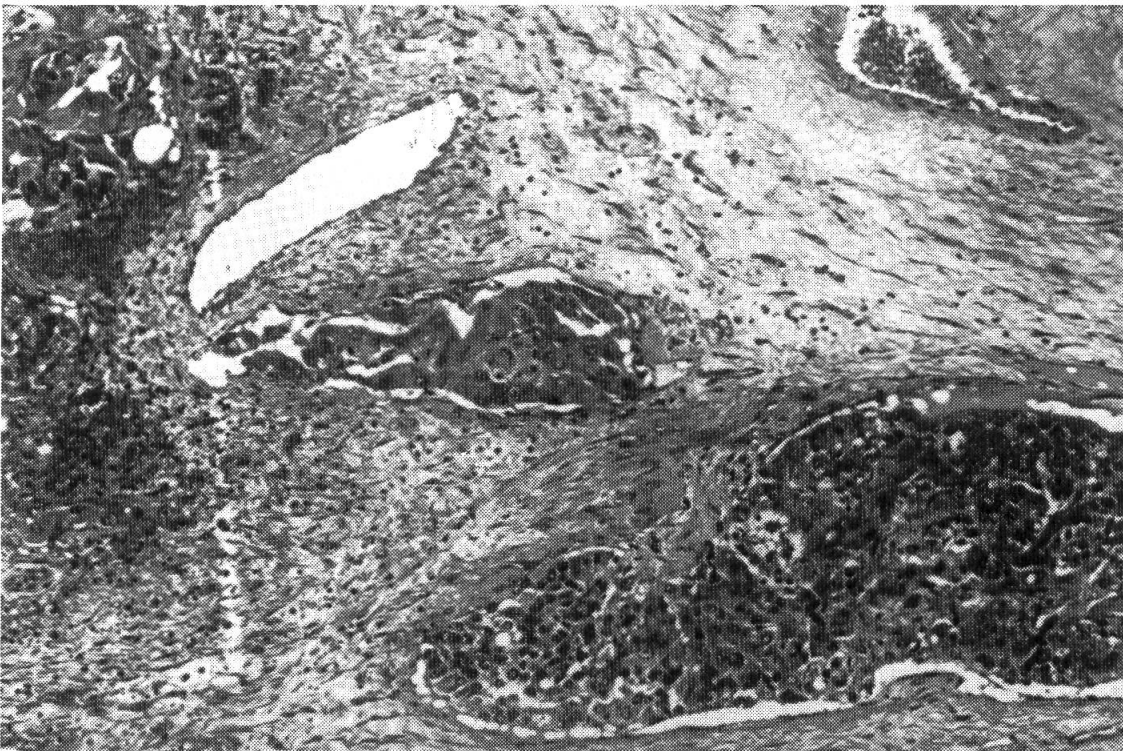
2

bung war es meistens relativ gut begrenzt, nie aber abgekapselt, und nur in Einzelfällen war infiltratives Wachstum zu erkennen. In der Umgebung der Implantate waren oft zahlreiche Kapillaren gesprosst.



3

Abb. 3 Follikelähnliche Strukturen in Granulosazelltumor



4

Abb. 4 Maligner Granulosazelltumor, Gefäßeinbrüche

Das implantierte Gewebe bestand zum Hauptteil aus Granulosazellgewebe in verschiedenen Stufen der Luteinisierung, wobei in Luteinisierung begriffenes oder vollständig luteinisiertes Gewebe in den meisten Fällen zumindest überwog und Granulosazellgewebe ohne Luteinisierungsansätze nur in einem kleinen Teil der Fälle beteiligt war. Gelegentlich war abrupte und somit atypische Luteinisierung zu beobachten. Das Granulosazell- bzw. Luteinzellgewebe war durch Bindegewebe in Pakete stark variierender Grösse und Form unterteilt.

In je einem Fall fanden sich wenige, normal strukturierte Primär- bzw. Sekundärfollikel, in drei weiteren Fällen atypisch strukturierte, hinsichtlich ihrer Grösse Tertiärfollikeln entsprechende, aber hohlraumfreie Follikel mit teilweise degenerierenden Eizellen (Abb. 3).

In den meisten Fällen waren ausserdem gelegentliche Inseln von sertolizellähnlichem Gewebe und/oder vermutlich dem Rete-Gewebe zuzuordnende, mit einschichtigem Epithel ausgekleidete tubuläre Strukturen zu erkennen.

In einem Fall war das Implantat und seine Umgebung von solid angeordnetem, anaplastischem, massiv in Gefässe einbrechendem Gewebe durchwuchert, welches sich stellenweise zu Luteinzellgewebe ausdifferenzierte (Abb. 4).

Dreimal fanden sich unregelmässige Proliferate von eindeutig neoplastischem Granulosazellgewebe unvollständiger Differenzierung, einmal davon mit fehlerhafter Ausbildung der Basalmembranen. Zwei dieser Hunde (Afghan und Gordon-Setter) wurden später wegen Metastasebildung in Leber und Niere, bzw. in Peritoneum, Pankreas und Thymusbereich euthanasiert. Beim Gordon-Setter liess sich kein Ovarialgewebe mehr erkennen, an dessen Stelle jedoch massiv infiltratives, tubulär bis solid strukturiertes Gewebe von schleimbildenden Zellen der Magenmucosa.

In mindestens fünf Fällen war die Magenschleimhaut über dem implantierten Ovarialgewebe ulzeriert.

Interpretation: Dreimal wurden Granulosazelltumoren (Nr. 8, 9, 13), einmal ein anaplastisches Ovarialkarzinom mit herdförmiger Differenzierung von Luteinzellgewebe (Nr. 4) diagnostiziert. In einem Fall lag ein Siegelringzell-Karzinom des Magens ohne Beteiligung von Ovarialgewebe vor (Nr. 14; Tab. 4). In zwölf Fällen konnte nicht eindeutig entschieden werden, ob es sich bei Knotenbildungen um atypische Hyperplasien oder Neoplasien von luteinisierendem Granulosazellgewebe handelt.

Diskussion

Die vorläufigen Resultate von Wissler et al. (1983) decken sich nicht mit den vorliegenden Ergebnissen.

Die Nachforschungen haben ergeben, dass bei 9 von 66 Hündinnen (= 13,6%) Läufigkeitssymptome unmittelbar bis Jahre nach der Operation auftraten. Von diesen 9 Hündinnen sind noch 5 am Leben. Bei 3 Tieren wird die Läufigkeit vom Besitzer toleriert, 2 werden regelmässig erfolgreich mit Depotgestagenen behandelt.

Nach Ruckstuhl (1978) tritt bei kastrierten Hündinnen mit einem Körpergewicht von mehr als 16 kg in 17% Harnträufeln auf. Unsere Nachforschung ergab eine noch grössere Inzidenz für Hündinnen nach ATOPA-Operation: 13 von 66 Hündinnen (= 19,7%) waren inkontinent.

Bei 3 Hündinnen kam es nach der Operation zu übermässigem Wachstum der Wollhaare. Also auch bezüglich der Entwicklung eines «Babyfelles» scheint die ATOPA-Methode keine protektive Wirkung zu haben.

12 von 66 Hündinnen starben innerhalb von 1–5 Jahren nach der Operation. Davon zeigten 4 Hündinnen eines oder mehrere der folgenden Symptome: chronisches Er-

brechen von Blut, schwarzer Kot, Anämie. Bei zwei Tieren ergab die Sektion ein ausge dehntes Magenulkus. Bei einer der seziierten Hündinnen konnte histologisch ein ulze-rierter Granulosazelltumor nachgewiesen und damit ein kausaler Zusammenhang zwi-schen der ATOPA-Operation und den klinischen Symptomen bewiesen werden. Ob-wohl bei den andern drei Hündinnen das Implantat nicht untersucht wurde, scheint der Verdacht auf eine ähnliche Pathogenese sehr naheliegend zu sein.

Ergebnisse zahlreicher Untersuchungen über das Verhalten von autologen Ovar-transplantaten im Pfortaderkreislauf sind widersprüchlich. Versuche bei Nagetieren und Hunden (3, 6, 8, 11, 12, 15) ergaben, dass die Transplantate Funktionsstadien auf-wiesen, aber in keinem Fall wurden Anhaltspunkte für Neoplasie beobachtet. In ande-ren Untersuchungen (1, 2, 4, 10) entartete dagegen das Implantat tumorös. Die vorlie-genden Ergebnisse bestätigen diese Befunde: Von 16 Implantaten konnten 4 Wuche-rungen ohne Zweifel, die restlichen 12 Präparate mit einiger Wahrscheinlichkeit den Neoplasien von Ovargewebe zugeordnet werden.

Die Untersuchung zeigt, dass die ATOPA-Operation keine empfehlenswerte Alter-native zur Kastration darstellt. Einerseits hat sich die Vorstellung nicht bestätigt, dass diese Operation Nebenwirkungen verhindern kann und andererseits traten zusätzliche, gravierende Komplikationen in Form von Neoplasien mit Ulzerationen auf, die in eini-gen Fällen zum Tode des Tieres führten.

Zusammenfassung

Um zur Verhinderung unerwünschter Kastrationsfolgen einen minimalen Östrogenspiegel zu erhalten, wurde Hündinnen anlässlich der Kastration Ovarialgewebe unter die Magen- oder Darmserosa implantiert (ATOPA). Im Gegensatz zu ersten scheinbar positiven Ergebnissen er-brachte die vorliegende Beobachtung über 5 Jahre ernüchternde Resultate. Von 66 Hündinnen zeigten 9 sporadisch oder dauernd Läufigkeit, 13 Incontinentia urinae und 3 Babyfell. Bei 12 Tie-ren, die in der Zwischenzeit gestorben waren, stand der Tod in 2 Fällen mit Sicherheit, in 3 ver-mutlich mit der ATOPA-Operation in Zusammenhang.

Die histologische Untersuchung von 17 Implantaten nach einer Zeitspanne von 0,5–5 Jah-ren zeigte eine Proliferation des Ovarialgewebes, die von Hyperplasie bis zu malignem, metasta-sierendem Granulosazelltumor reichte. In 4 Fällen hatten massiv blutende Ulzerationen über dem Implantat zum Tod geführt.

Die Studie zeigt, dass die ATOPA-Operation sich nicht dazu eignet, unerwünschte Kastrati-onsfolgen zu verhindern, da sie einerseits häufig unwirksam ist, andererseits das Risiko lebensbe-drohender Spätfolgen in sich birgt.

Résumé

Afin d'éviter les conséquences négatives d'une castration chez la chienne, on a, durant l'opé-ration, implanté du tissu ovarien sous la séreuse de l'estomac ou de l'intestin (ATOPA) pour es-sayer de maintenir une concentration minimale d'oestrogènes. Contrairement aux premiers résul-tats apparemment positifs, les observations effectuées durant 5 ans obligent à la prudence. Sur 66 chiennnes opérées, 9 présentèrent par la suite des chaleurs sporadiques ou permanentes, 13 une incontinence urinaire, 3 un pelage laineux. Douze chiennes ont péri durant cette période: dans 2 cas, la mort était une conséquence directe de l'opération ATOPA et dans 3 cas, on peut sup-

poser une relation cause à effet. L'examen histologique de 17 implants, prélevés entre 6 mois et 3 ans après l'opération, a mis en évidence une prolifération du tissu ovarien, qui va de l'hyperplasie à la tumeur maligne des cellules de la granuleuse avec métastases. Dans 4 cas, une ulcération hémorragique massive de la surface des implants a provoqué la mort de la patiente.

Cette étude démontre que l'opération ATOPA n'est pas indiquée, car elle est souvent inefficace et présente le risque de conséquences mortelles.

Riassunto

Onde mantenere la concentrazione minima di estrogeni necessaria ad evitare le conseguenze indesiderate della castrazione, alle cagne operate fu impiantato del tessuto ovarico sotto la serosa dello stomaco rispettivamente dell'intestino (ATOPA).

Contrariamente alle prime osservazioni apparentemente positive, i risultati riportati da questo studio esteso sull'arco di 5 anni, sono deludenti. Su 66 cagne operate, 9 mostravano sporadicamente o continuamente il calore, 13 soffrivano di incontinentia urinae e 3 presentavano un pelo giovanile (cosiddetto babyfell).

Su 12 animali morti durante il periodo considerato, si poté accertare in 2 casi e supporre in altri 3 casi una connessione tra la morte e l'operazione (ATOPA).

Dall'esame istologico di 17 impiantati prelevati in un periodo compreso tra 0,5–5 anni, risultò una proliferazione del tessuto ovarico che andava dall'iperplasia al tumore maligno della granulosa con metastasi.

In quattro casi ulcere fortemente emorragiche localizzate sull'impiantato, causarono la morte dell'animale.

Lo studio mostra come l'operazione ATOPA non sia adatta ad evitare le conseguenze indesiderate della castrazione, essendo da un lato spesso inefficace e comportando, dall'altro, il rischio di gravi conseguenze a lungo termine.

Summary

In order to prevent the side effects of spaying a new operation technique was developed to maintain a minimal estrogen level. During the spaying of the bitch a slice of ovarian tissue was implanted under the serosa of the stomach or intestine. At first the results looked promising, but the present retrospective study over the last 5 years revealed side effects. Out of 66 dogs, 9 bitches showed transient or permanent signs of heat, 13 bitches became incontinent and 3 developed a "baby-coat". Twelve animals died and in 2 of these the death was proven to be connected with the ovarian transplantation. In 3 dogs the death is thought to be connected with the ovarian transplantation. After a time span of 0.5–5 years the histological examination of 17 implants revealed a proliferation of the ovarian tissue. The changes ranged from proliferation to malignant, metastasizing granulosa-cell-tumors. In 4 cases a severe bleeding ulceration over the implant lead to the ultimate death of the animals.

The present study shows that the transplantation of the ovarian tissue does not prevent the side-effects of spaying. In many cases it did not work and as well caused a lifethreatening situation.

Literaturverzeichnis

- [1] *Ber A.*: Development of ovarian autografts near the stomach of adult castrated rats. *Endokrinologie* 53, 48–61 (1968). — [2] *Biskind M. S. und Biskind G. S.*: Development of tumors in the rat ovary after transplantation into the spleen. *Proc. Soc. Exp. Biol.* 55, 176–179 (1944). — [3] *Biskind G. R. und Biskind M. S.*: Atrophy of ovaries transplanted to the spleen in unilaterally castrated rats;

proliferative changes following subsequent removal of intact ovary. *Science* 108, 137–138 (1948). – [4] *Deane H. W. und Fawcett D. W.*: Histochemical characteristics of intrasplenic ovarian transplants in gonadectomized rats. *J. Nat. Cancer Inst.* 17, 541–567 (1956). – [5] *Dreier H. K.*: Richtige und falsche Hormonanwendung bei der Hündin. *Berl. Münch. Tierärztl. Wschr.* 87, 68–70 (1974). – [6] *Jaszczak St. und Hafez E. S. E.*: Ovarian grafting in the rabbit with successful delivery of young. *Int. J. Fertil.* 16, 117–129 (1971). – [7] *Joshua J. O.*: The spaying of bitches. *Vet. Rec.* 77, 642–646 (1965). – [8] *Koulischer L.*: Greffes intraspléniques d'ovaire chez la lapine castrée. *Ann. Endocr.* 21, 314–320 (1960). – [9] *Mann C. J.*: Some clinical aspects of problems associated with oestrus and with its control in the bitch. *J. Small Anim. Pract.* 12, 391–397 (1971). – [10] *Mardones E., Iglesias R. und Lipschutz A.*: Granulosa cell tumours in intrasplenic ovarian grafts, with intrahepatic metastases, in guinea pigs at five years after grafting. *Brit. J. Cancer* 9, 409–417 (1955). – [11] *Romberg G. H.*: Experimental transplantation of the ovary. *Am. J. Surg.* 29, 249–252 (1935). – [12] *Le Roux P. H. und Van der Walt L. A.*: Ovarian autograft as an alternative to ovariectomy in bitches. *J. South Afr. Vet. Ass.* 48, 117–123 (1977). – [13] *Ruckstuhl B.*: Die Incontinentia urinae bei der Hündin als Spätfolge der Kastration. *Schweiz. Arch. Tierheilk.* 120, 143–148 (1978). – [14] *Wissler K., Zindel S., Nager K. und Berchtold M.*: Verhinderung von unerwünschten Kastrationsfolgen bei der Hündin durch Transplantation von autologem Ovargewebe. *Zbl. Vet. Med. A* 30, 470–481 (1983). – [15] *Zindel-Grunder S.*: Verhinderung von unerwünschten Kastrationsfolgen bei der Hündin durch Transplantation von autologem Ovargewebe. Inaug. Diss. Vet.-Med. Fakultät Zürich (1981).

Manuskripteingang: 12. Februar 1988

EHRENMITGLIEDER

Ehrenmitglieder der Gesellschaft schweizerischer Tierärzte im letzten Jahrhundert

Am 30. August 1847 fand die Versammlung in Anwesenheit von sechs Mitgliedern und elf Gästen im Gasthaus «Zur Pfisternzunft» in Bern statt. Zu Ehrenmitgliedern wurden Dr. Spengler in Eltville (Nassau) und Hufbeschlaglehrer Gross von der Tierarzneischule in Stuttgart ernannt «... in Anerkennung ihrer verdienstlichen Leistungen und zum Dank für geschenkte Werke – von ersterem ging ein Separatabdruck über die Lungenfäule des Rindviehs, von letzterem ein Werk über Hufentzündungen und Behandlung des Knollfusses ein...», wie Rubeli in der GST-Denkschrift 1913 auf Seite 107 schreibt.

18. Ludwig Spengler 1818–1866

Über Spenglers Jugend ist wenig bekannt. Er wurde 1818 geboren, studierte in Marburg Medizin und promovierte dort 1843 mit der Dissertation «Symbolae ad theoriam de sanguinis arteriosi flumine». Aus seiner oben erwähnten Publikation über die Lungenfäule des Rindes wissen wir, dass er 1846 in Eltville im damaligen Herzogtum Nassau lebte und praktizierte; 1855 ging er als Badearzt nach Bad Ems, wo er am 4. Juni 1866 verstarb.

Bekannt sind zahlreiche balneologische Schriften aus seiner Feder (s. Hirsch, 1887, sowie Schmuck und Gorzny, 1985); 1855 gründete er eine «Deutsche Gesellschaft für Hydrologie» (was zur Abfassung einer gegen ihn gerichteten Schmähschrift durch Dr. med. Julius Braun in Bad Oeynhausen führte) und 1862 das «Archiv für Balneologie». Er war Mitglied der «Leopoldina», vieler medizinischer Gesellschaften und nahm an der 37. Versammlung Deutscher Naturforscher und Ärzte im September 1862 in Karlsbad teil. Offenbar besass er auch persönliche Beziehungen zum Grossherzogtum Mecklenburg, über das er drei medizinhistorische Arbeiten verfasste (1851, 1858, 1863) und von dem er den Titel eines Hofrates erhielt.