

Zeitschrift: Schweizer Archiv für Tierheilkunde SAT : die Fachzeitschrift für Tierärztinnen und Tierärzte = Archives Suisses de Médecine Vétérinaire
ASMV : la revue professionnelle des vétérinaires

Herausgeber: Gesellschaft Schweizer Tierärztinnen und Tierärzte

Band: 130 (1988)

Artikel: Efficacité du pamoate de pyrantel (Strongid) dans le traitement des anoplocéphales du cheval

Autor: Gauderon, H. / Kipfer, H. / Hofer, B.

DOI: <https://doi.org/10.5169/seals-591673>

Nutzungsbedingungen

Die ETH-Bibliothek ist die Anbieterin der digitalisierten Zeitschriften auf E-Periodica. Sie besitzt keine Urheberrechte an den Zeitschriften und ist nicht verantwortlich für deren Inhalte. Die Rechte liegen in der Regel bei den Herausgebern beziehungsweise den externen Rechteinhabern. Das Veröffentlichen von Bildern in Print- und Online-Publikationen sowie auf Social Media-Kanälen oder Webseiten ist nur mit vorheriger Genehmigung der Rechteinhaber erlaubt. [Mehr erfahren](#)

Conditions d'utilisation

L'ETH Library est le fournisseur des revues numérisées. Elle ne détient aucun droit d'auteur sur les revues et n'est pas responsable de leur contenu. En règle générale, les droits sont détenus par les éditeurs ou les détenteurs de droits externes. La reproduction d'images dans des publications imprimées ou en ligne ainsi que sur des canaux de médias sociaux ou des sites web n'est autorisée qu'avec l'accord préalable des détenteurs des droits. [En savoir plus](#)

Terms of use

The ETH Library is the provider of the digitised journals. It does not own any copyrights to the journals and is not responsible for their content. The rights usually lie with the publishers or the external rights holders. Publishing images in print and online publications, as well as on social media channels or websites, is only permitted with the prior consent of the rights holders. [Find out more](#)

Download PDF: 12.01.2026

ETH-Bibliothek Zürich, E-Periodica, <https://www.e-periodica.ch>

Schweiz. Arch. Tierheilk. 128, 321–328, 1988

Cabinet vétérinaire Neuchâtel (Dr. B. Hofer¹)
et Département de parasitologie,
Institut de pathologie animale de l'Université de Berne (Prof. H. Luginbühl²)

Efficacité du pamoate de pyrantel (Strongid^R)³ dans le traitement des anoplocéphales du cheval

H. Gauderon¹, H. Kipfer², B. Hofer¹ et K. Pfister²

Introduction

La pathogénité et la prévalence des anoplocéphales du cheval est un sujet encore controversé dans la littérature spécialisée tant en parasitologie (1, 21) qu'en clinique équine (19). Des quatre espèces possibles, deux seules ont une importance réelle, soit *Anoplocephala perfoliata* et *Anoplocephala magna*. *A. perfoliata* est l'espèce la plus souvent citée et son rôle pathogène est le plus confirmé (1, 13, 21).

La prévalence de *A. perfoliata* contrôlée après l'abattage est régionalement différente: au Kentucky (E. U.), deux analyses ont indiqué que 210 chevaux sur 396 (53%) et 196 sur 363 (54%) étaient porteurs d'anoplocéphales (19, 20). Bain et Kelly (1977) ont trouvé 53 porteurs sur 65 chevaux (82%) en Nouvelle-Zélande et English (1979) 87 positifs sur 138 animaux (63%) en Australie. Suite à l'apparition d'une forte infection par des petits strongles chez les poulains de l'exploitation de Witzwil BE (CH) en hiver 1985–86, des autopsies effectuées ont révélé 13 porteurs de *A. perfoliata* sur 17 poulains examinés (76%) (Observ. personnelle).

En revanche, le taux d'excrétion d'œufs trouvé en coprologie est toujours au-dessous des résultats des autopsies et par conséquent il est impossible de suivre la prévalence réelle au moyen de l'analyse coprologique. Les données obtenues par différents auteurs dans des études sur l'excrétion varient entre 3 et 23% de positifs (10, 16, 17, 20). A Witzwil BE (CH), des examinations coprologiques durant l'hiver 1986 ont mis en évidence quatre excréteurs, soit 5,8% des 68 chevaux examinés. Ces résultats sont dans la ligne de ceux de Fukui et al. (1960) qui ont démontré une prévalence à l'abattage de 47 positifs sur 102 chevaux (46%) alors que la coprologie n'indiquait que 23% d'excréteurs. Cette différence est encore plus nette dans les études de Lyons et al. (1982, 1983) qui trouvaient seulement 3% d'excréteurs pour 54% de porteurs.

Du côté pathogénité, des cas de rupture intestinale et de perforation du caecum suivis par des péritonites ont été rapportés en relation avec des infections par *A. perfoliata*

¹ Cabinet vétérinaire, avenue du 1^{er} Mars 4, 2000 Neuchâtel

² Case postale 2735, CH-3001 Berne-Suisse

³ Pfizer AG, Zurich

(5, 8). Aussi, son rôle possible dans des cas d'invagination au niveau iléocaecal a été avancé et expliqué (3, 9). En effet, il semble que la masse formée par des cestodes placés en grappe au niveau du ligament iléo-caecal modifie le transit du contenu intestinal et la motilité de l'intestin à cet endroit favorisant ainsi l'apparition d'une invagination intestinale (9). De même, des ulcérations et des oedèmes de la muqueuse intestinale à l'endroit de fixation sont des conséquences fréquentes de ces infections (1, 13, 21). En ce qui concerne le traitement, la liste de vermifuges proposés comprend le niclosamide¹, le praziquantel², le fenbendazole³, le bithionol⁴, le bithionol acétate⁴, le dichlorophène⁴ et le closantel⁴ (1, 6, 11, 14, 15, 21). Malheureusement, beaucoup de ces vermifuges sont soit difficiles à appliquer à grande échelle (sonde naso-oesophagienne) soit à donner à intervalle répété et par conséquent cher, soit enfin d'une efficacité insuffisamment démontrée. Le mieux étudié et le plus efficace semble être le pamoate de pyrantel⁵ recommandé à un dosage de 2 à 3 fois la dose de base soit 13,2 mg et 19,8 mg de base de pyrantel (kg/pv) ce qui correspond à 38 mg et 57 mg de pamoate de pyrantel (kg/pv) (6, 18, 21). Par contre, le mebendazole⁶ même à un dosage de quatre fois la dose normale et l'ivermectine⁷ s'avèrent inefficaces (20).

Dans le cadre d'une étude parasitologique sur l'exploitation de Witzwil BE (CH), nous avons pu profiter d'une sélection d'élevage pour étudier de plus près la prévalence et le traitement d'une infection naturelle d'anoplocéphales au moyen du pamoate de pyrantel dans un troupeau que l'on savait fortement infecté. Le but de l'essai était également d'aborder d'un point de vue pratique le contrôle de cette parasitose.

Matériel et méthodes

Animaux:

17 poulains mâles des races Franches-Montagnes (FM) et demi-sang (DS) ont été éliminés au printemps 1987. Il s'agissait de 14 FM et de 3 DS âgés de 1–2 ans. Huit poulains formaient le groupe à traiter, et neuf poulains servaient de contrôle. Durant l'essai, un poulain du groupe à traiter a dû être tué prématurément pour des raisons étrangères au test. Avant le traitement, des crottes furent prélevées. Quelques jours avant et durant la période du test, les chevaux sont restés à l'étable pour réduire le risque de recontamination à un minimum.

Dosage/traitement:

La calculation du dosage du pamoate de pyrantel (Strongid^R) utilisé, s'effectua en tenant compte du côté pratique du travail et de son application. Les poulains furent pesés et la dose de vermifuge, administrée per os et calculée selon les indications du fabricant ($\frac{1}{2}$ tube pour les poulains de moins de 275 kg et un tube entier à partir de 275 kg), fut doublée. Tous les poulains du groupe traité ont pesé plus de 275 kg et ont ainsi reçu deux tubes de Strongid^R. Les poids du groupe traité allaient de 368 à 600 kg (ϕ 453,7 kg) par rapport aux 310 à 466 kg (ϕ 408,2 kg) du groupe de contrôle.

¹ Mansonil^R (Bayer AG); ² Droncit^R (Bayer AG); ³ Panacur^R (Hoechst AG); ⁴ Pas commercialisé en Suisse; ⁵ Strongid^R (Pfizer AG); ⁶ Telmin^R (Janssen AG); ⁷ Equalan^R (MSD AGVET AG)

Autopsies/Examen parasitologique:

Pour des raisons techniques imprévisibles les animaux ont pu être abattu seulement 18 à 20 jours après le traitement. Lors de l'abattage, le caecum fut préparé et prélevé avec un mètre de colon et d'iléum ligaturées y attenant. Les intestins furent ensuite ouverts, lavés soigneusement et les anoplocéphales détachés et récoltés individuellement. Pour les deux groupes, en plus de l'analyse anatomo-pathologique, du tissu de la région iléo-caecale a été prélevé pour des analyses histopathologiques, et préparé selon les méthodes conventionnelles. Des crottes ont également été collectées à l'abattage et toutes les analyses coprologiques ont été exécutées à double selon la méthode de flottation par centrifugation à partir d'une solution de chlorure de zinc (Boch et Supperer, 1983) et l'excrétion des œufs indiquées semi-quantitativement (–, +, ++, +++).

Calcul de l'efficacité

La calcul de l'efficacité s'est faite selon la formule établie par l'Association mondiale pour l'avancement de la parasitologie vétérinaire (W. A. A. V. P.) (23). La formule est la suivante:

$$\% \text{ efficacité} = \frac{\phi \text{ groupe de contrôle} - \phi \text{ groupe traité}}{\phi \text{ groupe de contrôle}}$$

Résultats

Coprologie

Avant le traitement, 15 poulains sur 16 excrétaient des œufs de différents parasites (strongylidés, ascaris et oxyures), trois seulement des œufs d'anoplocéphales (voir tab. 1). A l'abattage, aucun poulain du groupe traité n'excrétait des œufs, tandis que sept poulains sur neuf du groupe de contrôle éliminaient des œufs de divers parasites, mais pas d'œufs d'anoplocéphales.

Autopsie

Dans le groupe traité, six poulains sur sept hébergeaient encore des anoplocéphales avec une moyenne de 46,8 spécimens par animal (variation: 5–152 spécimens) (voir tab. 2). Par contre tous les poulains du groupe de contrôle étaient porteurs de cestodes, la moyenne était de 278,3 spécimens par animal (variation 29–1239 spécimens). Seulement, la différence n'est pas significative.

Il s'agissait uniquement d'*A. perfoliata*. L'efficacité du traitement calculée selon la formule indiquée atteint 83,16%.

Examens anatomo-pathologiques et histopathologiques

L'examen anatomo-pathologique a révélé des érosions et des ulcérations très nettes, surtout au niveau de la muqueuse de la valve iléo-caecale, mais d'un degré variable selon le nombre de vers attachés (voir photos 1, 2). L'analyse histopathologique a confirmé les données macroscopiques et a de plus révélé que les lésions ulcératives progressent jusqu'au niveau de la sous-muqueuse (voir photos 3, 4). Elles sont accompagnées d'une forte infiltration leucocytaire dominée par des neutrophiles, éosinophiles et lymphocytes. On constate aussi une prolifération fibrotique.

Tableau 1 Analyses coprologiques de 16 poulains

No/race/âge	Avant le traitement (jour 0)			Après le traitement (jour 18–20)		
	Anopl.	Strongl.	Div.	Anopl.	Strongl.	Div.
Traité:						
19 FM 1 an	+	+++	-	-	-	-
61 FM 1 an	-	++	+ Asc.	-	-	-
181 FM 1 an	-	+++	+++ Ox.	-	-	-
205 FM 1 an	-	+++	-	-	-	-
232 DS 2 ans	-	++	-	-	-	-
402 FM 2 ans	-	++	-	-	-	-
405 FM 2 ans	+	+++	-	-	-	-
contrôle:						
30 FM 1 an	-	+	-	-	++	-
43 FM 2 ans	-	-	-	-	-	-
55 FM 1 an	-	++	+ Asc./Ox.	-	++	+ Asc.
102 DS 1 an	-	+++	-	-	+	-
118 FM 1 an	+	+++	+ Asc.	-	++	-
143 FM 1 an	-	+++	+ Ox.	-	-	-
156 FM 1 an	-	++	-	-	++	-
199 FM 1 an	-	+	-	-	+	+ Asc.
208 FM 1 an	-	+++	-	-	+++	-

Tableau 2 Nombre d'anoplocéphales à l'autopsie

No/race/âge	Groupe traité	Groupe de contrôle	
	Nb. Anopl.	No/race/âge	Nb. Anopl.
19 FM 1 an	152*	30 FM 1 an	97
61 FM 1 an	22	43 FM 2 ans	317
181 FM 1 an	17	55 FM 1 an	31
205 FM 1 an	0	102 DS 1 an	1239
232 DS 2 ans	40	118 FM 1 an	579*
402 FM 2 ans	5	143 FM 1 an	30
405 FM 2 ans	92*	156 FM 1 an	138
		199 FM 1 an	29
		208 FM 1 an	54

Légende: – Strongl.: strongles non déterminés selon l'espèce

– Asc.: ascaris

– Ox.: oxyures

– Anopl.: anoplocéphales

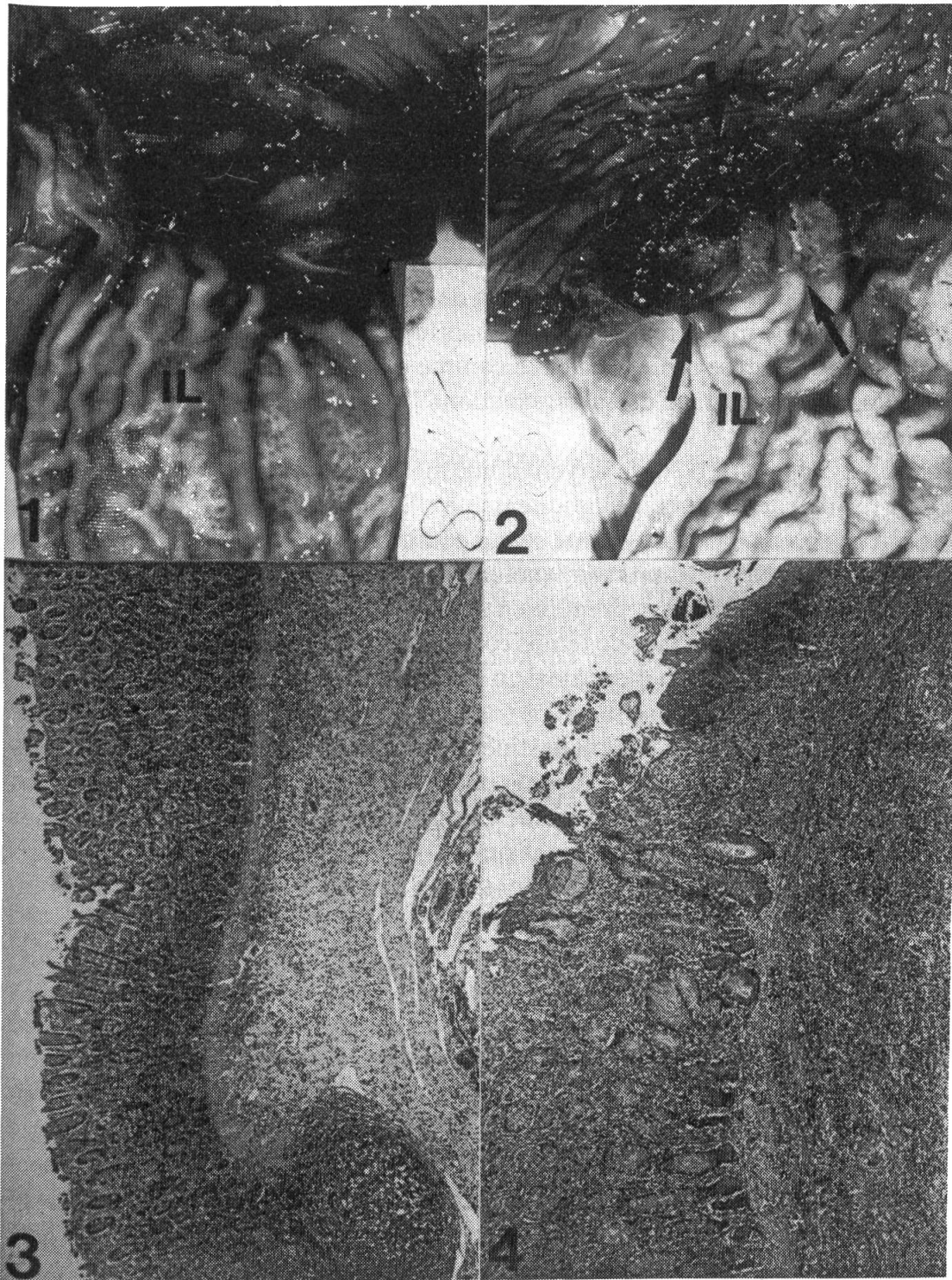
– FM: race Franches-Montagnes

– DS: race Demi-Sang

– Div.: Divers parasites

– +--+++: Degré de l'excrétion d'œufs

– *: coprologie positive avant le traitement (jour 0)



- 1 Valve iléo-caecale d'un poulain 18 jours après le traitement. IL = Ileum.
- 2 Valve iléo-caecale d'un poulain non traité. IL = Ileum (→) = Erosions/ulcérations de la muqueuse; fibrine.
- 3 Microphoto: Muqueuse d'un poulain traité (voir photo 1).
- 4 Microphoto: Muqueuse d'un poulain non traité avec érosions/ulcérations; réactions inflammatoires (voir photo 2).

Discussion

L'efficacité du traitement selon la formule de la WAAVP se monte à 83,16% pour le dosage choisi selon le poids vif individuel. Une dose moyenne de 19,6 mg/kg de poids vif de base de pyrantel mène ainsi à une réduction remarquable des anoplocéphales et élimine aussi les nématodes intestinaux. Ce dosage correspond à celui employée dans des études citées auparavant (18, 20). La méthode de calcul appliquée avec intention lors de ce test a amené des différences de concentration chez les individus selon leur poids. L'écart est de 14,83 mg à 24,2 mg/kg de base de pyrantel entre le poulain le plus lourd (600 kg) et le moins lourd (368 kg), mais le dosage reçu par le plus lourd reste encore au-dessus de la dose réputée et citée comme efficace dans d'autres études, soit deux fois la dose thérapeutique de 6,6 mg/kg, donc 13,2 mg/kg de base de pyrantel par kilo de poids vif (18, 20).

Par contre Lyons et al. (1986) se servant d'une méthode critique différente de la précédente avec résultat après abattage indiquent une efficacité de 93% sur 30 chevaux à un dosage de 13,2 mg/kg de base de pyrantel ce qui confirme la bonne efficacité du produit à cette concentration. Nos résultats sont quelque peu inférieurs mais en l'absence d'autres anthelminthiques efficaces, à prendre en sérieuse considération. La différence est peut-être à rechercher dans le laps de temps comparativement long (18–20 jours) entre le traitement et l'abattage, permettant ainsi un éventuel développement du stade larvaire à celui d'adulte. Ce «retard» se justifiait par des raisons techniques indiquées mais aussi par le fait que les poulains étaient destinés à la consommation humaine. Un développement de stades larvaires non influencés par le pyrantel n'est donc pas à exclure et reste encore à déterminer. Il faut également prendre en considération le fait que nous avons à faire à une infection naturelle avec une variation individuelle nette, y compris une défense individuelle variable. Slocombe (1979) a obtenu par une méthode différente (test critique avec collecte des fèces et abattage 96 heures après le traitement) une efficacité de 97,8% pour 13,2 mg/kg et 100% pour 19,8 mg/kg de base de pyrantel. Seulement, ces résultats ne se basent que sur un cheval à chaque concentration.

La prévalence très basse de *A. perfoliata* (19%) à l'excrétion d'œufs par rapport au chiffre d'infection de plus de 93% confirme la différence évidente entre l'excrétion d'œufs et la présence de vers déjà publiée par d'autres auteurs (10, 7, 8). Ceci prouve en plus combien il serait douteux de se baser uniquement sur les résultats de la coprologie dans les études thérapeutiques sur les anoplocéphales du cheval. L'examen macroscopique et microscopique met bien en évidence la présence de lésions de la muqueuse intestinale causées par les cestodes (1, 13, 21). Très significatives sont surtout les différences entre les coupes provenant du groupe traité et celles du groupe de contrôle qui mettent en évidence l'irritation de la muqueuse provoquée par l'adhésion des vers. Ces lésions suggèrent une perturbation du mouvement péristaltique avec toutes les conséquences possibles. Conséquemment, des analyses plus détaillées devraient être envisagées pour évaluer le rapport des lésions pathologiques en fonction du nombre de vers. Cette relation pourrait se révéler significative si l'on se réfère aux études décrivant des coliques faisant suite à une infection par des anoplocéphales.

Résumé

L'efficacité du pamoate de pyrantel contre les anoplocéphales du cheval a été testée sur 16 poulains de l'exploitation de Witzwil BE (CH). Sept poulains reçurent par voie orale deux fois la dose normale de pamoate de pyrantel (Strongid^R-Pfizer AG), neuf servirent de contrôle. Dix-huit à 20 jours après le traitement, les poulains furent abattus. Les autopsies ont démontré une efficacité de 83,16%. Le nombre moyen de vers retrouvés dans le groupe traité était 46,8 spécimens par rapport à 278,3 spécimens dans le groupe de contrôle, seulement la différence n'est pas significative. Il s'agissait uniquement de *Anoplocephala perfoliata*.

En l'absence d'autres anthelminthiques efficaces et en vue des lésions anatomo-pathologiques provoquées par les cestodes, ces résultats sont à prendre en considération.

Zusammenfassung

Die Wirksamkeit von Pyrantel-Pamoat gegen Anoplocephaliden des Pferdes wurde an 16 Fohlen des Landwirtschaftsbetriebes Witzwil BE (Schweiz) geprüft. Sieben Fohlen erhielten per os das Doppelte der Normaldosis von Pyrantel-Pamoat (Strongid^R-Pfizer AG), neun dienten als Kontrollen. Die Tiere wurden 18 bis 20 Tage nach der Behandlung geschlachtet. Bei den Sektionen zeigte sich eine Wirksamkeit von 83,16%. Die mittlere Anzahl der noch gefundenen Würmer betrug 46,8 bei der behandelten Gruppe, im Gegensatz zu 278,3 bei der Kontrollgruppe, jedoch ist der Unterschied nicht signifikant. Nur *Anoplocephala perfoliata* konnte nachgewiesen werden.

Beim Fehlen anderer wirksamer Anthelminthika und unter Berücksichtigung der durch diese Cestoden hervorgerufenen Organschäden sollten diese Ergebnisse zur Kenntnis genommen werden.

Riassunto

L'efficacia del pirantel-pamoat contro gli anoplocefali del cavallo è stata controllata su 16 puledri dell'azienda di Witzwil nel Canton Berna (Svizzera). Sette puledri ricevettero per via orale due volte la dose normale di pirantel-pamoat (Strongid^R-Pfizer AG), nove servirono da controllo. Fra 18 e 20 giorni dopo la cura i puledri furono macellati.

L'autopsia ha dimostrato una efficacia pari al 83,16%. Il numero medio di vermi trovati nel gruppo trattato fu di 46,8, contro i 278,3 nel gruppo di controllo. La differenza non è tuttavia significativa. Si trattava solo di *Anoplocephala perfoliata*.

In assenza di altri antielmintici efficaci e considerando le lesioni anatomo-patologiche causate dai cestodi, questi risultati dovrebbero essere presi in considerazione.

Summary

The efficacy of Pyrantel pamoate against anoplocephalids of the horse was tested in 16 foals of the Witzwil farm (Berne, Switzerland). Seven foals were given twice a normal oral dose of Pyrantel pamoate (Strongid^R Pfizer AG) and nine served as controls. From 18 to 20 days after treatment, the foals were killed. The post-mortem controls showed an efficacy of the anthelmintic treatment of 83,16%. The average number of worms found in the treated group was 46,8 as compared to 278,3 in the control group, but the difference was statistically not significant. Only specimens of *Anoplocephala perfoliata* were found.

Because there are — at the moment — no other efficient anthelmintics available, and in view of the lesions caused by these cestodes, the results of the trial merit consideration.

Remerciements

Nous remercions la Fédération Suisse d'Elevage Chevalin et l'Etablissement du Nusschhof (Witzwil) pour avoir permis et aidé à la mise sur pied de ce travail.

Nous remercions la maison Pfizer SA, Zurich, pour son soutien dans la réalisation de ce travail, ainsi que toute l'équipe de l'Institut de pathologie animale de Berne pour son aide.

Nous remercions Mlle I. Comment pour son aide dans la recherche de la littérature et Mme B. Glaus-Balsiger pour écrire le manuscrit.

Références:

- [1] *Arundel, J. H.*: Parasitic diseases of the horse. Vet. Rev., The Univ. of Sydney, 28, 48–50 (1985). — [2] *Bain, S. A., Kelly, J. D.*: Prevalence and pathogenity of *Anoplocephala perfoliata* in a horse population in south Auckland. New Zealand Vet. J. 25, 27–28 (1977). — [3] *Barclay, W. P., Phillips, T. N., Foerner, J. J.*: Intussusception associated with *Anoplocephala perfoliata* infection in 5 horses. J. Am. Vet. Med. Ass. 180, 752–753 (1982). — [4] *Bello, T. R.*: Perspectives on current equine anthelmintic therapy: Misunderstanding and clarification. Proc. 25th Ann. Meet. Am. Ass. Eq. Pract. 261–265 (1979). — [5] *Beroza, G. A., Barclay, W. P., Phillips, T. N., Foerner, J. J., Donawick, W. J.*: Cecal perforation and peritonitis associated with *Anoplocephala perfoliata* infection in the horses. J. Am. Vet. Med. Ass. 183, 804–806 (1983). — [6] *Boch, J., Supperer, R.*: Veterinärmedizinische Parasitologie. 3. Auflage, Verlag Paul Parey, Berlin und Hamburg (1983). — [7] *Bogan, J. A., Duncan, J. L.*: Anthelmintics for dogs, cats and horses. Brit. Vet. J. 140, 361–367 (1984). — [8] *Christl, H.*: Darmruptur nach Massenbefall mit *Anoplocephala perfoliata* bei einer Stute. Berl. Münch. Tierärztl. Wschr. 84, 305–307 (1971). — [9] *Edwards, G. B.*: Surgical management of intussusception in the horse. Equine Vet. J. 18, 313–321 (1986). — [10] *English, A. W.*: The epidemiology of equine strongylosis in southern Queensland. Austr. Vet. J. 55, 310–314 (1979). — [11] *Fukui, M., Kaneko, C., Ogawa, A.*: Studies on equine tapeworms and their intermediate hosts and the experimental studies on the removal of these cestodes with bithionol. Jap. J. Parasitol. 9, 190–194 (1960). — [12] *Guerrero, J., Michael, B. F., Rohovsky, M. W., Campbell, B. P.*: The activity of closantel as an equine antiparasitic agent. Vet. Parasitol. 12, 71–77 (1983). — [13] *Hasslinger, M. A.*: Biologische und epizootologische Aspekte zu Parasitenbefall und Bekämpfung beim Pferd. Der prakt. Tierarzt 67, 779–780, 789–799 (1986). — [14] *Herd, R. P.*: Other parasites: Recent advances. The Veterinary Clinics of North America 2, No 2, 330–331 (1986). — [15] *Herd, R. P.*: Internal Parasites, in: Current therapy in equine medicine (Robinson, N. E., editor) section 8, 323–337, W. B. Saunders Company, Philadelphia, London, Toronto (1987). — [16] *Jacobs, D. E.*: A color atlas of equine parasites. Baillière Tindall, London; Gower Medical Publishing, London-New York (1986). — [17] *Kassai, T., Foltenyi, I., Reinhardt, M.*: Treatment of equine anoplocephalidosis with praziquantel. Parasitol. Hung. 18, 25–27 (1985). — [18] *Kraiss, A.*: Behandlung eines Anoplocephaliden-infizierten Pferdebestandes mit Fenbendazol. Die Blauen Hefte 68, 369–372 (1984). — [19] *Lyons, E. T., Drudge, J. H., Tolliver, S. C., Swerczek, T. W., Cowe, M. W.*: Prevalence of *Anoplocephala perfoliata* and lesions of *Draschia megastoma* in thoroughbreds in Kentucky at necropsy. Am. J. Vet. Res. 45, 996–999 (1983). — [20] *Lyons, E. T., Tolliver, S. C., Drudge, J. H., Swerczek, T. W., Cowe, M. W.*: Parasites in Kentucky thoroughbreds at necropsy: Emphasis on stomach worms and tapeworms. Am. J. Vet. Res. 44, 839–844 (1982). — [21] *Lyons, E. T., Drudge, J. H., Tolliver, S. C., Swerczek, T. W.*: Pyrantel pamoate: Evaluating its activity against equine tapeworms. Vet. Med. 81, 280–285 (1986). — [22] *Slocombe, J. O. D.*: Prevalence and treatment of tapeworms in horses. Canad. Vet. J. 20, 136–140 (1979). — [23] *Duncan, J. L., Arundel, J. H., Drudge, J. H., Malczewski, A., Slocombe, J. O. D.*: World Association for the Advancement of Veterinary Parasitology (W. A. A. V. P.) Guidelines for evaluating the efficacy of equine anthelmintics. Manuscrit polycopié, 29 pp. (1988, en préparation).