

Zeitschrift: Schweizer Archiv für Tierheilkunde SAT : die Fachzeitschrift für Tierärztinnen und Tierärzte = Archives Suisses de Médecine Vétérinaire
ASMV : la revue professionnelle des vétérinaires

Herausgeber: Gesellschaft Schweizer Tierärztinnen und Tierärzte

Band: 130 (1988)

Artikel: Was diagnostizieren Sie? Welche Massnahmen schlagen Sie vor?

Autor: Jaggy, A. / Varini, M. / Lang, J.

DOI: <https://doi.org/10.5169/seals-589493>

Nutzungsbedingungen

Die ETH-Bibliothek ist die Anbieterin der digitalisierten Zeitschriften auf E-Periodica. Sie besitzt keine Urheberrechte an den Zeitschriften und ist nicht verantwortlich für deren Inhalte. Die Rechte liegen in der Regel bei den Herausgebern beziehungsweise den externen Rechteinhabern. Das Veröffentlichen von Bildern in Print- und Online-Publikationen sowie auf Social Media-Kanälen oder Webseiten ist nur mit vorheriger Genehmigung der Rechteinhaber erlaubt. [Mehr erfahren](#)

Conditions d'utilisation

L'ETH Library est le fournisseur des revues numérisées. Elle ne détient aucun droit d'auteur sur les revues et n'est pas responsable de leur contenu. En règle générale, les droits sont détenus par les éditeurs ou les détenteurs de droits externes. La reproduction d'images dans des publications imprimées ou en ligne ainsi que sur des canaux de médias sociaux ou des sites web n'est autorisée qu'avec l'accord préalable des détenteurs des droits. [En savoir plus](#)

Terms of use

The ETH Library is the provider of the digitised journals. It does not own any copyrights to the journals and is not responsible for their content. The rights usually lie with the publishers or the external rights holders. Publishing images in print and online publications, as well as on social media channels or websites, is only permitted with the prior consent of the rights holders. [Find out more](#)

Download PDF: 17.01.2026

ETH-Bibliothek Zürich, E-Periodica, <https://www.e-periodica.ch>

Schweiz. Arch. Tierheilk. 130, 105–107, 1988

Aus dem Institut für Tierneurologie (Prof. Dr. M. Vandavelde) und der Klinik für kleine Haustiere (Prof. Dr. U. Freudiger) der Universität Bern

Was diagnostizieren Sie? Welche Massnahmen schlagen Sie vor?

*A. Jaggy, M. Varini, J. Lang**

Vorbericht

Gordon Setter, 13jährig, weiblich

Zeigt seit ca. 4 Stunden akut auftretende Gehstörungen, Kopfschiefhaltung und Erbrechen. Die Hündin wird notfallmässig in die Kleintierklinik eingeliefert. Der Appetit ist seit gestern abend mittelmässig, das Tier hat aber noch viel getrunken.

Die Hündin hatte vor ca. 1 Jahr eine chronische Otitis externa rechts; sie wurde dazumal mit Antibiotika lokal und per os behandelt. Die Hündin war nach ca. 3 Wochen symptomfrei. Sie wurde regelmässig gegen Staupe und Tollwut geimpft.

Klinische Befunde

Leichtgradige Apathie. Kreislaufapparat: Herz: 2 Töne, rein und rhythmisch; Pulsfrequenz: 140. Respirationsapparat: Dyspnoe, keine Lungengeräusche. Digestionsapparat: ohne Besonderheiten.

Neurologische Untersuchung: Bewusstsein/Verhalten: leichtgradige Apathie; die Hündin wirkt ab und zu extrem ängstlich; Kopfnerven: horizontaler Nystagmus mit schneller Komponente nach rechts, vestibulärer Strabismus links; leichtgradige Kopfschiefhaltung nach links. Gang: hochgradige Ataxie aller 4 Gliedmassen mit Linksdrahl; zeitweise Umfallen auf die linke Seite.

Spinale Reflexe: o.B. Muskeltonus: rechts leichtgradig erhöht; Haltungs-/Stellreaktion: o.B.; Schmerzempfindung: o.B.

Zusatzuntersuchungen:

Rotes und weisses Blutbild: alle Werte im Normalbereich. Otoskopische Untersuchung: normales Trommelfell beidseits. Liquor cerebrospinalis: Pandy -; Zellzahl 1/3 (Monozyt). Röntgen: leichtgradige Verschattung der rechten Bulla (Abb. 1a, b).

* Adresse: Postfach 2735, CH-3001 Bern

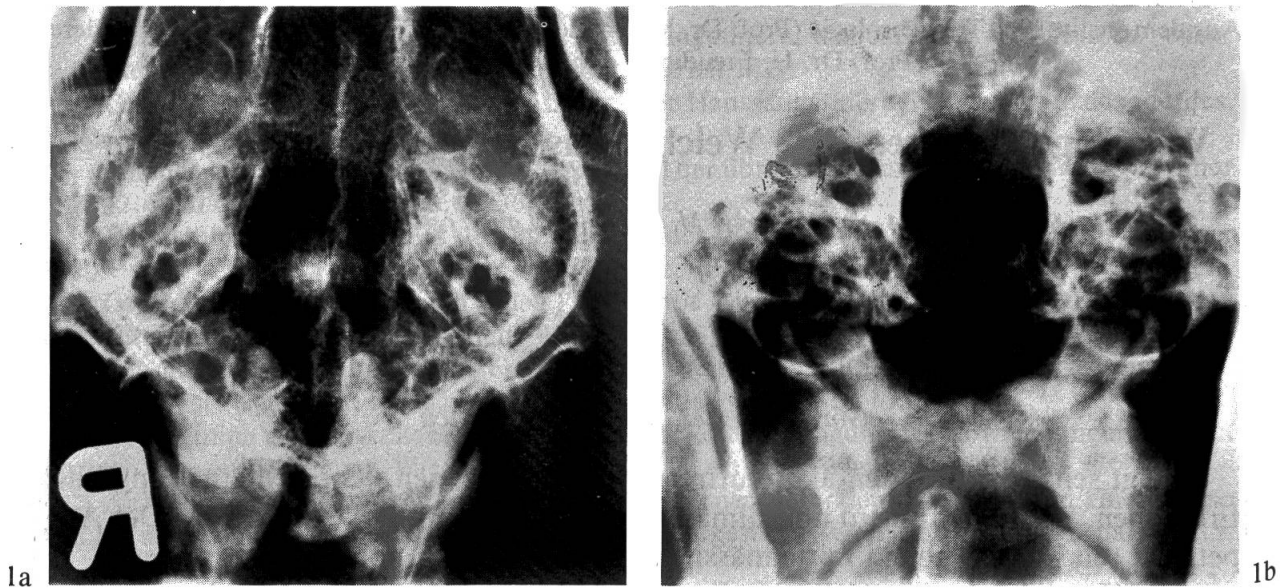


Abb 1a: ventrodorsale, 1b: frontale Projektion des Mittel- und Innenohres. Links keine pathologische Veränderungen, rechte Bulla: leichtgradige Verschattung.

Verdachtsdiagnose

Geriatrisches Vestibulärsyndrom

Anhand der klinisch-neurologischen Symptome (vergleiche neurologische Untersuchung), des Verlaufs, des Alters und des Röntgenbefundes (linkes Mittelohr: o.B.), sowie des normalen Liquorbefundes darf die Diagnose eines geriatrischen Vestibulärsyndroms gestellt werden.

Therapie: ¹Stugeron® (Janssen) 3 × 25 mg/Tag (2 mg/kgKG)

Verlauf

Der Patient zeigt nach 5 Tagen nur noch eine leichte vestibuläre Ataxie. Die Kopfschiefhaltung ist zu diesem Zeitpunkt nicht mehr auffällig, der Nystagmus verschwunden. Nach 3 Wochen Therapie (ab 7. Tag 1½ × 25 mg Stugeron) war der Patient symptomfrei.

Diskussion

Die neurologischen Ausfälle: Horizontaler Nystagmus, vestibulärer Strabismus, vestibuläre Ataxie mit Linksdrall ohne Ausfälle der Haltungs- und Stellreaktionen und

¹ Diphenylmethylpiperazin-Derivat: hemmt den Kalziumfluss in hypoxische Zellen; hat keinen Einfluss auf den Blutdruck!

ohne weitere Kopfnervenausfälle (z. B. Trigeminuslähmung) sprechen für eine periphere Läsion des Vestibulärapparates (Innenohrläsion).

Differentialdiagnostisch kommt in erster Linie eine Otitis media – interna in Frage. Beim Hund ist dies die häufigste Ursache von vestibulären Störungen. Anhand des Trommelfellbefundes (beide Trommelfelle otoskopisch normal) und des Röntgenbefundes (rechte Bulla nach abgeheilter Otitis media – interna leicht verschattet; linke normal!) kann eine Mittel- und Innenohrentzündung mit grösster Wahrscheinlichkeit ausgeschlossen werden. Der hyperakute Verlauf und das Alter sprechen für ein geriatrisches Vestibulärsyndrom. Über dessen Pathogenese ist bis heute nichts bekannt.

Nach amerikanischer Literatur (u. a. *Schunk* und *Averill*, 1983) heilen die Patienten mit oder ohne Therapie (nur Cortison) meistens innerhalb Wochen gut ab. Wir beobachteten, dass die Patienten mit Stugeron (Förderung der Innenohrdurchblutung) wesentlich schneller abheilen. Eine deutliche Besserung tritt in der Regel nach 1–3 Tagen ein. Die medikamentelle Therapie sollte aber mindestens 4–5 Wochen fortgesetzt werden (Dosisrichtlinie: ab 5.–7. Tag die Hälfte, ab 14. Tag ein Drittel der Initialdosis).

Obwohl das Krankheitsbild oft dramatisch aussieht, ist die Prognose in den meisten Fällen gut.

Literatur

Schunk K.L. und Averill D.R.: Peripheral vestibular syndrome in the dog: A review of 83 cases. JAVMA 182, 1354–1357 (1983).

Weitere Literatur kann von den Verfassern verlangt werden.

Manuskripteingang: 31. August 1987

VERSCHIEDENES

Leserbrief

Zur Arbeit von Svoboda, Jagoš und Konrád: «Toxoplasmose in Beziehung zu anderen Infektionskrankheiten der Hunde.»

Schweiz. Arch. Tierheilk. 129: 595–604, 1987

In der Diskussion dieser Arbeit weisen die Autoren darauf hin, dass beim Umgang mit an Toxoplasmose erkrankten Hunden besondere Vorsicht geboten sei, da im akuten Stadium der Infektion Erreger (Tachyzoiten) mit «allen Sekreten» ausgeschieden werden und dadurch die Toxoplasmose «vom Hund auf den Menschen übergreifen könnte». Auch wenn hier der Konjunktiv gebraucht wird, impliziert die Aussage der Autoren, dass der Hund in seltenen Fällen für den Menschen eine Infektionsquelle darstellen könnte. *Diese Auffassung ist seit der Aufklärung des Entwicklungszyklus von Toxoplasma gondii Mitte der 60er Jahre obsolet und sollte daher nicht ständig wiederholt werden.* Für den Menschen sind nur folgende Infektionswege epidemiologisch relevant: die perorale Aufnahme sporulierter Oozysten von *T. gondii* aus Katzenkot oder von Zysten in rohem (nicht genügend erhitztem oder tiefgefrorenem) Fleisch sowie die pränatale Infektion des Foetus nach Erstinfektion einer Schwangeren.

Prof. J. Eckert, Institut für Parasitologie der Universität Zürich