

Zeitschrift: Schweizer Archiv für Tierheilkunde SAT : die Fachzeitschrift für Tierärztinnen und Tierärzte = Archives Suisses de Médecine Vétérinaire
ASMV : la revue professionnelle des vétérinaires

Herausgeber: Gesellschaft Schweizer Tierärztinnen und Tierärzte

Band: 128 (1986)

Artikel: Adenokarzinom des exokrinen Pankreas bei zwei Kühen

Autor: Tontis, A. / Zwahlen, R. / Graden, W.

DOI: <https://doi.org/10.5169/seals-592028>

Nutzungsbedingungen

Die ETH-Bibliothek ist die Anbieterin der digitalisierten Zeitschriften auf E-Periodica. Sie besitzt keine Urheberrechte an den Zeitschriften und ist nicht verantwortlich für deren Inhalte. Die Rechte liegen in der Regel bei den Herausgebern beziehungsweise den externen Rechteinhabern. Das Veröffentlichen von Bildern in Print- und Online-Publikationen sowie auf Social Media-Kanälen oder Webseiten ist nur mit vorheriger Genehmigung der Rechteinhaber erlaubt. [Mehr erfahren](#)

Conditions d'utilisation

L'ETH Library est le fournisseur des revues numérisées. Elle ne détient aucun droit d'auteur sur les revues et n'est pas responsable de leur contenu. En règle générale, les droits sont détenus par les éditeurs ou les détenteurs de droits externes. La reproduction d'images dans des publications imprimées ou en ligne ainsi que sur des canaux de médias sociaux ou des sites web n'est autorisée qu'avec l'accord préalable des détenteurs des droits. [En savoir plus](#)

Terms of use

The ETH Library is the provider of the digitised journals. It does not own any copyrights to the journals and is not responsible for their content. The rights usually lie with the publishers or the external rights holders. Publishing images in print and online publications, as well as on social media channels or websites, is only permitted with the prior consent of the rights holders. [Find out more](#)

Download PDF: 09.01.2026

ETH-Bibliothek Zürich, E-Periodica, <https://www.e-periodica.ch>

Aus dem Institut für Tierpathologie (Prof. Dr. H. Luginbühl) der Universität Bern

Kurze Originalmitteilung Adenokarzinom des exokrinen Pankreas bei zwei Kühen

von A. Tontis, R. Zwahlen und W. Graden*

Beim Haustier kommen Pankreaskarzinome im allgemeinen sehr selten vor [6]. Auch Karzinome des exokrinen Pankreas beim Rind sind nach den wenigen bisherigen Mitteilungen [8] als ungewöhnlich seltene Neoplasien zu betrachten.

1922 wurde erstmals von einem exokrinen Pankreasadenokarzinom bei einer Kuh berichtet [10], weitere Einzelfälle wurden später in verschiedenen Publikationen beschrieben [1, 4, 5, 7, 9]. Adenome des exokrinen Rinderpankreas werden etwas häufiger aufgeführt [Lit. bei 3], wobei es sich hier jedoch zum Teil auch um tubulo-azinöse Hyperplasien handeln dürfte [3].

Beim Menschen sind Karzinome des exokrinen Pankreas recht häufig, ihre Hauptlokalisation liegt im Kopfbereich des Organs; die klinische Diagnose erfolgt oft relativ spät, was zur sehr schlechten Prognose beiträgt [2].

Fallbericht

Fall 1: Es handelte sich um eine hochträchtige, 7½ Jahre alte Kuh der Simmental-Red Holstein-Rasse. Seit einiger Zeit bestand Inappetenz bei gleichzeitig anhaltendem, gelblich-wässrigem Durchfall. Die Körpertemperatur wechselte zwischen 39,2° und 40 °C, die Pulsfrequenz schwankte zwischen 80 und 100/min. Im Verlauf von 10 Tagen wurde die Kuh 3mal mit Antibiotika, Sulfonamiden, Styptika, Choleretica und frischer Pansenflora behandelt. Eine gewisse klinische Zustandsverbesserung dauerte nur einen Tag lang, danach blieb der Krankheitszustand des Tieres bis zur Notschlachtung stationär.

*Fall 2**:* Eine ca. 10jährige Kuh der Simmentaler-Rasse zeigte seit längerer Zeit Symptome eines fieberhaften, respiratorischen Leidens, welches symptomatisch behandelt wurde. Etwa drei Wochen vor der Notschlachtung traten Verdauungsstörungen vom Typ der Fremdkörpererkrankung mit wechselndem Appetit bis zu vollständiger Anorexie auf. Der Allgemeinzustand verbesserte sich trotz Therapie nicht. Als die Kuh schliesslich festlag, wurde die Schlachtung angeordnet.

* Adresse: Dr. A. Tontis, Dr. R. Zwahlen, Postfach 2735, CH-3001 Bern, Dr. W. Graden, prakt. Tierarzt, CH-2720 Tramelan.

** Herrn Dr. F. Lehmann, 3303 Jegenstorf, sei für die Einsendung gedankt.

Makroskopische und mikroskopische Befunde

Fall 1: Das Pankreasgewicht war mit 1,5 kg stark erhöht (das Durchschnittsgewicht eines normalen Rinderpankreas beträgt 425 g [3]). Die tumorösen Veränderungen waren vorwiegend am *Corpus pancreatis* (Mittelstück), in geringerem Masse im *Lobus dexter* (Duodenalschenkel) zu finden. Der *Lobus sinister* wies keine makroskopischen Veränderungen auf. Die betroffenen Organpartien waren mit blass-orangen, relativ derben Knoten von 2 bis 20 mm Durchmesser durchsetzt. Das Pankreas war mit dem Duodenum und anderen umliegenden Strukturen zum Teil stark verwachsen, die *Lnn. pancreaticoduodenales* waren mittelgradig vergrössert und von derber Konsistenz. Im Lumen der *Vena portae* war ein 15 cm langer Thrombus feststellbar, die Gefässwand wies multiple kleine Tumorknötchen auf. Es wurden keine Fernmetastasen beobachtet.

Das histologische Bild wird durch tubuläre Proliferationen dominiert (Abb. 1 und 2). Die kleinen Tubuli, welche das Tumormuster bestimmen, sind von einem flachen bis kubischen Epithel ausgekleidet. Die Zellkerne sind oval bis rund, mässig chromatinreich, die Nukleolen erscheinen prominent. Das Zytoplasma ist leicht basophil, die Zellgrenzen sind undeutlich. Es können keine Zymogengranula beobachtet werden. Stellenweise ist der Differenzierungsgrad der neoplastischen Zellen geringer, wobei solide Stränge oder ein mit Tumorzellen ausgefülltes alveoläres Muster gebildet werden. An vielen Stellen können Einbrüche in Gefässe beobachtet werden. Das Tumorstroma ist allgemein deutlich ausgebildet, gebietsweise liegt ein ausgesprochen skirrhöser Charakter der Neoplasie vor. Das histologische Bild der Lymphknotenmetastasen unterscheidet sich nicht von demjenigen des Primärtumors.

Fall 2: Der aus dem Bereich des *Lobus dexter* stammende Tumorknoten wies einen Durchmesser von $13 \times 15 \times 17$ cm auf. Die Oberfläche war zerklüftet und teilweise mit der Kapsel der rechten Niere verwachsen; die Schnittfläche war von ockergelber Farbe mit nekrotischen Bezirken. Das der Einsendung beigelegte Leberstück zeigte zahlreiche, stellenweise konfluierende Knötchen von bis zu 5 mm Durchmesser, von der gleichen Beschaffenheit wie der Primärtumor.

Histologisch stellen die Lebermetastasen Proliferationen englumiger Drüsenazini dar (Abb. 3 und 4). Die pyramidenförmigen Zellen imitieren die ursprünglichen azinären Strukturen des Herkunftsgewebes. Die chromatinreichen Zellkerne sind vorwiegend basal gelegen, Zymogengranula können nicht beobachtet werden. Die grösseren Metastasen sind von einer dünnen, bindegewebigen Kapsel umgeben. Tumoremboli liegen in einzelnen Lebervenen.

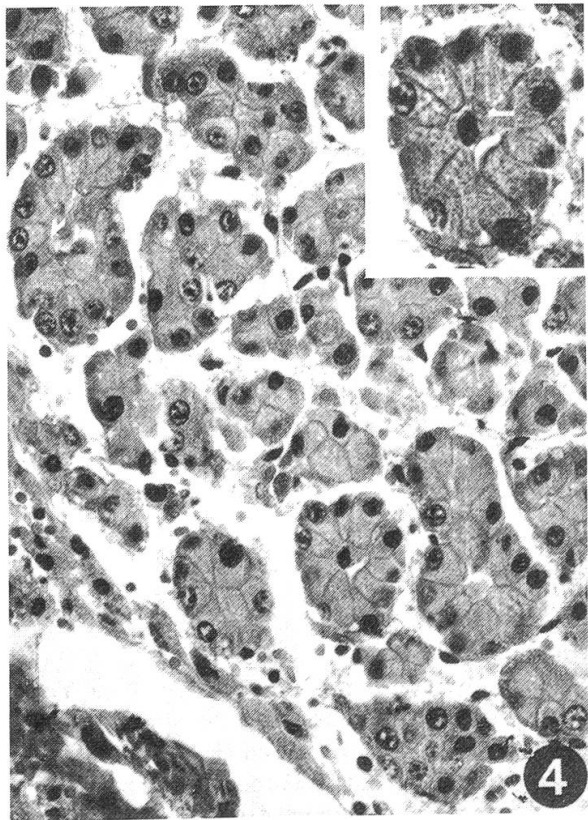
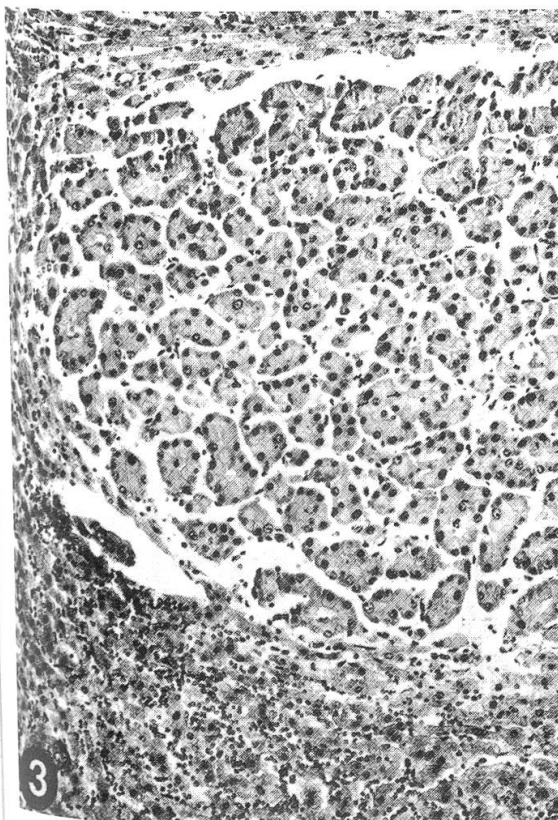
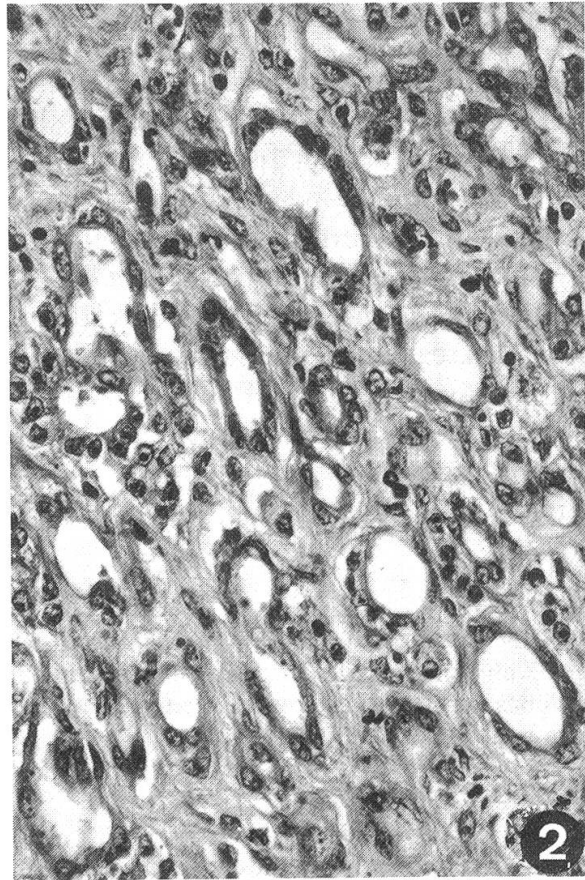
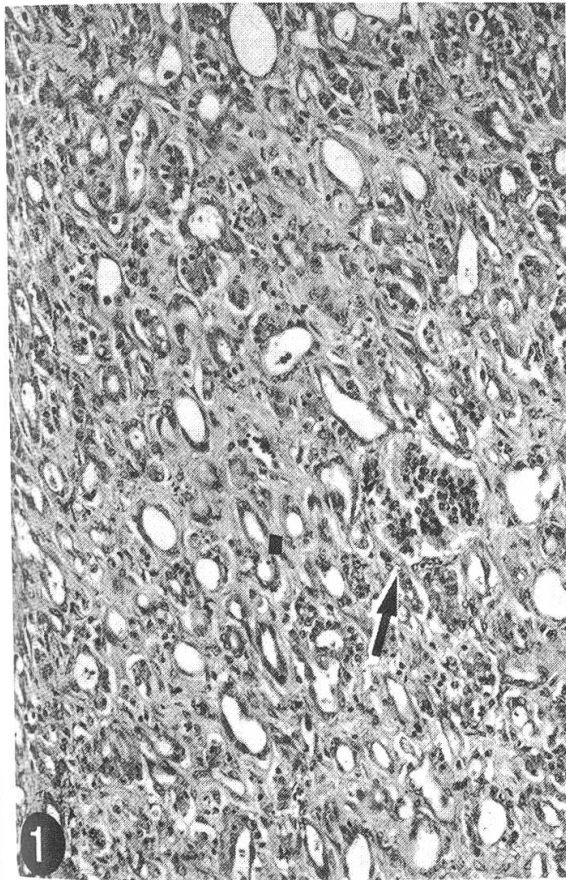
Durch die massive Nekrose des Primärtumors sind die Tumorzellproliferationen nur noch als schattenähnliche Umrisse zu erkennen.

Abb. 1 Fall 1: Pankreasadenokarzinom des kleintubulären Musters. Intakte Langerhans'sche Insel (→). HE, schwache Vergrösserung.

Abb. 2 Fall 1: Detail. HE, starke Vergrösserung.

Abb. 3 Fall 2: Gut differenziertes Adenokarzinom mit azinärem Muster (Lebermetastasen). HE, schwache Vergrösserung.

Abb. 4 Fall 2: Detail. Inset: ein Drüsenazinus. HE, starke Vergrösserung.



Diskussion:

Die beiden Karzinome des exokrinen Pankreas wurden nach den WHO-Richtlinien klassifiziert [4]. Beim ersten Fall handelt es sich um ein *kleintubuläres Adenokarzinom* mit starker Infiltrations- und Destruktionstendenz, welches Metastasen in den pankreatikoduodenalen Lymphknoten, sowie in der Wand der V. portae aufwies. Dieser Tumor dürfte vom Gangepithel herkommen.

Der zweite Fall kann als *azinäres Adenokarzinom* klassifiziert werden. Es lagen multiple Lebermetastasen vor. Als Herkunftsgewebe dürften hier die Azini des exokrinen Pankreas gelten. Dieser Tumortyp ist bei allen Haustieren ausgesprochen selten [4].

Klinisch treten die Funktionsstörungen des exokrinen Pankreas beim Rind sehr selten auf, und sie sind auch nur schwer zu erkennen. Eine gewisse diagnostische Bedeutung kommt dem Nachweis einer Aktivitätserhöhung der α -Amylase und der Lipase im Serum zu [8].

Zusammenfassung

Es wird über zwei Fälle von *exokrinem Pankreasadenokarzinom* bei einer 7½- und einer 10jährigen Kuh berichtet. Bei einem Fall handelt es sich um ein Adenokarzinom des *kleintubulären* Musters, welches sich vom Gangepithel ableiten dürfte, beim zweiten um ein *azinäres* Adenokarzinom, welches von den Drüsenazini abstammt.

Résumé

2 cas d'adénocarcinome du pancréas exocrine sont décrits chez 2 vaches âgées l'une de 7,5 ans et l'autre de 10 ans. Dans un cas, il s'agit d'un adénocarcinome à petits tubules, qui pourrait provenir de l'épithélium des canalicules pancréatiques. Dans le 2^{ème} cas, il s'agit d'un adénocarcinome acineux, qui provient des acini glandulaires.

Riassunto

Nella nota si descrivono due casi di adenocarcinoma del pancreas esocrino in una vacca di anni 7,5 ed in un'altra di 10 anni. Nel primo caso si tratta di un adenocarcinoma con architettura a piccoli tubuli, probabilmente derivato dall'epitelio dei dotti; nel secondo caso la neoplasia è un'adenocarcinoma acinare derivato dagli acini ghiandolari.

Summary

Two cases of exocrine pancreatic adenocarcinoma in cows of 7,5 years and 10 years, respectively, are reported. One case shows a small tubular (ductal) pattern, the second an extremely rare acinar cell pattern.

Literaturverzeichnis

- [1] Brandy P. J. and Migaki G.: Types of tumors found by Federal Meat Inspectors in a eight-year survey. Ann. N.Y. Acad. Sci. 108: 872–879 (1963). – [2] Cottier H.: Pathogenese. Band I, S. 690, Springer-Verlag, Berlin–Heidelberg–New York (1980). – [3] Kast A.: Blastome der Bauchspeicheldrüse. In Joest K.: Handbuch der speziellen pathologischen Anatomie der Haustiere, Digestionsapparat, 3. Aufl., Band VI, Teil II, S. 330–335, Paul Parey, Berlin und Hamburg (1967). – [4] Kircher C. H. and Nielsen S. W.: Tumors of the pancreas. Bull. WHO 53: 195–202 (1976). – [5] Kronberger H.: Spontane Geschwülste bei Haussäugetieren. Mh. Vet. Med. 20: 730–735 (1961). – [6] Moulton J. E.:

Tumors in domestic animals, 2nd ed., 273–414; University of California Press, Berkeley (USA), (1978). – [7] *Priester W. A.*: Data from eleven US and Canadian Colleges of Vet. Medicine on pancreatic carcinoma in domestic animals. *Cancer Res.*, 34: 1372–1375 (1974). – [8] *Rosenberger G. und Gründer H. D.*: Krankheiten der Bauchspeicheldrüse. In *Rosenberger G.*: Krankheiten des Rindes, 378–379, Paul Parey, Berlin und Hamburg (1970). – [9] *Rowlatt U.*: Spontaneous epithelial tumours of the pancreas of mammals. *Br. J. Cancer* 21, 82–107 (1967). – [10] *Schlegel M.*: Epitheliale Tumoren des Pankreas beim Rind und Hund. *Berl. Tierärztl. Wschr.* 36: 529–531 (1920).

Manuskripteingang: 25. August 1986