

**Zeitschrift:** Schweizer Archiv für Tierheilkunde SAT : die Fachzeitschrift für Tierärztinnen und Tierärzte = Archives Suisses de Médecine Vétérinaire  
ASMV : la revue professionnelle des vétérinaires

**Herausgeber:** Gesellschaft Schweizer Tierärztinnen und Tierärzte

**Band:** 128 (1986)

**Artikel:** Erfahrungen mit einer neuen Methode zur Behandlung des absoluten Glaukoms beim Hund und bei der Katze

**Autor:** Spiess, B.M.

**DOI:** <https://doi.org/10.5169/seals-591159>

### **Nutzungsbedingungen**

Die ETH-Bibliothek ist die Anbieterin der digitalisierten Zeitschriften auf E-Periodica. Sie besitzt keine Urheberrechte an den Zeitschriften und ist nicht verantwortlich für deren Inhalte. Die Rechte liegen in der Regel bei den Herausgebern beziehungsweise den externen Rechteinhabern. Das Veröffentlichen von Bildern in Print- und Online-Publikationen sowie auf Social Media-Kanälen oder Webseiten ist nur mit vorheriger Genehmigung der Rechteinhaber erlaubt. [Mehr erfahren](#)

### **Conditions d'utilisation**

L'ETH Library est le fournisseur des revues numérisées. Elle ne détient aucun droit d'auteur sur les revues et n'est pas responsable de leur contenu. En règle générale, les droits sont détenus par les éditeurs ou les détenteurs de droits externes. La reproduction d'images dans des publications imprimées ou en ligne ainsi que sur des canaux de médias sociaux ou des sites web n'est autorisée qu'avec l'accord préalable des détenteurs des droits. [En savoir plus](#)

### **Terms of use**

The ETH Library is the provider of the digitised journals. It does not own any copyrights to the journals and is not responsible for their content. The rights usually lie with the publishers or the external rights holders. Publishing images in print and online publications, as well as on social media channels or websites, is only permitted with the prior consent of the rights holders. [Find out more](#)

**Download PDF:** 10.02.2026

**ETH-Bibliothek Zürich, E-Periodica, <https://www.e-periodica.ch>**

Department of Clinical Studies, Ontario Veterinary College, University of Guelph, Canada

## **Erfahrungen mit einer neuen Methode zur Behandlung des absoluten Glaukoms beim Hund und bei der Katze**

von *B. M. Spiess*

### **Einleitung**

Das Glaukom ist eine der häufigsten Ursachen von Blindheit beim Hund. Verschiedene pharmakologische und chirurgische Methoden zur Senkung des Augeninnendruckes und zur Visuserhaltung sind beschrieben worden [1, 3, 7]. Nur zu oft wird aber ein Tier erst mit einem absoluten Glaukom – einem blinden, schmerzhaften und oft vergrößerten Auge – vorgestellt [7]. In solchen Fällen bleibt häufig nur die Enukleation übrig [7]. Zwar wurde die Verwendung von intraokulären Prothesen zur Erhaltung solcher Augen aus kosmetischen Gründen beschrieben, doch erfordert eine solche Operation ein spezielles Instrumentarium [2]. Zudem verspricht diese Methode nur dann einen dauerhaften Erfolg, wenn die Hornhaut in gutem Zustand ist, da sonst reizdividierende Ulzerationen und schliesslich die Extrusion der Prothese die Folgen sein können [5].

In Toxizitätsversuchen am Kaninchen ist die Verwendung von intravitreal injiziertem Gentamycin evaluiert worden [8]. Dabei wurde festgestellt, dass bei Dosen über 0,4 mg Gentamycin elektroretinographische Aufzeichnungen erloschen und die Netzhaut irreversibel geschädigt wurde. Diese Netzhautdegeneration war immer von einer ausgeprägten Hypotonie der Augen begleitet, da das kammerwasserproduzierende Epithel der Ziliarfortsätze ebenso zerstört wurde. Dieser Nebeneffekt wurde zur Glaukombehandlung beim Tier nutzbar gemacht [6].

### **Material und Methode**

Intravitreale Gentamycininjektionen wurden an 17 Hunden und 3 Katzen (Tabelle 1) vorgenommen, die folgende Grundvoraussetzungen erfüllten: 1) Das zu behandelnde Auge musste blind sein, was in allen Fällen klinisch und elektroretinographisch bestätigt wurde. 2) Die Patienten mussten einen pathologisch erhöhten Augeninnendruck haben, der medikamentell nicht kontrolliert werden konnte, oder drucksenkende Medikamente hatten wegen Unverträglichkeit abgesetzt werden müssen. Der mittlere Augeninnendruck vor der Injektion betrug 55,5 mmHg (Tabelle 1). 3) Das Vorhandensein eines primären oder sekundären intraokulären Tumors musste klinisch ausgeschlossen worden sein.

Die Patienten wurden mit Meperidine hydrochlorid (Demerol®, Winthrop), Acepromazine maleat (Acepromazine®, Ayerst Laboratories) und Atropin sulfat (0,6 mg/ml generic) i. m. vorbehandelt und mit Pentothal (Pentothal®, Abbott Laboratories) i. v. anästhesiert. Die Bindehautsäcke wurden

---

Adresse: Dr. B. M. Spiess, Department of Clinical Studies, Ontario Veterinary College, University of Guelph, Guelph, Ontario, Canada N1G 2W1

Tabelle 1

Fall Nr.	Geschlecht	Alter	Rasse	Intraokulärer Druck*
1	weibl. kastr.	9 J.	Cocker Spaniel	43
2	weibl. kastr.	7 J.	Shih Tzu	53
3	weibl. kastr.	5 J.	Bastard	38
4	weibl. kastr.	6 J.	Samojede	43
5	weibl. kastr.	10 J.	Zwergpudel	35
6	männl.	9 J.	Beagle	81
7	weibl.	7 J.	Beagle	50
8	weibl. kastr.	12 J.	Boston Terrier	59
9	weibl. kastr.	9 J.	Samojede	109
10	männl.	9 J.	Cocker Spaniel	32
11	weibl. kastr.	7 J.	Bastard	43
12	männl.	8 J.	Cocker Spaniel	64
13	männl. kastr.	5 J.	Sheltie	38
14	männl.	7 J.	Samojede	50
15	weibl.	11 J.	Cocker Spaniel	46
16	weibl.	3 J.	Brittany Spaniel	32
17	weibl. kastr.	6 J.	Bastard	43
18	männl. kastr.	9 J.	Hauskatze	94
19	männl.	12 J.	Hauskatze	70
20	männl. kastr.	14 J.	Burmese	88

\* Gemessen mit einem geeichten Schiotz Tonometer und ausgedrückt in mm Hg (Umrechnungstabelle für Menschen) (Normalwerte: 15–25 mm Hg beim Hund; 15–28 mm Hg bei der Katze)

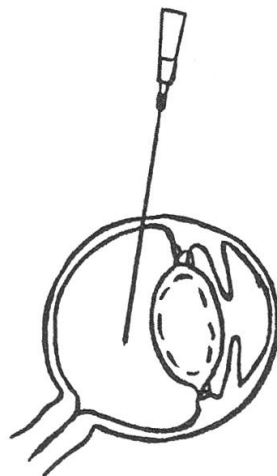


Abbildung 1: Schematischer Querschnitt eines Hundeauges. Die Einstichstelle der Nadel (22 oder 23 G) ist 7 mm vom Limbus entfernt. Die Nadelspitze liegt ungefähr im Zentrum des Glaskörpers.

mit steriler physiologischer Kochsalzlösung gespült. Eine 22 oder 23 G Injektionsnadel wurde im dorso-lateralen Quadranten, 7 mm vom Limbus entfernt, durch die Pars plana ciliaris in Richtung des Sehnerves in den Glaskörper eingeführt [4] (Abb. 1). Mit einer Tuberkulinspritze wurden dann 0,5 bis 0,6 ml verflüssigten Glaskörpers aspiriert und zur zytopathologischen Untersuchung aufgehoben. Durch dieselbe Injektionsnadel wurde daraufhin ein Gemisch von 0,3 ml Gentamycin (Gentocin\* 50 mg/ml, Schering) und 0,2 ml Dexamethason (Dexagen '5', 5 mg/ml, Rogar/STB Inc.) langsam injiziert. Die Tiere wurden am selben Tag nach Hause entlassen und nach 2 Wochen und 3 Monaten nachkontrolliert.

Die injizierten Augen wurden nicht nachbehandelt, hingegen wurde eine lokale prophylaktische Glaukombehandlung des gesunden anderen Auges verschrieben [3]. Das aspirierte Glaskörpermaterial wurde zentrifugiert und Ausstriche des Sedimentes nach Giemsa gefärbt.

## Resultate

Postoperative Schmerzen im injizierten Auge waren minimal. In allen Fällen wurde eine vorübergehende Schwellung der bulbären Konjunktiva festgestellt, die auf einem leichten Rückfluss der Injektionslösung durch die Stichwunde beruhte.

Alle untersuchten Glaskörperaspirate waren zellarm und zeigten nur vereinzelte neutrophile Leukozyten und in einigen Fällen frische Erythrozyten.

Der durchschnittliche Augeninnendruck 2 Wochen nach der Injektion betrug 21,5 mm Hg, was einer Drucksenkung von 34 mm Hg entspricht (Tabelle 2). Drei Monate post injectionem betrug der intraokuläre Druck im Mittel 17,5 mm Hg. Keines der inji-

Tabelle 2

Fall Nr.	Intraokulärer Druck*	
	2 Wochen post op.	3 Monate post op.
1	24	18
2	20	20
3	18	15
4	12	17
5	14	6
6	26	20
7	21	17
8	17	16
9	20	12
10	17	17
11	22	20
12	28	24
13	20	19
14	21	15
15	27	22
16	15	13
17	11	15
18	35	24
19	27	21
20	32	17

\*Gemessen mit einem geeichten Schiotz Tonometer und ausgedrückt in mm Hg (Umrechnungstabelle für Menschen)

zierten Augen zeigte entzündliche Reaktionen und die Tiere waren beschwerdefrei. In Fall Nr. 5 wurde zu diesem Zeitpunkt Phtisis bulbi festgestellt, was jedoch keine Nachteile mit sich brachte.

### Diskussion

Die intravitreale Gentamycininjektion ist eine zuverlässige Methode zur permanenten Senkung des Augeninnendruckes beim absoluten Glaukom. Ursprünglich wurde Gentamycin allein injiziert, was aber immer heftige entzündliche Reaktionen hervorrief und eine Nachbehandlung mit entzündungshemmenden Medikamenten nötig machte. Die Beimischung von 1 mg Dexamethason verhindert solche Reaktionen und eine Nachbehandlung erübrigt sich. Die Möglichkeit von Phtisis bulbi und damit verbundener kosmetischer Nachteile muss mit dem Tierbesitzer besprochen werden.

Vor voreiligem Injizieren eines Auges muss ausdrücklich gewarnt werden. Gentamycin, in dieser Dosierung, schädigt die Netzhaut irreversibel, und man muss daher absolut sicher sein, dass das zu behandelnde Auge bereits permanent erblindet ist. Kurzfristige Druckerhöhungen können zu vorübergehenden Sehverlusten führen! Der Augeninnendruck muss tonometrisch, nicht palpatorisch, bestimmt werden, um die Diagnose zu sichern. Es sei daran erinnert, dass verschiedene Augenerkrankungen mit Blindheit, hyperämischen Bindehäuten oder ödematöser Hornhaut einhergehen. Insbesondere darf die Möglichkeit eines primären oder sekundären intraokulären Tumors nicht unterschätzt werden.

Die Injektionstechnik ist verhältnismässig einfach, doch muss ein Punkt speziell beachtet werden: Bei falscher Wahl der Injektionsstelle oder bei fehlerhafter Orientierung der Kanüle kann die Linsenkapsel rupturiert werden, was zu schwer zu behandelnden phakogenen Uveitiden führen kann.

Die hier beschriebene Methode ist eine verlässliche Alternative in jenen Fällen, in denen eine Enukleation für den Besitzer nicht akzeptabel ist oder in denen die Implantation einer Prothese aus medizinischen oder anderen Gründen nicht möglich ist. Die kurze Dauer der Injektion und der damit verbundenen Narkose ist vor allem bei älteren Patienten mit zusätzlichen medizinischen Problemen von Vorteil.

### Zusammenfassung

Es wird über eine alternative Methode zur Behandlung des absoluten Glaukoms (Injektion von Gentamycin in den Glaskörper) berichtet. Die Indikationsstellung und die Injektionstechnik werden beschrieben. Bei 17 Hunden und 3 Katzen wurde eine mittlere Drucksenkung von 34 mm Hg erzielt. Mögliche Komplikationen bei falscher Indikationsstellung oder bei fehlerhafter Injektionstechnik werden diskutiert.

### Résumé

Une méthode alternative pour le traitement du glaucome absolu (injection de Gentamicine dans le corps vitré) est présentée. Les indications et la technique d'injection sont décrites. Chez 17 chiens et 3 chats, la baisse de pression intraoculaire fut en moyenne de 34 mm Hg. Les complications possibles en cas de contre-indication ou de technique d'injection incorrecte sont discutées.

### Riassunto

Viene data relazione su un metodo alternativo (iniezione di Gentamicina nel corpo vitreo) nel trattamento del glaucoma assoluto. Sono descritte le indicazioni e la tecnica di iniezione. In 17 cani e 3 gatti venne raggiunta una diminuzione media della pressione intra-oculare di 34 mm Hg. Sono discusse le eventuali complicazioni dovute ad una errata indicazione o ad una errata tecnica di iniezione.

### Summary

An alternative method for the management of end-stage glaucoma (injection of Gentamicin in the vitreous body) is reported. The indications and the injection technique are described. In 17 dogs and 3 cats the mean decrease of intraocular pressure was 34 mm Hg. Possible complications in cases of wrong indications and faulty technique are discussed.

### Literatur

[1] *Brightman A. H., Vestre W. A., Helper L. C., Thomes E. J.*: Use of cyclocryotherapy in the management of glaucoma in the dog. *J. Am. Anim. Hosp. Assoc.*, 18, 319–322 (1982). – [2] *Brightman A. H., Magrane W. G., Huff R. W., Helper L. C.*: Intraocular prosthesis in the dog. *J. Am. Anim. Hosp. Assoc.*, 13, 481–485 (1977). – [3] *Brightman A. H.*: Pharmacologic management of glaucoma in the dog. *J. Am. Vet. Med. Assoc.*, 177, 326–328 (1980). – [4] *Gelatt K. N.*: Ophthalmic examination and diagnostic procedures. In *Gelatt K. N.* (ed.) *Textbook of Veterinary Ophthalmology*, Lea & Febiger, Philadelphia (1981). – [5] *Koch S. A.*: Intraocular prostheses in the dog and cat: The failures. *Proc. Am. Coll. Vet. Ophthalmol.*, 11, 150–155 (1980). – [6] *Vainisi S. J., Schmidt G. M.*: Intraocular Gentamicin for the control of endophthalmitis and glaucoma in animals. *Proc. Am. Coll. Vet. Ophthalmol.*, 14, 134 (1983). – [7] *Walde I.*: Glaukom beim Hunde. *V. Mitteilung. Kleintierpraxis*, 28, 23–37 (1983). – [8] *Zachary I. G., Forster R. K.*: Experimental intravitreal gentamicin. *Am. J. Ophthalmol.*, 82, 604–611 (1979).

Manuskripteingang: 10. April 1986

## PERSONELLES

### Zum Rücktritt von Professor Dr. Hans Keller

Auf Ende Sommersemester 1986 trat Herr Professor Dr. Hans Keller, ehemaliger Direktor des Bundesamtes für Veterinärwesen wegen Wohnsitzwechsel von Bern nach seinem früheren Wohnort Oberrieden, vorzeitig als nebenamtlicher Extraordinarius für Tierseuchenlehre und -gesetzgebung an der Veterinärmedizinischen Fakultät der Universität Bern in den Ruhestand. Die Belastung als Direktor des Bundesamtes für Veterinärwesen war bei der Zielstrebigkeit, Gewissenhaftigkeit und Gründlichkeit, mit der Hans Keller seinen Verpflichtungen nachkam, zu gross. Im Jahre 1984 erlitt er einen Herzinfarkt, von dem er sich inzwischen gut erholt hat. Bewusst, dass die physische Belastbarkeit ihre Grenzen hat, nahm er deshalb auf den 31.10.1985 seinen Rücktritt als Direktor des Bundesamtes, behielt jedoch, um der Fakultät und besonders seinen Studenten zu dienen, noch bis Ende Sommersemester seine Lehrverpflichtungen. Hans Keller, Bürger von Wald/ZH, wurde am 16. Mai 1928 in Rheinfelden geboren. Das Studium der Veterinärmedizin absolvierte er von 1947–1952 an der Zürcher Fakultät. 1953 wurde Keller mit der Inauguraldissertation «Beitrag zur Kenntnis der immunisatorischen Wirkung von Mischvakzinen», die unter Leitung von Prof. Dr. Georg Schmid, dem damaligen Direktor des Veterinär-Bakteriologischen Institutes der Universität Bern ent-