Zeitschrift: Schweizer Archiv für Tierheilkunde SAT : die Fachzeitschrift für Tierärztinnen und Tierärzte = Archives Suisses de Médecine Vétérinaire ASMV : la revue professionnelle des vétérinaires

Herausgeber: Gesellschaft Schweizer Tierärztinnen und Tierärzte

Band: 128 (1986)

Artikel: Über den Nachweis der alkalischen Phosphatase in der Dickdarm-Schleimhaut des Rindes (Bos primigenius taurus) während der Fetalentwicklung

Autor: Wille, K.-H.

DOI: https://doi.org/10.5169/seals-590372

Nutzungsbedingungen

Die ETH-Bibliothek ist die Anbieterin der digitalisierten Zeitschriften auf E-Periodica. Sie besitzt keine Urheberrechte an den Zeitschriften und ist nicht verantwortlich für deren Inhalte. Die Rechte liegen in der Regel bei den Herausgebern beziehungsweise den externen Rechteinhabern. Das Veröffentlichen von Bildern in Print- und Online-Publikationen sowie auf Social Media-Kanälen oder Webseiten ist nur mit vorheriger Genehmigung der Rechteinhaber erlaubt. Mehr erfahren

Conditions d'utilisation

L'ETH Library est le fournisseur des revues numérisées. Elle ne détient aucun droit d'auteur sur les revues et n'est pas responsable de leur contenu. En règle générale, les droits sont détenus par les éditeurs ou les détenteurs de droits externes. La reproduction d'images dans des publications imprimées ou en ligne ainsi que sur des canaux de médias sociaux ou des sites web n'est autorisée qu'avec l'accord préalable des détenteurs des droits. En savoir plus

Terms of use

The ETH Library is the provider of the digitised journals. It does not own any copyrights to the journals and is not responsible for their content. The rights usually lie with the publishers or the external rights holders. Publishing images in print and online publications, as well as on social media channels or websites, is only permitted with the prior consent of the rights holders. Find out more

Download PDF: 31.07.2025

ETH-Bibliothek Zürich, E-Periodica, https://www.e-periodica.ch

Schweiz. Arch. Tierheilk. *128*, 313–322, 1986

Aus dem Institut für Veterinär-Anatomie, -Histologie und -Embryologie
der Justus-Liebig-Universität Giessen

Über den Nachweis der alkalischen Phosphatase in der Dickdarm-Schleimhaut des Rindes (Bos primigenius taurus) während der Fetalentwicklung[1, 2, 3]

von K.-H. Wille[4]

Einleitung

Bekanntlich weist der fetale Dickdarm Zotten auf, die bis zur Geburt verschwinden. Über den histochemischen Nachweis und die Lokalisation der alkalischen Phosphatase in der Schleimhaut des Säugerdickdarms während seiner prä- und postnatalen Entwicklung liegen nur wenige Untersuchungen vor; diese betreffen zudem vor allem den Nager-Enddarm in der Säuglingsperiode (*Kabat* und *Furth,* 1981: Maus; *Masnerová* et al., 1966; *Gossrau,* 1975; *Helander,* 1975; *Schäfer* und *Höhn,* 1975; *Ono,* 1976; *Colony* und *Neutra,* 1983: Ratte; *Holman* und *Padalíková,* 1964: Schwein; *Garbarsch* und *von Bülow,* 1969; *Lev* und *Orlic,* 1974: Mensch).

Bemerkenswert ist die Tatsache, dass im proximalen Grimmdarm des Rattensäuglings dieselbe Enzymlokalisation angetroffen wird wie im vorhergehenden Dünndarmabschnitt, dem Ileum: Aktivitäten der alkalischen Phosphatase finden sich an den Mikrovilli, den Membranen des tubulo-vakuolären Systems sowie in den supranukleären Vakuolen der Epithelzellen (*Ono,* 1976). Damit wird beim Säuger mit extrem kurzer Graviditätsdauer für wenige Wochen post natum eine über die später morphologisch wie funktionell scharfe Dünndarm-Dickdarm-Grenze hinausgehende gemeinsame Bedeutung beider Darmabschnitte sichtbar.

Am Colon-Epithel des menschlichen Fetus werden Aktivitäten der alkalischen Phosphatase im Bürstensaum der Zellen der apikalen Zottenhälfte (*Garbarsch* und *von Bülow,* 1969) bzw. in oberflächlicher Lage während des 3. und 4. Fetalmonats, stärker an den Zottenspitzen als proximal (*Lev* und *Orlic,* 1974) beschrieben.

---

[1] Gekürzter Teil einer Arbeit, die dem Fachbereich Veterinär-Medizin und Tierzucht der Justus-Liebig-Universität Giessen als Habilitationsschrift vorgelegen hat.

[2] Mit den Ergebnissen über andere Phosphatasen auszugsweise vorgetragen auf dem XIV. Kongress der Europäischen Vereinigung der Veterinär-Anatomen in Berlin vom 30. August bis 3. September 1982.

[3] Mit Unterstützung durch die Deutsche Forschungsgemeinschaft.

[4] Adresse: Priv.-Doz. *Dr. K.-H. Wille,* Institut für Veterinär-Anatomie, Frankfurter Str. 98, D-6300 Giessen BRD

Material und Methoden[5]

Das Material wurde 18 Feten so schnell wie möglich nach dem Entbluten der Muttertiere auf dem Schlachthof Giessen entnommen. Die Scheitel-Steiss-Länge (SSL) der Früchte wurde mit der *Keller*schen Formel in Altersangaben umgerechnet. Es standen Proben von Feten (RdF) im Alter von 13 Wochen (162 bzw. 163 mm SSL), 14 (190), 15 (210), 16 (234), 17 (275), 19 (310, 326), 21 (375, 390), 22 (402, 428, 430), 26 (563), 29 (663), 30 (717, 727) und 33 Wochen (845 mm) zur Verfügung. (Weitere Ausführungen über Material und Methoden siehe bei *Wille,* 1984).

Die Blinddarm-Proben wurden für den Enzym-Nachweis in 5%igem Glutaraldehyd oder 4%igem Formol für die Lichtmikroskopie (LM) und in 5%igem bzw. 2,5%igem Glutaraldehyd für die Elektronenmikroskopie (TEM) – jeweils in 0,1 mol Na-Cacodylat-Puffer, pH 7,2 – fixiert (2 bis 4 h auf Eis, bzw. bei 4 °C). Anschliessend erfolgte die Spülung der Probenstücke in Ringer- bzw. 0,9%iger NaCl-Lösung und darauf in Na-Cacodylatpuffer mit Saccharose (0,1 mol, pH 7,2; 3 × 5–10 min); in dieser Lösung wurde das Material auch aufbewahrt.

Der Nachweis der alkalischen Phosphatase (EC.3.1.3.1; AlPase) wurde an Gefrierschnitten (Kryomat, Leitz; TC-2 Sorvall; LM: 15 µm, TEM: 50 µm dick) unter Anwendung der Methode von *Gomori* (1952) in der Modifikation von *Lojda* et al. (1976) für die Lichtmikroskopie durchgeführt. Inkubation der Proben 5 min bei 4 °C; 10 min bei RT; 60, 120, 180 min bzw. 3,5 h bei 37 °C. TEM-Nachweis nach der Methode von *Hugon* und *Borgers* (1966a, b). Inkubationszeiten 10 min bei 4 °C, 30, 60 bzw. 90 min bei RT.

Kontrollen: 1. substratfreie Inkubation (stets); 2. Inkubation mit L-Cystein (Merck; 4 mmol) bzw. 3. mit L-Phenylalanin (Merck; 50 mmol) im Medium (in einigen Fällen).

LM-Präparation: Nach dem Enzymtest Eindecken der Präparate in Einschlussmittel W 15 (Zeiss) bzw. Kaisers Glyceringelatine (Merck).

TEM-Präparation: Nach dem Nachweisverfahren wurden die Proben in Aqua bidest gespült, in 1%igem OsO_4 (1 h) nachfixiert, in Azeton entwässert und schliesslich in Durcupan (Fluka) bzw. nach *Spurr* (1969; Polaron) eingebettet.

LM-Untersuchung und Mikrophotogramme (Ilford PAN F 50 ASA) mit dem Zeiss-Photomikroskop. TEM-Untersuchung mit dem Zeiss EM 9-S2 bzw. EM 109.

Befunde

Lichtmikroskopie

Wie nach Durchführung des Nachweises der alkalischen Phosphatase an Proben von 18 Feten unterschiedlichen Alters zu erkennen ist, ist kein einheitliches Ergebnis während der Fetalentwicklung feststellbar. Es sei zunächst darauf hingewiesen, dass überhaupt erst bei relativ langer Inkubationszeit und einer Bebrütungstemperatur von

[5] Der technischen Assistentin *Frau Sigrid Mohr* danke ich sehr für wertvolle technische Mitarbeit

Abb. 1 Nachweis der alkalischen Phosphatase an der Caecum-Schleimhaut in der 22. Entwicklungswoche und einer fortgeschrittenen Gravidität (33. Woche). Inkubation 60 min bei 37 °C.
a) Die Bleisalz-Ablagerungen sind am Epithel der langen Zotten lokalisiert. In den Flachschnittbereichen lassen sie eine besonders deutliche Markierung benachbarter Zellgrenzen erkennen.
b) Entsprechend dem hohen Grad der Zotteninvolution finden sich die Reaktionsprodukte nur noch auf dem Epithel der flachen Schleimhautkuppen.
Stark positiv reagieren auch die intra- und subvillären Blutgefässe. Das Krypten-Epithel hingegen erweist sich als AlPase-negativ. – Vergr. 115 : 1.
a) RdF; 402 mm SSL. b) RdF; 845 mm SSL.

37 °C epitheliale Aktivitäten dieses Enzyms sichtbar sind. Im einzelnen stellen sich unsere Befunde wie folgt dar: Ende der 13. Graviditätswoche ist eine positive Reaktion der AlPase am Dickdarmepithel nachweisbar. Die Reaktionsprodukte sind als mehr oder minder kontinuierliche schwarze Säume im lumenseitigen Bereich der Epithelzel-

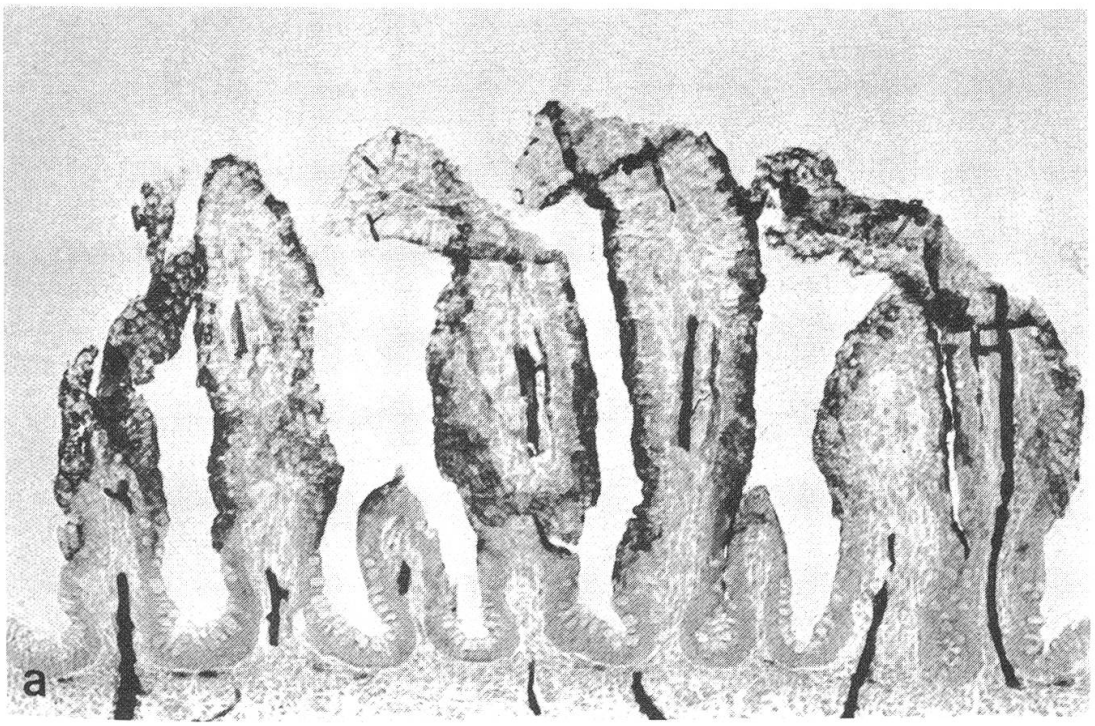

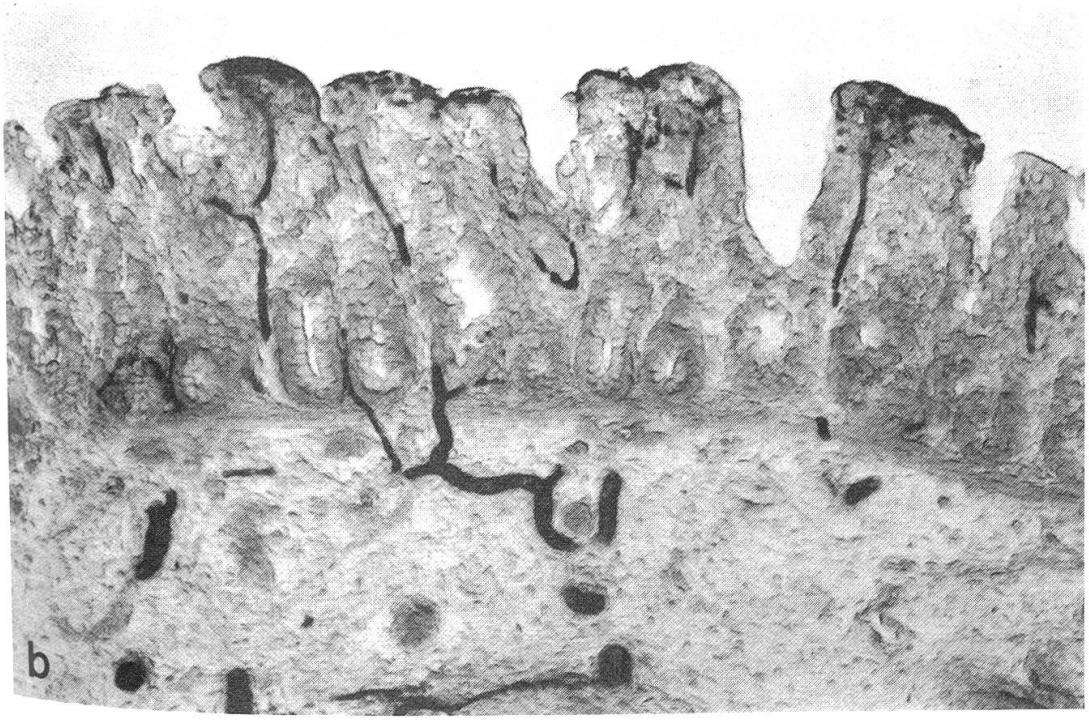

len nur der Zotten lokalisiert. Bemerkenswert ist damit die Tatsache, dass das Epithel der Kryptenregion ohne jede Ablagerung von Bleisulfid-Niederschlägen und damit während der ganzen intrauterinen Entwicklungsperiode keine AlPase-Aktivitäten aufweist. Auch der kryptale Bereich junger Zotten, d. h. solcher der 2. und gegebenenfalls 3.

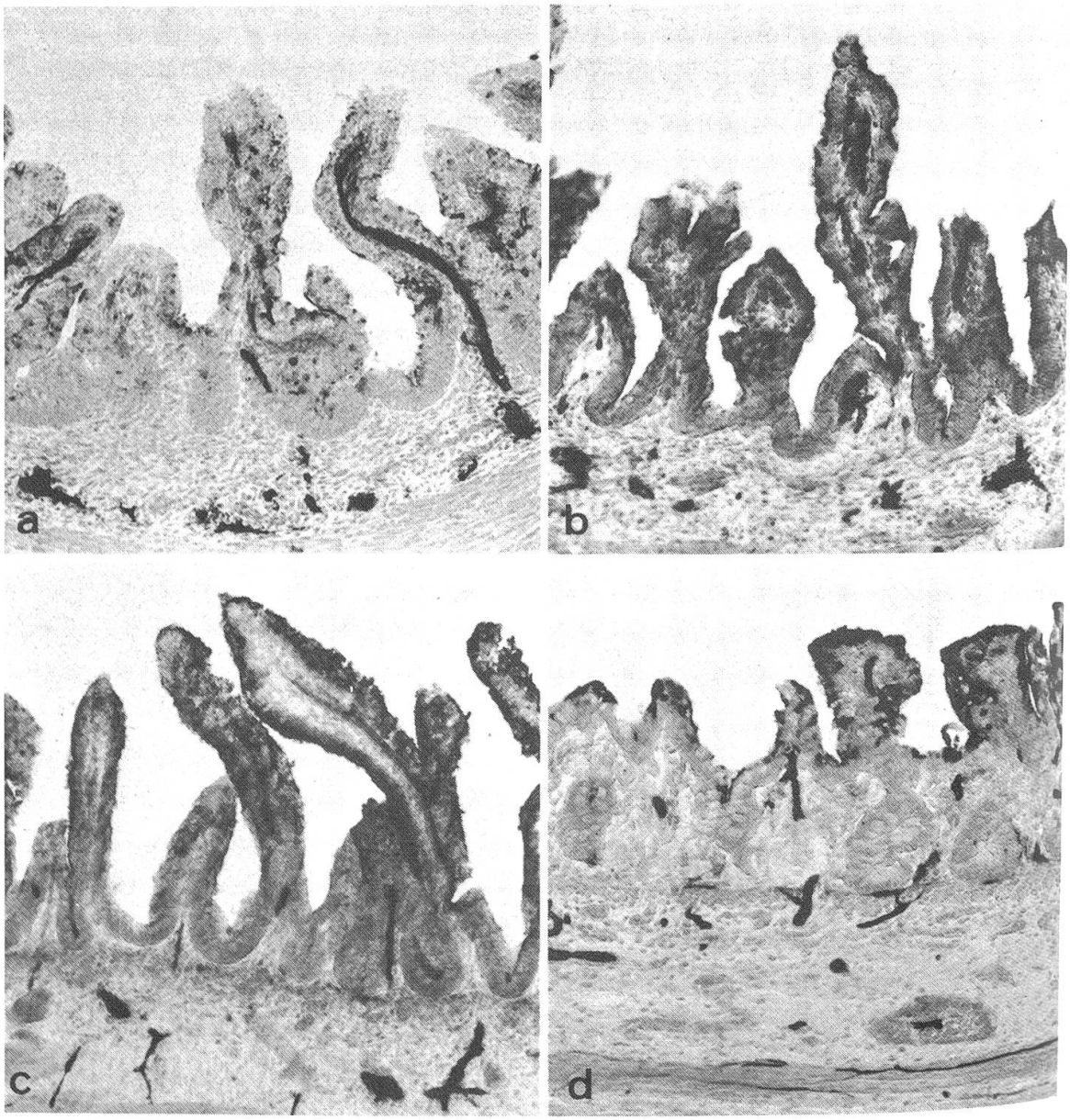

Abb. 2 Nachweis der alkalischen Phosphatase in der Caecum-Schleimhaut zu verschiedenen Zeiten der Fetalentwicklung: 13. (a), Ende der 14. (b), 20. (c) und 31. (d) Graviditätswoche. Inkubationszeit 120 min bei 37 °C.
Mit Ausnahme der Probe aus der 13. Graviditätswoche sind Reaktionsprodukte im Bereich der Epitheltapete der temporären Zotten – nicht dagegen der Krypten – lokalisiert.
An den Endothelien der Gefässe des interkryptalen Bindegewebes sowie jener des Stromas der ephemeren Zotten finden sich starke spezifische Niederschläge. – Vergr. 100:1.
a) RdF; 162 mm SSL. b) RdF; 190 mm SSL. c) RdF; 326 mm SSL. d) RdF; 717 mm SSL.

Generation, reagiert AlPase-negativ. An Querschnitten des Epithels ist durch Niederschlagsablagerungen eine deutliche Markierung benachbarter Zellgrenzen sichtbar (Abb. 1).

Neben der epithelialen AlPase-Reaktion finden sich regelmässig starke spezifische Reaktionsprodukte an den Endothelien der Gefässe des interkryptalen Bindegewebes sowie jenen des Stromas der ephemeren Zotten (Abb. 1–3).

Wie die Abb. 3 zeigt, führt die Verlängerung der Inkubationszeit zu einer stärkeren Ablagerung von Reaktionsprodukten. Inwieweit es sich dabei um eine Steigerung der

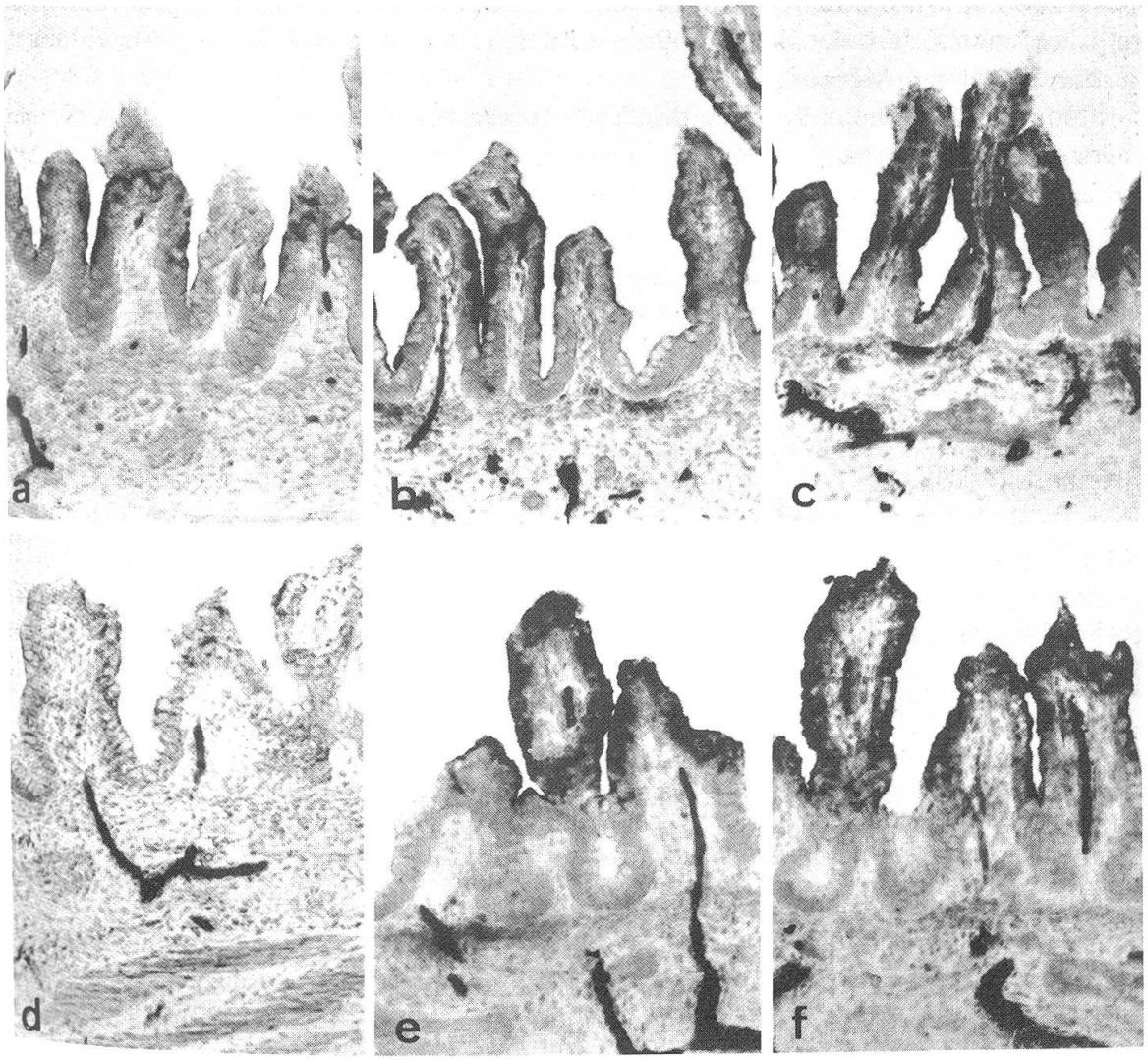

Abb. 3 Alkalische Phosphatase. Demonstration der Abhängigkeit der Reaktionsintensität am Zotten-Epithel von der Inkubationszeit (bei 37 °C).
Während nach einer Bebrütungsdauer von 1 h kaum oder nur relativ geringe epitheliale Niederschläge vorhanden sind (a, d), hat nach 2 h (b, e) bzw. 3 h (c und f) die Reaktionsintensität jeweils deutlich zugenommen. Aktivitätsunterschiede an den Gefässen sind dagegen nicht feststellbar. – Vergr. 105:1.
a–c) RdF; 275 mm SSL. d–f) RdF; 428 mm SSL.

AlPase-Aktivität oder um unspezifische Niederschläge handelt, muss allerdings offenbleiben. Ebenso kann keine Aussage über Unterschiede in der Enzymintensität im Verlaufe der Fetalentwicklung gemacht werden.

Parallel zur Zotteninvolution mit fortschreitender Gravidität wird die Zone AlPase-positiv reagierenden Epithels zunehmend kleiner (Abb. 1b); nach dem vollständigen Schwund der Zotten reagiert die gesamte Epitheltapete AlPase-negativ.

Elektronenmikroskopie

Der elektronenmikroskopische Nachweis der AlPase am Epithel war ausserordentlich schwierig. Infolge der notwendig langen Inkubationszeit kam es in vielen Fällen zu verschiedenen Zeiten der Bebrütung zu starken Trübungen und Bleisalz-Ausfällungen in dem jeweiligen Medium.

Nur ausnahmsweise konnten deswegen Reaktionsprodukte des Enzymnachweises elektronenmikroskopisch beobachtet werden. Sie finden sich aussen am Plasmalemm der epithelialen Mikrovilli von deren Kuppe bis zur Basis. Im – an membran-begrenzten Strukturen relativ armen (siehe Ausführungen über die Feinstruktur, *Wille,* 1984) – supranukleären Zytoplasma-Bereich der Epithelzellen konnten keine AlPase-Aktivitäten nachgewiesen werden. Die feinstrukturelle Lokalisation der lichtmikroskopisch an Querschnitten von Epithelzellen (Abb. 1) nachgewiesenen Reaktionsprodukte konnte wegen der angeführten methodischen Schwierigkeiten nicht ermittelt werden.

Nach Inkubation im substratfreien Medium bzw. bei gleichzeitiger Hemmung der AlPase-Aktivität mit L-Cystein bzw. L-Phenylalanin sind die Proben frei von Reaktionsprodukten.

Diskussion

Die alkalischen Phosphatasen stellen bekanntlich eine Gruppe von Enzymen dar, die bei geringer Substratspezifität die Hydrolyse einer grossen Vielfalt von Phosphatestern in alkalischem Milieu katalysiert (*Kaplan,* 1972). Die grundlegende Frage nach den physiologischen Funktionen der membran-gebundenen Enzym-Form ist trotz unzähliger Untersuchungen noch immer nicht definitiv beantwortet (u. a. *Hugon* und *Borgers,* 1968; *Kaplan,* 1972; *Fishman,* 1974; *Ono,* 1974; *Storelli* und *Murer,* 1980). Die Lokalisation der AlPase und ihre Verbindung mit Plasmalemmata legen jedoch mit Nachdruck nahe, dass ihre Beteiligung – deren Mechanismus allerdings ebenfalls noch nicht geklärt ist – an physiologischen Membranprozessen eine ihrer biologischen Aufgaben ist (*Fishman,* 1974). Die meisten Autoren nehmen somit heutzutage eine Mitwirkung des Enzyms bei aktiven transmembranösen Stofftransporten an (u. a. *Lojda* et al., 1970; *Kaplan,* 1972; *Fisman,* 1974; *Gawlik* et al., 1976; *Ugolev* et al., 1979; *Storelli* und *Murer,* 1980).

Die AlPase-Aktivität der Mikrovilli und der beschriebenen Membranstrukturen im supranukleären Zytoplasma der Epithelzellen des proximalen Dickdarmes während der Säuglingsperiode wird – wie jene im Ileum (Literatur-Übersicht bei *Wille,* 1984) – mit der Absorption von Antikörpern und Proteinen aus der Muttermilch in Verbindung gebracht (*Ono,* 1976, 1977).

An der fetalen Caecum-Schleimhaut des Rindes (*Wille,* 1982a) wird eine epitheliale Enzymaktivität erst nach einer Inkubationszeit von 60 min und einer verhältnismässig hohen Bebrütungstemperatur sichtbar. Dies deutet auf eine relativ geringe biochemische Aktivität der Bürstensaum-AlPase hin. Dafür spricht auch die Tatsache, dass bei negativem Reaktionsausfall am Epithel subepitheliale Blutgefäss-Endothelien positiv reagieren können.

Für die Divergenz zwischen epithelialer und endothelialer AlPase-Aktivität könnte auch das Vorkommen verschiedener Enzymformen, sog. Isoenzyme verantwortlich sein (*Khattab* und *Pfleiderer,* 1976; *Kaplan,* 1972; *Fishman,* 1974). Allerdings ist eine methodisch bedingte Beeinflussung des Untersuchungsergebnisses ebenfalls nicht auszuschliessen, da Fixierung und Bebrütungstemperatur keine optimalen Voraussetzungen für den Enzym-Nachweis darstellen (*Lev* und *Griffiths,* 1982).

Der Zeitpunkt des ersten Auftretens der AlPase kann wegen der notwendigerweise begrenzten Anzahl von durchgeführten Nachweis-Reaktionen nicht sicher bestimmt werden. Die hier festgestellte erste Bürstensaum-Aktivität der AlPase im errechneten Alter von weniger als 14 Wochen befindet sich jedoch in recht guter Übereinstimmung mit den Befunden am menschlichen Dickdarm (150 mm CRL: *Garbarsch* und *von Bülow,* 1969; 12 Wochen: *Lev* und *Orlic,* 1974) sowie auch am Dünndarm des Rinderfetus (120 mm SSL: *Frank* et al., 1972). Somit dürfte das erste Erscheinen der AlPase im bovinen Dickdarm-Epithel im Rahmen der allgemeinen «Chemodifferenzierung» (*Schiebler,* 1967) zu sehen sein.

Die Reaktionsprodukte des epithelialen AlPase-Nachweises finden sich ausschliesslich im Bereich der temporären Zotten. In der Kryptenregion dagegen ist das Enzym – ähnlich wie beim Menschen (*Garbarsch* und *von Bülow,* 1969) – zu keinem Zeitpunkt der intrauterinen Entwicklung nachweisbar. Parallel zur Zotteninvolution schwindet auch der AlPase-positive Epithelbereich, so dass perinatal nach Nivellierung der Schleimhaut zur definitiven zottenlosen Mukosa-Oberfläche das Enzym – wie beim Adulten (*Wille,* 1982b) – nicht mehr angetroffen wird.

Mit der Anwesenheit der mikrovillären AlPase im Epithel der temporären Zotten wäre einerseits eine Voraussetzung für zeitweilige absorptive Prozesse im fetalen Dickdarm gegeben. In diesem Zusammenhang seien die Fetttröpfchen, die aus dem Darminhalt resorbiert sein könnten, im Colon-Epithel des menschlichen Fetus erwähnt (*Garbarsch* und *von Bülow,* 1969). Andererseits fehlt mit den subvillären Invaginationen des Plasmalemm, den Vesikeln, Tubuli und Vakuolen im supranukleären Zytoplasma des Epithels die morphologische Grundlage dafür. Anders als bei Säugern mit extrem kurzer Gravidität, bei denen ante partum strukturelle und enzymatische Bedingungen für die Resorptionsvorgänge der nur wenige Tage später einsetzenden Säuglingsperiode geschaffen werden müssen, besteht hierfür bei Mensch und Rind – schon gar nicht am Dickdarm – keine Notwendigkeit. Die Versorgung des Fetus erfolgt ausreichend noch wochenlang diaplazentar. Inwieweit während des Fetallebens am menschlichen Dünndarm Resorptionsvorgänge tatsächlich vorkommen, bzw. die Voraussetzungen dafür gegeben wären, soll hier nicht erörtert werden (vgl. hierzu: *Andersen* et al., 1964; *Bierring* et al., 1964; *Schmidt,* 1967, 1971a, b; *Lev* et al., 1972; *Kelley,* 1973).

Für den Dickdarm des Rindes ist vielmehr anzunehmen, dass die epitheliale alkalische Phosphatase der temporären Zotten bedeutungslos ist. Sie gehört sozusagen zur obligatorischen Erstausstattung des Epithels aller Zotten des gesamten fetalen Darmkanals, zunächst ohne funktionelle Bedeutung. Während das Enzym im Dünndarm postnatal seine biologische Funktion übernimmt, verschwindet es im Enddarm mit der Zotteninvolution.

Zusammenfassung

Am Epithel und an den Endothelien von Schleimhautgefässen des Blinddarmes des Rindes wurden licht- und elektronenmikroskopisch Aktivitäten der alkalischen Phosphatase nachgewiesen.

Die Reaktionsprodukte des Enzyms fanden sich lichtmikroskopisch als kontinuierliche schwarze Säume im lumenseitigen Bereich des Epithels der Zottenregion; jenes des Kryptenbereiches erwies sich während der ganzen intrauterinen Entwicklungsperiode als AlPase-negativ.

Elektronenmikroskopisch erschienen die Reaktionsprodukte als schwarze Granula an der Aussenlamelle der epithelialen Mikrovilli.

Eine mögliche funktionelle Bedeutung des Enzyms, dessen epitheliale Aktivität parallel zur Zotteninvolution schwindet, während des Fetallebens wird diskutiert.

Résumé

Dans le caecum de la vache, au niveau de l'épithélium et de l'endothélium des vaisseaux de la muqueuse, on a prouvé certaines activités de la phosphatase alcaline à l'aide du microscope optique et du microscope électronique.

Avec le microscope optique, les produits de réaction de cet enzyme se présentaient comme une mousse noire continue au niveau de l'épithélium des villosités, côté lumen. Pendant tout le développement intrautérin, on ne démontre aucune activité de l'enzyme au niveau des cryptes.

Au microscope électronique, les produits de réaction avaient l'aspect de granules noires sur la lamelle externe des microvillosités épithéliales.

On discute d'une éventuelle importance fonctionnelle de la phosphatase alcaline au long de la vie foetale, son activité épithéliale variant parallèlement à l'involution des villosités.

Riassunto

Sull'epitelio e sull'endotelio dei vasi della mucosa dell'intestino cieco del bovino vennero individuate per mezzo del microscopio normale ed elettronico attività della fosfatasi alcalina.

I prodotti di reazione dell'enzima furono individuati con il microscopio normale quali margini neri e continui dell'epitelio della regione dei villi, rivolti verso il lume; quello della regione delle cripte durante tutto il periodo dello sviluppo intrauterino si presentò come ALPasi-negativo. Con il microscopio elettronico i prodotti di reazione si palesarono come granuli neri alla lamella esterna dei microvilli epiteliali.

Una possibile importanza funzionale dell'enzima, la cui attività epiteliale vien meno parallelamente alla involuzione dei villi durante la vita embrionale, viene discussa.

Summary

Examinations with light and electron microscopy proved that activities of alkaline phosphatase take place on the epithelium and the vascular endothelia of the mucous membrane in the caecum of the cow.

Under the light microscope the reaction products of the enzyme were seen to be continuous black seams on the lumen-side area of the epithelium in the villi region; the one in the area of the crypt proved to be AlPase-negative during the whole intra-unterine period of development.

Under the electron microscope, the reaction products appeared as black granules on the outer lamellae of the epithel-microvilli.

The possible functional importance of the enzyme during the foetal period is discussed; it is seen that its epithelial activity disappears parallel to the involution of the villi.

Literaturverzeichnis

Andersen H., Bierring F., Matthiessen, M., Egeberg J. and Bro-Rasmussen R: On the nature of the meconium corpuscles in human foetal intestinal epithelium. 2. A cytochemical study. Acta Path. Mi-

crobiol. Scand. *61:* 377–393 (1964). – *Bierring F., Andersen H., Egeberg J., Bro-Rasmussen F. and Matthiessen M.:* On the nature of the meconium corpuscles in human foetal intestinal epithelium. 1. Electron microscopic studies. Acta Pathol. Microbiol. Scand. *61:* 365–376 (1964). – *Colony Pamela C. and Neutra M. R.:* Epithelial differentiation in the fetal rat colon. I. Plasma membrane phosphatase activities. Developm. Biol. *97:* 349–363 (1983). – *Fishman W. H.:* Perspectives on alkaline phosphatase isoenzymes. Amer. J. Med. *56:* 617–650 (1974). – *Frank A., Varićak T. und Rode B.:* Die Aktivität einiger hydrolytischer Enzyme im Dünndarm des Rinderfetus. Jugosl. Akad. Znan. Umjet 67–78 (1972). – *Garbarsch Ch., and von Bülow F. A.:* Histochemical and electron microscopical studies on the epithelium of the fetal colon with special reference to the occurrence of lipids. Histochemie *20:* 201–210 (1969). – *Gawlik Z., Najberg Grazyna, Aleksandrowicz R. and Wisniewska Irmina E.:* The activity of alkaline phosphatase in the process of regeneration of rat liver. Fol. histochem. cytochem. *14:* 91–98 (1976). – *Gomori G.:* Microscopic histochemistry. Principle and practice. Univ. Chicago Press, Chicago, 1952. – *Gossrau R.:* Die Lysosomen des Darmepithels. Eine entwicklungsgeschichtliche Untersuchung. Ergebn. Anat. Entwickl. Gesch. *51:* H. 5 (1975). – *Helander H. F.:* Enzyme patterns and protein absorption in rat colon during development. Acta anat. *91:* 330–349 (1975). – *Holman J. und Padalíková Drahomira:* Histotopochemie der Alkaliphosphatase im Darmepithel von im ersten Lebensmonat mit einer halbsynthetischen kalorienreichen Diät ernährten Ferkeln. Vet. Med. *37:* 339–406 (1964). – *Hugon J. S.:* Ultrastructural differentiation and enzymatic localization of phosphatase in the developing duodenal epithelium of the mouse. II. The newborn mouse. Histochemie *22:* 109–124 (1970). – *Hugon J. S. and Borgers M.:* A direct lead method for the electron microscopic visualisation of alkaline phosphatase activity. J. Histochem. Cytochem. *14:* 429–431 (1966a). – *Hugon J. S. and Borgers M.:* Ultrastructural localization of alkaline phosphatase in the absorbing cells of the duodenum of the mouse. J. Histochem. Cytochem. *14:* 629–640 (1966b). – *Hugon J. and Borgers M.:* Fine structural localization of acid and alkaline phosphatase activities in the absorbing cells of the duodenum of rodents. Histochemie *12:* 42–66 (1968). – *Kabat E. A., and Furth J.:* A histochemical study of the distribution of alkaline phosphatase in various normal and neoplastic tissues. Amer. J. Path. *17:* 303–318 (1941). – *Kaplan M. M.:* Alkaline phosphatase. Gastroent. *62:* 452–468 (1972). – *Kelley R. O.:* An ultrastructural and cytochemical study of developing small intestine in man. J. Embryol. exp. Morph. *29:* 411–430 (1973). – *Khattab M. and Pfleiderer G.:* Alkaline phosphatase of human and calf small intestine. Purification and immunochemical characterization. Hoppe-Seyler's Z. Physiol. Chem. *357:* 377–391 (1976). – *Lev R., Siegel H. I. and Bartman Jaqueline:* Histochemical studies of developing human fetal small intestine. Histochemie *29:* 103–119 (1972). – *Lev R. and Orlic D.:* Histochemical and radioautographic studies of normal human fetal colon. Histochemistry *39:* 301–311 (1974). – *Lev R. and Griffiths W. C.:* Colonic and small intestinal alkaline phosphatase. A histochemical and biochemical study. Gastroent. *82:* 1427–1435 (1982). – *Lojda Z., Gossrau R. und Schiebler T. H.:* Enzymhistochemische Methoden. Springer, Berlin-Heidelberg-New York, 1976. – *Masnerová M., Koldovský O. and Kubát K.:* Postnatal changes in phosphatase and non-specific esterase activity in the large intestine of the rat. Experientia *22:* 518–519 (1966). – *Ono K.:* Alkaline phosphatase activity of the large intestinal principal cells in postnatal developing rats. Acta histochem. *57:* 312–319 (1976). – *Ono K.:* Absorption of horseradish peroxidase by the principal cells of the large intestines of postnatal developing rats. Anat. Embryol. *151:* 53–62 (1977). – *Schäfer A. und Höhn P.:* Funktionelle Morphologie der Darmschleimhaut–Struktur und Enzymmuster bei der Ratte. Gastroent. Stoffw. *8:* 1–78 (1975). – *Schmidt W.:* Über den paraplacentaren, fruchtwassergebundenen Stofftransport beim Menschen. II. Nachweis der vom Amnion abgegebenen Lipide im Fruchtwasser und im Dünndarm des Keimes. Z. Anat. Entw. Gesch. *126:* 276–288 (1967). – *Schmidt W.:* Darmepithel und Mekoniumbildung. Anat. Anz. *130:* (Erg.-H.), 55–61 (1971a). – *Schmidt W.:* Über den paraplacentaren, fruchtwassergebundenen Stofftransport beim Menschen. IV. Vernix caseosa und Meconium. Z. Anat. Entwickl. Gesch. *135:* 222–241 (1971b). – *Storelli C. and Murer H.:* On the correlation between alkaline phosphatase and phosphate transport in rat renal brush border membrane vesicles. Pflügers Arch. *384:* 149–153 (1980). – *Ugolev A. M., De Laey P., Iezuitova N. N., Rakhimov K. R., Timofeeva N. M. and Stepanova A. T.:* Membrane digestion and nutrient assimilation in early development. In: Development of mammalian absorptive processes. Ciba Found. Sympos. *70:* (N.S.), 221–246, Amsterdam: Exc. Med., 1979. – *Wille K.-H.:* Über den Nachweis einiger Phosphatasen in der fetalen Caecum-

schleimhaut von Bos taurus. Zbl. Vet. Med. C. Anat. Histol. Embryol. *11:* 370 (1982a). – *Wille K.-H.:* Über den histo- und cytochemischen Nachweis einiger Phosphatasen in der Dickdarm-Mukosa des Rindes (Bos taurus). 56. Vers. Dtsch. Ges. Säugetierk., Salzburg, 27. Sept. – 01. Okt. 1982b. – *Wille K.-H.:* Über die pränatale Entwicklung der Dickdarm-Mukosa unter besonderer Berücksichtigung ihres Epithels. Morphologische sowie histo- und zytochemische Untersuchungen am Blinddarm des Hausrindes (Bos primigenius taurus). Habil. Schr. med. vet. Giessen, 1984.

Manuskripteingang: 20. Juli 1985

BUCHBESPRECHUNGEN

Atlas der Anatomie der Haustiere, von *R. Krahmer und L. Schröder.* 427 Seiten, 427 Abb. 17 × 24 cm, Kunstleder, S. Hirzel Verlag, Leipzig, 1984. DM 74.–.

Im vorliegenden Atlas der Anatomie der Haustiere sind die Abbildungen aus dem 5bändigen Kompendium der Veterinäranatomie von E. Schwarze und L. Schröder zusammengefasst und bei allen Abbildungshinweisen wird neben den lateinischen Ausdrücken auch ihre deutsche Übersetzung angeführt. Die Abbildungen sind durchwegs schwarzweiss und ein grosser Raum wird für den passiven und aktiven Bewegungsapparat verwendet. Innerhalb der Organsysteme sind die Einzeldarstellungen der Organe nach den Tierarten Pferd, Rind, Schwein, Hund und Huhn gegliedert. Topographische Abbildungen sind sehr wenige enthalten und selbst die bringen einem Tierarzt, der für Untersuchungen oder Operationen an bestimmten Körperteilen exakte topographisch-anatomische Angaben erwartet, sicher nicht immer die gewünschte Information. Die Autoren heben aber im Vorwort selbst hervor, dass der Atlas der Anatomie der Haustiere weniger für Tierärzte oder Studenten der Veterinärmedizin, sondern vielmehr für angehende und fertige Veterinärtechniker gedacht ist. Und diesen Zweck wird er zusammen mit einem entsprechenden, kurzen Textbuch sicher gut erfüllen.

J. Frewein, Zürich

Blutgruppen bei Tieren, von *Dieter Otto Schmid und Hans Georg Buschmann.* Ferdinand Enke Verlag Stuttgart, 1985. 430 Seiten. DM 72.–.

Das vorliegende Buch gibt einen sehr guten Überblick über die Blutgruppenforschung der letzten 30 Jahre bei Tieren. Mehr als 2800 Arbeiten von über 30 verschiedenen Tierarten werden zitiert, wobei das Hauptgewicht bei den landwirtschaftlichen Nutztieren liegt. Unter Blutgruppen werden nicht nur die Erythrozytenantigene verstanden, sondern sie umfassen auch die Leukozyten- und Thrombozytenantigene.

Im ersten Teil des Buches werden die Grundkenntnisse der Blutgruppenserologie, des Blutgruppennachweises, der Konservierung von Erythrozyten und der Populationsgenetik vermittelt; im zweiten Teil werden die Blutgruppen der verschiedenen Spezies behandelt. Die Diskussion der Resultate befasst sich vor allem mit serologischen und immungenetischen Aspekten, doch tierzüchterische und klinische Anwendungsmöglichkeiten werden auch erörtert.

Dieses Buch wird bei allen deutschsprachigen Kollegen, die auf dem Gebiet arbeiten, sehr willkommen sein, denn die praktisch lückenlose Literaturübersicht macht es zum Nachschlagewerk par excellence. Als Lehrbuch wünschte man sich einige Abschnitte des ersten Teiles didaktischer, wie z. B. das Kapitel «Genetik der Blutgruppen». Einige international anerkannte Bezeichnungen werden leider anders benannt: beim Pferd spricht man von Lymphozyten- statt von Leukozytenantigenen und die serologisch definierten Antigene werden zur Gruppe I anstatt wie bei anderen Spezies zur Klasse I gezählt. Wünschenswert wäre ein Glossar und Sachverzeichnis gewesen. Das Lesen macht etwas Mühe, weil der Text zu eng geschrieben ist. Das Buch kann allen Tierärzten und Wissenschaftern, die sich mit Blutgruppen befassen, als Nachschlagewerk sehr empfohlen werden.

S. Lazary, M. Pop, C. Gaillard, Bern