Zeitschrift: Schweizer Archiv für Tierheilkunde SAT : die Fachzeitschrift für Tierärztinnen und Tierärzte = Archives Suisses de Médecine Vétérinaire ASMV : la revue professionnelle des vétérinaires

Herausgeber: Gesellschaft Schweizer Tierärztinnen und Tierärzte

Band: 128 (1986)

Artikel: Plastische Chirurgie der Lider beim Kleintier : I. Verletzungen, Narbenkontrakturen, Tumoren

Autor: Peterhand, E. / Keller, M.

DOI: https://doi.org/10.5169/seals-589368

Nutzungsbedingungen

Die ETH-Bibliothek ist die Anbieterin der digitalisierten Zeitschriften auf E-Periodica. Sie besitzt keine Urheberrechte an den Zeitschriften und ist nicht verantwortlich für deren Inhalte. Die Rechte liegen in der Regel bei den Herausgebern beziehungsweise den externen Rechteinhabern. Das Veröffentlichen von Bildern in Print- und Online-Publikationen sowie auf Social Media-Kanälen oder Webseiten ist nur mit vorheriger Genehmigung der Rechteinhaber erlaubt. Mehr erfahren

Conditions d'utilisation

L'ETH Library est le fournisseur des revues numérisées. Elle ne détient aucun droit d'auteur sur les revues et n'est pas responsable de leur contenu. En règle générale, les droits sont détenus par les éditeurs ou les détenteurs de droits externes. La reproduction d'images dans des publications imprimées ou en ligne ainsi que sur des canaux de médias sociaux ou des sites web n'est autorisée qu'avec l'accord préalable des détenteurs des droits. En savoir plus

Terms of use

The ETH Library is the provider of the digitised journals. It does not own any copyrights to the journals and is not responsible for their content. The rights usually lie with the publishers or the external rights holders. Publishing images in print and online publications, as well as on social media channels or websites, is only permitted with the prior consent of the rights holders. Find out more

Download PDF: 31.07.2025

ETH-Bibliothek Zürich, E-Periodica, https://www.e-periodica.ch

Schweiz. Archiv für Tierheilk. *128,* 141–150, 1986

Veterinär-Chirurgische Klinik der Universität Zürich

Plastische Chirurgie der Lider beim Kleintier
I. Verletzungen, Narbenkontrakturen, Tumoren[1]

von *E. Peterhans*[2] *und M. Keller*[3]

Einleitung

Hunde und Katzen mit Verletzungen oder Tumoren der Lider werden in der tierärztlichen Praxis mit annähernd konstanter Häufigkeit immer wieder vorgestellt. Die Veränderungen sind in der Regel klein und gefährden das Leben der Tiere nicht. Trotzdem wird die Technik chirurgischer Eingriffe am Lid in der Praxis häufig als schwierig eingestuft.

Der Grund liegt wohl in der besonderen Lage und Funktion des Lides als Schutz des Augapfels. Schon kleinere Abweichungen von der natürlichen Form oder Lage, speziell des Lidrandes, oder reduzierte motorische Funktionen des Lides können die Befeuchtung der Hornhautoberfläche und der Bindehaut erheblich beeinträchtigen. Bei Lidoperationen wird daher eine vollständige Wiederherstellung der Form, Lage und Funktion des Lides angestrebt (vgl. *Pfeiffer et al.,* 1981, Seite 296). Dieses Ziel kann durch ein exaktes chirurgisches Vorgehen unter Kenntnis der anatomischen Verhältnisse und des Heilungsverlaufes in der Lidregion erreicht werden. Als Komplikationen nach Lidoperationen können in erster Linie Nahtdehiszenz und Veränderung der Lidstellung durch Narbenkontrakturen genannt werden. In der Folge entstehen chronische Bindehautentzündungen mit Tränenfluss (Epiphora) oder, in schwereren Fällen, chronische Keratitiden mit Trübungen der Hornhaut und der damit verbundenen Einschränkung des Gesichtsfeldes oder Verminderung der Sehschärfe.

Das Ziel dieser Arbeit besteht darin, die nach unserem Ermessen wichtigsten Schritte bei der chirurgischen Versorgung von Lidverletzungen sowie bei der operativen Entfernung von Lidtumoren darzustellen. Zusätzlich werden wir die operative Korrektur von Narbenkontrakturen nach Lidoperationen besprechen. Wir möchten nur Operationsverfahren erwähnen, die sich bei uns als zuverlässig erwiesen haben und in der Klinik auch am häufigsten angewandt wurden. In einer anschliessenden Arbeit (*Keller und Peterhans,* 1986) behandeln wir die plastische Chirurgie der vererbten Stellungsanomalien der Lider, des Ek- und Entropium hereditare.

---

[1] Herrn Prof. Dr. Dr. h.c. K. Ammann zum 80. Geburtstag gewidmet

[2] Adresse: Dr. Esther Peterhans, Kanonenweg 16, 3012 Bern

[3] Anfragen für Sonderdrucke: Dr. Monica Keller, Veterinär-Chirurgische Klinik, Winterthurerstr. 260, CH-8057 Zürich

Aetiologie

Die häufigsten Ursachen für Lidverletzungen sind innerartliche Kämpfe, Autounfälle oder bei Hunden ab und zu Verletzungen beim Spiel mit Holzstücken. Frische Verletzungen sind begleitet von Epiphora, Chemosis und Rötung der Bindehaut. Bei älteren, unbehandelten Verletzungen entstehen eitrige Bindehautentzündungen, Lidphlegmone oder Abszesse. In diesen späteren Stadien treten auch Juckreiz und bei Phlegmonen Störungen des Allgemeinbefindens auf. Lidtumoren treten vor allem bei älteren Tieren auf. Das mittlere Alter der an unserer Klinik wegen Lidtumoren operierten Hunde betrug 9 Jahre (siehe *Diskussion).* Die Tumoren bestehen häufig schon längere Zeit vor der Operation, oft ein Jahr und länger, ohne Beschwerden zu verursachen. Sobald jedoch chronische Reizzustände auftreten, wie Bindehaut- oder Lidrandentzündungen begleitet von Epiphora, Chemosis und Juckreiz oder wenn sich Erosionen der Hornhaut bilden, sollte der Tumor entfernt werden.

Von den üblichen Methoden zur Behandlung von Lidtumoren (Excision, Kryotherapie, Thermokauterisation) soll hier nur die chirurgische Excision behandelt werden.

Operationstechnik

Anästhesie

Die wichtigste Voraussetzung für eine erfolgreiche Operation im Lidbereich ist die vollständige Ruhigstellung der Lider. Die hohe Schmerzempfindlichkeit einerseits und der Lidreflex anderseits bedingen eine allgemeine Anästhesie, die bei Anwendung der Inhalationsnarkose am leichtesten steuerbar ist. Falls eine solche aus praktischen oder medizinischen Gründen nicht durchführbar ist, kann eine Neuroleptanalgesie (Hund: Polamivet [Hoechst] und Sedalin [Chassot & Cie AG]; Katze: Ketavet [Parke-Davis] und Sedalin oder Saffan [Glaxovet]) allein oder in Kombination mit einer Leitungsanästhesie des Ramus zygomaticus des N. auriculopalpebralis angewendet werden.

Vorbereitung des Operationsfeldes

Das Operationsfeld wird mit leicht angefeuchteter Gaze (lauwarmes Wasser) gereinigt und anschliessend rasiert. Es sollten nach Möglichkeit keine Seifenlösungen verwendet werden, da sie potentiell die Bindehaut reizen und die Hornhaut schädigen können. Bei Lidrandverletzungen werden auch die Wimperhaare in der näheren Umgebung der Wunde entfernt. Der Bindehautsack wird mit desinfizierenden Augentropfen, z. B. Phenylquecksilberborat (0,2 mg/ml), mehrmals beträufelt. Zum Schluss wird die Haut durch einen zweimaligen Anstrich mit wässriger Tinktur, z.B. Merfen oder Kodan (Schülke & Mayr GmbH, CH: Opopharma AG) desinfiziert.

Lidverletzungen

Der Wundrand wird mit der Kürette angefrischt und nekrotisches Gewebe mit der Schere entfernt. Die Wundränder werden so zugeschnitten, dass sie in einer glatt verlaufenden Linie adaptiert werden können. Die Wunde wird anschliessend mit einer kri-

stallinen Penicillin-Lösung (5000–10000 IE/ml) gespült. Bei grösseren, klaffenden Wunden wird die Bindehaut im Unterlid mit wenigen, resorbierbaren Einzelheften genäht (Nahtmaterial: atraumatischer Drycat [SSC]: USP 5 oder 6–0), um das Ansammeln von Tränenflüssigkeit im Wundbereich zu verhindern. Bei sehr tiefen Verletzungen kann im Unterlid nach dem Nähen der Bindehaut an der tiefsten Stelle eine Drainage (feiner Gazestreifen getränkt mit Procain-Penicillin) eingelegt werden. Im Oberlid genügt es in der Regel, den M. orbicularis oculi mit wenigen Einzelheften zusammenzufassen. Anschliessend wird die Haut mit atraumatischem, nicht resorbierbarem Nahtmaterial (Seide, Supramid [SSC]: USP 4–0) verschlossen. Das erste Heft sollte stets am Lidrand gesetzt werden, damit die beiden Enden des Wundrandes optimal und stufenlos adaptiert werden können (vgl. Fig. 2b). Der Knoten wird mit Vorteil etwas vom Lidrand entfernt plaziert und die Fadenenden im Knoten des zweiten Heftes lokker verankert (vgl. Fig. 2c). Diese Massnahme verhindert Irritationen der Hornhaut durch Knoten oder Fadenenden.

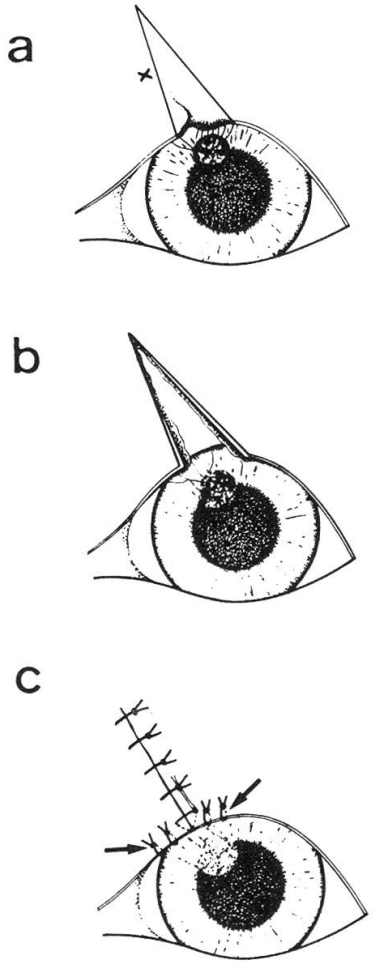

Fig. 1 (a–c) Korrektur einer Narbenkontraktur im Oberlid.

Narbenkontrakturen

Als Folge von Komplikationen nach operativ versorgten Lidverletzungen oder nach der Excision von Lidtumoren kann ein Coloboma traumaticum entstehen, oder es bildet sich ein En- oder Ektropium cicatriceum. Oft liegt die Ursache darin, dass die Naht entweder am Lidrand oder in einem bestimmten Bereich des Lides unter zu grosse Spannung gesetzt wurde. Als Folge davon kann es zur Nahtdehiszenz kommen (Colobom) oder, falls die Naht hält, kann der sich bildende Narbenzug den Lidrand einrollen (Entropium) oder von der Hornhautoberfläche abheben (Ektropium). Die Narben und die daraus folgende Verformung des Lides präsentieren sich in jedem Fall anders. Es ist daher schwierig, allgemein gültige Regeln zur Operation narbiger Veränderungen am

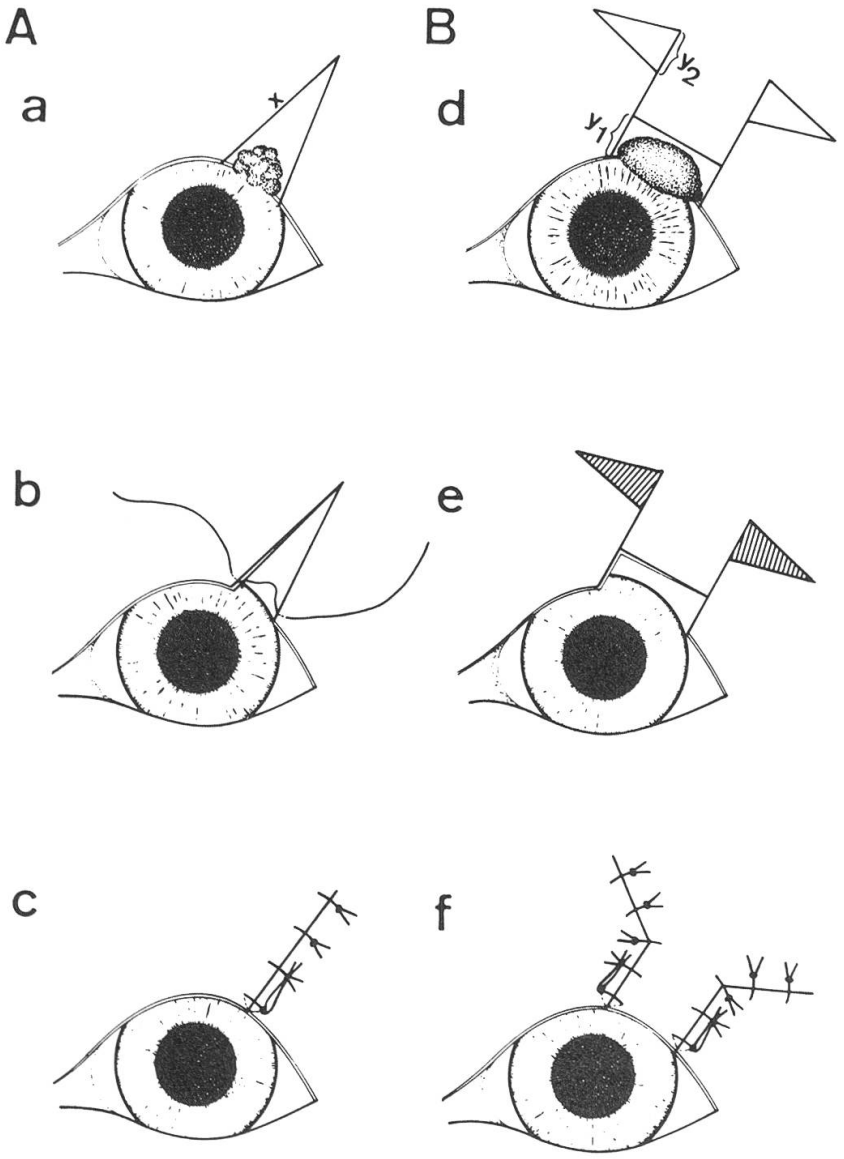

Fig. 2 Zwei Methoden zur operativen Korrektur von Lidtumoren. A: V-Schnitt; B: Verschiebeplastik durch H-Schnitt.

Lid aufzustellen. Dennoch gibt es einige grundlegende Aspekte, die bei der Operation von Narbenkontrakturen am Lid beachtet werden sollten (siehe auch *Wyman et al.*, 1970).

In Figur 1 ist die operative Korrektur eines Entropium cicatriceum des Oberlides dargestellt. Die Lidverformung ist als Folge einer Lidverletzung entstanden, die wohl chirurgisch versorgt wurde, aber nicht per primam ausheilte. Das permanente Scheuern der Haare während des Lidschlages hat im Verlaufe von Wochen an der gegenüberliegenden Stelle der Hornhaut eine Keratitis pannosa chronica induziert. Der Lidrand wies eine Stufe auf und die Haut war von dieser Stelle ausgehend etwa 5–10 mm in Richtung Orbita mit Subcutis und Bindehaut narbig verwachsen. Bei der operativen Behandlung derartiger Fälle ist es wichtig, als erstes das Narbengewebe vollständig zu entfernen. Je nach Ausdehnung können verschiedene Operationsmethoden angewendet werden, so zum Beispiel in leicht- bis mittelgradigen Fällen der V- oder H-Schnitt, die im nächsten Abschnitt der operativen Entfernung von Lidtumoren ausführlich behandelt werden.

Beim in Figur 1 dargestellten Fall haben wir das Narbengewebe der Haut zusammen mit dem verformten Abschnitt des Lidrandes mit einem V-Schnitt entfernt (a). Die Proportionen des excidierten Lidstückes werden so gewählt, dass die Länge × etwa das Doppelte der Breite des vom Lidrand excidierten Stückes beträgt. In der Subcutis verlaufende Narbenstränge, die tiefer in die Orbita hineinziehen, werden ebenfalls durchtrennt und soweit wie möglich entfernt, bis die ursprüngliche Beweglichkeit des Lides wieder hergestellt ist (b). Ist die Bindehaut am Lidrand durch das Lösen und Entfernen von Narbengewebe über eine grössere Fläche von der Haut gelöst worden, so empfiehlt sich, diese mit einer Einzelknopfnaht mit resorbierbarem Nahtmaterial (atraumatischer Drycat [SSC]: USP 6–0) zu adaptieren und auch am Lidrand locker zu fixieren (Pfeile in c). Die Haut wird mit nicht resorbierbarem Nahtmaterial (Seide, Supramid [SSC]: USP 4–0) mit einer Einzelknopfnaht verschlossen (c). Der Knoten des ersten Heftes wird wie beim Nähen von Lidverletzungen etwas vom Lidrand entfernt gesetzt und die Fadenenden, ohne Zug auszuüben, im Knoten des zweiten Heftes verankert.

Lidtumoren

Die beiden am häufigsten angewendeten Verfahren zur Excision von Lidtumoren sind der V- und der H-Schnitt. Mit diesen beiden Methoden kann die Mehrzahl der Lidtumoren entfernt werden, vor allem wenn nicht unnötig lange mit der Operation zugewartet wird. Ausgedehntere Verschiebeplastiken, die die breitseitige Spaltung von Lid und Lidrand vorsehen und damit eine massive Schädigung der Meibomschen Drüsen zur Folge haben (vgl. *Bistner et al.*, 1977), können damit weitgehend vermieden werden.

V-Schnitt. Lidtumoren, deren Ausdehnung weniger als einen Drittel der Gesamtlänge des Lidrandes beträgt, können in der Regel mit einem V-Schnitt excidiert werden. In Fig. 2A ist die Excision eines Tumors im Oberlid und die anschliessende Naht der Wunde dargestellt. Die Länge des Schnittes × (Fig. 2a) beträgt etwa das Doppelte der Breite des vom Lidrand entfernten Stückes. Die Wahl dieser Proportionen gewährlei-

stet, dass die Korrektur des fehlenden Gewebes über eine genügend grosse Fläche im Lidbereich verteilt wird. Diese Methode verhindert, dass grosse, lokale Spannungen am Lidrand kombiniert mit überschüssiger Haut im angrenzenden Lidbereich entstehen. Diese Situation kann nach unserer Ansicht bei der von *Pfeiffer* (1979) und später von *Gwin et al.* (1982) beschriebenen Vier-Seiten-Excision auftreten, falls die beiden lidrandfernen Seiten des Schnittes sehr kurz gewählt werden. Derartige Zustände können eine Nahtdehiszenz oder, falls die Naht hält, ein Narben-Entropium zur Folge haben. Zum Verschliessen der Wunde im Unterlid ist es empfehlenswert, die Bindehaut mit einer locker gesetzten Einzelknopfnaht (Drycat [SSC]: USP 6–0) zu adaptieren. Die Haut wird mit einer Einzelknopfnaht vom Lidrand her (b) mit atraumatischem, nicht resorbierbarem Nahtmaterial (Seide, Supramid [SSC]: USP 4–0) verschlossen (c). Die Position des ersten Heftes ist entscheidend für den späteren, glatten Verlauf des Lidrandes. Die von *Cosenza* (1983) für das erste Heft vorgeschlagene 8er-Naht ist etwas schwierig zu plazieren, kann aber alternativ verwendet werden.

H-Schnitt. Lidtumoren, die in ihrer Ausdehnung einen Drittel und mehr der Länge des Lidrandes ausmachen, werden mit Vorteil unter Anwendung einer Verschiebeplastik excidiert. In Fig. 2B ist die von uns am häufigsten angewendete Methode, der H-Schnitt, dargestellt. Diese Technik ist in der Lidchirurgie beim Kleintier wiederholt beschrieben worden (*Gelatt and Blogg,* 1969; *Pfeiffer et al.,* 1981). Mit Ausnahme der zuletzt genannten Arbeit fehlen jedoch konkrete Angaben über die Proportionen des Schnittes. Wir geben daher im folgenden die Proportionen des Schnittes an, mit welchem wir die besten kosmetischen Resultate erzielt haben.

Der Tumor wird zuerst entfernt, indem möglichst nahe an dessen Rand, aber dennoch im gesunden Gewebe geschnitten wird (Fig. 2d). Anschliessend werden im lidrandfernen Bereich zwei gleichschenklige Hautdreiecke (schraffierte Flächen in e) entfernt. Die Seite y_2 der beiden Dreiecke sollte etwas länger sein als der Durchmesser des Tumors, das heisst gleich der Breite y_1 in Fig. 2d. Die beiden gleichseitigen Schenkel der Dreiecke sollten etwa der doppelten Länge von y_2 entsprechen. Nach dem Lösen des Hautlappens vom subcutanen Gewebe wird dieser mit atraumatischem, nicht resorbierbarem Nahtmaterial mit zwei Heften am Lidrand fixiert und die Wunde anschliessend vom Lidrand her mit einer Einzelknopfnaht verschlossen (Fig. 2f). Entscheidend für den späteren glatten Verlauf des Lidrandes ist die Position der ersten beiden Hefte.

Nachbehandlung

In der Zeit unmittelbar nach der Operation tragen die Tiere mit Vorteil einen Halskragen. Das Scheuern an Gegenständen sowie das Reiben mit den Pfoten sollte unbedingt verhindert werden. Antibiotikahaltige Augentropfen (z.B. Polymyxin B und Neomycin oder Chloramphenicol) werden die ersten 5 Tage 3mal täglich, anschliessend 2mal täglich in den Bindehautsack appliziert. Die Hefte werden nach 8–10 Tagen gezogen.

Statistik der Fälle und Diskussion

Lidverletzungen, die an unserer Klinik nach der oben beschriebenen Methode behandelt wurden, sind in der Regel per primam ausgeheilt. Die ersten Tage nach der Operation kann eine Schwellung der Lidregion noch bestehen bleiben, die sich aber nach lokaler Applikation von essigsaurer Tonerde, Euceta (Wander AG), meistens rasch zurückbildet. Die häufigsten Komplikationen nach operativen Eingriffen am Lid und deren Ursachen sollen hier aber doch erwähnt werden. Als erstes kann die Nahtdehiszenz mit nachfolgendem Lidkolobom genannt werden. Seltener tritt als Komplikation ein En- oder Ektropium cicatriceum auf.

Die Ursachen für Nahtdehiszenzen sind nach unserer Erfahrung die folgenden:

1. Infektionen nach ungenügender Reinigung und Desinfektion der Wunden, falsch plazierte Drainagen oder unsauberes Arbeiten bei der Excision von Tumoren.
2. Die Naht wurde an einzelnen Stellen, z. B. am Lidrand, unter zu grosser Spannung angelegt. Die Haut wird somit an diesen Nahtstellen komprimiert, was ungenügende Durchblutung und Nekrosen zur Folge hat.
3. Die postoperative Behandlung wurde vernachlässigt, oder die Tiere hatten Gelegenheit, die Lider zu scheuern oder mit den Pfoten zu reiben.

Ein En- oder Ektropium cicatriceum kann entstehen, wenn eine Wunde ausheilt, obwohl die Naht an einer oder mehreren Stellen unter zu grosser Spannung steht. Eine weitere Ursache des En- oder Ektropium cicatriceum ist die mangelhafte operative Wiederherstellung der Lage und Form des Lides. In beiden Fällen bewirken Spannungskräfte im Gewebe, die durch die Narbenkontraktur noch verstärkt werden, ein Einrollen des Lidrandes oder ein Abheben desselben von der Hornhautoberfläche.

Tabelle 1: Lidtumoren beim Hund (Anzahl der Fälle = N)

Art des Tumors	Tierspital Zürich		*Holmberg* (1980)		*Krehbiel and Langham* (1975)	
	N	%	N	%	N	%
Talgdrüsen-						
Adenome, Hyperplasien	21	75	21	27	58	28,7
Carcinome	1	3,5	–		31	15,3
Plattenepithel-						
Papillom	1	3,5	18	23	35	17,3
Carcinom	–		3	4	4	2,0
Melanome						
gutartig	3	11	15	19	26	12,9
bösartig	1	3,5			16	7,9
Histiozytom	–		–		7	3,5
Mastozytom	–		–		5	2,5
Basalzellcarcinom	–		15	19	5	2,5
andere Tumoren	1	3,5	6	8	15	7,4

Die verschiedenen Arten von Lidtumoren und deren Häufigkeitsverteilung beim Hund sind in Tabelle 1 dargestellt. Die Typisierung der Tumoren wurde anhand einer histologischen Untersuchung des von uns excidierten Materials am Institut für Veterinärpathologie durchgeführt.

Wie aus Tabelle 1 ersichtlich ist, sind beim Hund gutartige Tumoren (Adenome) oder Hyperplasien der Meibomschen Drüsen weitaus am häufigsten (75%). Diese Tendenz geht auch aus den in Tabelle 1 zum Vergleich angeführten Zahlen aus den Arbeiten von *Krehbiel und Langham* (1975) und *Holmberg* (1980) hervor. Es ist daher zu erwarten, dass die operative Entfernung von Lidtumoren in den meisten Fällen erfolgreich, ohne Rezidiv, verlaufen wird und somit dem Besitzer empfohlen werden kann. Bösartige Tumoren fanden wir nur bei zwei von den 28 von uns wegen Lidtumor operierten Tieren (Beobachtungszeit: 1979–83). Von der Berechnung des mittleren Alters dieser 28 Tiere wurden zwei ausgenommen: Für ein Tier konnte keine Altersangabe gemacht werden, beim zweiten Tier (2½ Jahre alt) wurde aufgrund der histologischen Untersuchung eine epitheliale Zyste und kein Tumor diagnostiziert. Das mittlere Alter der restlichen 26 Tiere betrug 8,9 Jahre (S.D. = 3,2; Altersbereich 4–16 Jahre). Die Rezidivgefahr ist bei den gutartigen, scharf abgegrenzten Tumoren gering, vor allem wenn die Schnittführung bei der Excision in genügender Entfernung vom Tumor im gesunden Gewebe erfolgt.

Im Gegensatz zu den Hunden litten alle 5 Katzen, die wir wegen Lidtumoren operiert haben, an einem Plattenepithelcarcinom, also an einer bösartigen Geschwulst. Es ist erwähnenswert, dass drei der 5 Tiere rein weisse Katzen waren. Diese Beobachtung stimmt mit den Erfahrungen von *Williams et al.* (1981) überein, wonach das Plattenepithelcarcinom bei der Katze den häufigsten Lidtumor darstellt und vor allem bei weissen Tieren auftritt. Diese Tumoren wachsen im allgemeinen rasch und flächenhaft und sind während der Operation vom gesunden Gewebe nur schwer abgrenzbar. Sie erfordern meistens eine ausgedehnte Lidplastik. Wir haben bei allen 5 von uns operierten Tieren die Schwenklappenplastik nach Mustardé (siehe *Mustardé,* 1966, Fig. 6, 7) angewendet. Es ist allerdings zu bedenken, dass die Rezidivgefahr gross ist und der Besitzer über die Natur der Erkrankung aufgeklärt werden sollte, bevor er sein Einverständnis zur operativen Behandlung gibt.

Zusammenfassung

Die chirurgische Versorgung von Lidverletzungen und die Excision von Narbenkontrakturen oder Tumoren am Lid wird unter besonderer Berücksichtigung der anatomischen Lage und Funktion des Lides dargestellt. Mit jedem operativen Eingriff wird die Wiederherstellung der natürlichen Form und Funktion des Lides angestrebt. Zur Excision von Lidtumoren haben wir am häufigsten den V-Schnitt oder, bei grossflächigen Tumoren, den H-Schnitt als Operationsmethode angewandt. Diese beiden Techniken werden im Detail beschrieben mit Angabe der Proportionen des zu excidierenden Hautstückes in Relation zur Grösse des Tumors. Die Zusammenstellung der Häufigkeit und der Art der Tumoren zeigt, dass Lidtumoren beim Hund meistens gutartig, bei der Katze jedoch mit grosser Wahrscheinlichkeit bösartig sind. Die in dieser Arbeit beschriebenen technischen Aspekte der Lidchirurgie sowie die Statistik der Lidtumoren ergeben praktische Hinweise zur Behandlung frischer oder vernachlässigter Lidverletzungen sowie Lidtumoren beim Kleintier.

Résumé

On décrit le traitement chirurgical de blessures des paupières ainsi que l'excision de contractures cicatricielles ou de tumeurs palpébrales, en tenant compte notamment de l'anatomie et de la fonction des paupières. Lors d'intervention chirurgicale, il faut tenter de reconstituer la forme et la fonction naturelle de la paupière. Pour l'excision de tumeurs palpébrales, nous pratiquons le plus souvent l'incision en V, ou dans le cas de tumeurs plus étendues, l'incision en H. Ces deux méthodes sont décrites en détail, avec indication des proportions du segment cutané à exciser par rapport à la grandeur de la tumeur. Le relevé de la fréquence et du genre de tumeurs rencontrés démontre que les tumeurs palpébrales chez le chien sont la plupart du temps bénignes, alors que chez le chat elles sont souvent malignes. Les aspects techniques de la chirurgie palpébrale décrits dans cet article, ainsi que les statistiques sur les tumeurs de la paupière, donnent des indications pratiques pour le traitement de blessures récentes ou négligées et des tumeurs des paupières chez les petits animaux.

Riassunto

La sistemazione chirurgica di ferite e l'asportazione di cicatrici o tumori alle palpebre viene esposta badando specialmente alla posizione anatomica e alla funzione delle stesse. Con ogni intervento si aspira a ristabilire forma e funzionalità delle palpebre. Per l'asportazione di tumori ci siamo serviti del taglio a V, oppure, nel caso di tumori più estesi, del taglio ad H. Entrambe le tecniche vengono descritte dettagliatamente, con informazioni sulla grandezza del pezzo di pelle da asportare, proporzionalmente alla estensione del tumore. L'elenco della frequenza e del tipo di tumori mostra che i tumori alle palpebre sono in gran parte benigni nel cane, contrariamente a quelli nel gatto che, con ogni probabilità, sono maligni. L'esposizione in questo lavoro di dettagli tecnici della chirurgia delle palpebre e di statistiche riguardanti i tumori riscontrabili in questa sede, serve come punto di riferimento nella cura di ferite acute o trascurate e di tumori delle palpebre nei piccoli animali.

Summary

The surgical treatment of injuries of the eyelid and the excision of cicatricial tissue or tumors of the eyelid are described with respect to its function and special anatomical location. With every surgical treatment a complete restoration of the natural form and function of the lid is attempted. For the surgical removal of lid tumors, we have used most frequently the V-excision or, in the case of large and flat tumors, the H-excision method. Both techniques are described in detail, giving the dimensions of the portion of skin to be excised in relation to the size of the tumor. The analysis of the frequency and of the types of tumors shows that, in the dog, lid tumors are frequently benign, whereas in the cat they are virtually always malignant. The technical aspects of lid surgery described in this paper and the statistics of lid tumors result in practical information about the treatment of fresh or neglected lid injuries as well as of lid tumors in small animals.

Verdankungen

Die Autoren danken Frl. C. Ammann für die Reinschrift des Manuskriptes, Herrn F. Ackermann für die Hilfe bei der Anfertigung der Abbildungen und Frau A. Hug für die Fotografie. Herrn Dr. G. Bertoni und Frau Dr. E. Mikuschka sind wir dankbar für die Übersetzungen der Zusammenfassung. Ferner danken wir den Mitarbeitern des Instituts für Veterinärpathologie Zürich für die Anfertigung und Beurteilung der histologischen Schnitte.

Literatur

Bistner S., Aguirre G. and Batik G.: Atlas of veterinary ophthalmic surgery. Philadelphia (W. B. Saunders Company) 1977. – *Cosenza S. F.:* Tumors of the eyelids. Canine Practice *10,* 25–27 (1983). – *Gelatt K. N. and Blogg J. R.:* Blepharoplastic procedures in small animals. J. Am. Anim. Hosp. Assoc. 5, 67–78 (1969). – *Gwin R. M., Gelatt K. N. and Williams L. W.:* Ophthalmic neoplasms in the dog. J.

Am. Anim. Hosp. Assoc. *18,* 853–866 (1982). – *Holmberg D. L.:* Cryosurgical treatment of canine eyelid tumors. Vet. Clinics of North America: Small Animal Practice *10,* 831–836 (1980). – *Keller M. und Peterhans E.:* Plastische Chirurgie der Lider beim Kleintier. II. Ektropium und Entropium hereditare. Schweiz. Arch. Tierheilk. *128,* No. 4 (1986). – *Krehbiel J. D. and Langham R. F.:* Eyelid neoplasms of dogs. Am. J. Vet. Res. *36,* 115–119 (1975). – *Mustardé J. C.:* Repair and reconstruction in orbital region. Edinburgh (E. and S. Livingstone) 1966. – *Pfeiffer R. L.:* Four-sided excision of canine eyelid neoplasms. Canine Practice *6,* 35–38 (1979). – *Pfeiffer R. L., Gelatt K. N. and Kaprinski L. G.:* The canine eyelids. In: Veterinary Ophthalmology, pp. 277–308, Gelatt K. N. (Ed.), Philadelphia (Lea and Febiger) 1981. – *Williams L. W., Gelatt K. N. and Gwin R. M.:* Ophthalmic neoplasms in the cat. J. Am. Anim. Hosp. Assoc. *17,* 999–1008 (1981). – *Wyman M., Donovan E. F. and Rudy R. L.:* Surgical correction of cicatriceal ectropion in the dog. South Western Veterinarian *23,* 229–232 (1970).

Manuskripteingang: 5. Oktober 1985

BUCHBESPRECHUNG

Zoonosen-Fibel. Zwischen Tier und Mensch übertragbare Krankheiten. Von *Dr. med. vet. Werner Becker* und *Prof. Dr. med. Walther Menk,* unter Mitarbeit von *Dr. med. vet. Hannelore Jablonski.* 2. Auflage 1984. Verlag Hildegard Hoffmann, Berlin-West. 114 Seiten, mit 5 Abbildungen und 10 Übersichtstabellen. Broschiert, DM 24.80.

Der 1967 erstmals publizierte Text wurde gründlich überarbeitet und richtet sich wiederum an einen breiten Leserkreis. Abgehandelt werden in drei Kapiteln die in Europa bekanntesten Zoonosen (Bandwurm- und Finnenbefall, Brucellose, Geflügelpest, Hautpilzerkrankungen, Leptospirose, Listeriose, Maul- und Klauenseuche, Milzbrand, Ornithose, Q-Fieber, Rotlauf, Salmonellose, Tollwut, Toxoplasmose, Trichinellose, Tuberkulose, Tularämie), ferner 35 sonstige, auch aussereuropäische Zoonosen (darunter Amöben- und Balantidienruhr, Kryptosporidiose, Leishmaniose, Sarkosporidiose, Bilharziose, Darm-, Leber- und Lungenegelbefall, exotische Bandwürmer, Filariasis, Ankylostomiasis, Spulwurm-, Fliegenlarven- und Milbenbefall, Fleckfieber, Rattenbiss- und Katzenkratzkrankheiten, Pest, Rotz, Staphylokokken-Streptokokkeninfektionen, Arbovirus- und Herpesvirus B (simiae)-Erkrankungen, Grippale Infekte, Infektiöse Anämie des Pferdes, Lymphozytäre Choriomeningitis, Marburg-Virus-Erkrankung, Pustulardermatitis der Schafe und Ziegen) sowie 24 als Zoonosen diskutierte Krankheiten (z. B. Aujeszkysche Krankheit, Babesiose, Campylobacter-Infektion, Chlamydien- und Coli-Befall, Giardiose, Pneumocystose, Yersinia-Enteritis, etc.). Es folgen kleinere Abschnitte, die eine Einteilung der Zoonosen nach Erregergruppen und nach dem Vorkommen bei einzelnen Tierarten bringen, sowie sich mit der Anzeige- und Meldepflicht in der Bundesrepublik Deutschland beschäftigen. Eine Erklärung im Text nicht erläuterter Fachausdrücke und Fremdwörter sowie ein Stichwortverzeichnis beschliessen das Werk.

Die Autoren betonen in der Einleitung, dass es sich um eine allgemeinverständliche Zusammenfassung handelt, die keinen Anspruch darauf erhebt, vollständig zu sein oder Spezialwerke zu ersetzen. Der Leser soll dazu angehalten werden, beim Kontakt mit Tieren Vorsicht walten zu lassen, bei Erkrankungen von Tieren sich an den Tierarzt zu wenden und bei menschlichen Erkrankungen auch an die Möglichkeit des Vorliegens einer Zoonose zu denken. Der Veterinärmediziner wird beim Studium des ausgezeichnet geschriebenen Textes auf viele interessante, aber gelegentlich auch diskutable Einzelheiten und Interpretationen stossen.

B. Hörning, Bern