

Zeitschrift: Schweizer Archiv für Tierheilkunde SAT : die Fachzeitschrift für Tierärztinnen und Tierärzte = Archives Suisses de Médecine Vétérinaire
ASMV : la revue professionnelle des vétérinaires

Herausgeber: Gesellschaft Schweizer Tierärztinnen und Tierärzte

Band: 127 (1985)

Artikel: Darmpolypen bei kleinen Ruminanten mit chronischer Kokzidiose

Autor: Tontis, A. / Häfeli, W.

DOI: <https://doi.org/10.5169/seals-592058>

Nutzungsbedingungen

Die ETH-Bibliothek ist die Anbieterin der digitalisierten Zeitschriften auf E-Periodica. Sie besitzt keine Urheberrechte an den Zeitschriften und ist nicht verantwortlich für deren Inhalte. Die Rechte liegen in der Regel bei den Herausgebern beziehungsweise den externen Rechteinhabern. Das Veröffentlichen von Bildern in Print- und Online-Publikationen sowie auf Social Media-Kanälen oder Webseiten ist nur mit vorheriger Genehmigung der Rechteinhaber erlaubt. [Mehr erfahren](#)

Conditions d'utilisation

L'ETH Library est le fournisseur des revues numérisées. Elle ne détient aucun droit d'auteur sur les revues et n'est pas responsable de leur contenu. En règle générale, les droits sont détenus par les éditeurs ou les détenteurs de droits externes. La reproduction d'images dans des publications imprimées ou en ligne ainsi que sur des canaux de médias sociaux ou des sites web n'est autorisée qu'avec l'accord préalable des détenteurs des droits. [En savoir plus](#)

Terms of use

The ETH Library is the provider of the digitised journals. It does not own any copyrights to the journals and is not responsible for their content. The rights usually lie with the publishers or the external rights holders. Publishing images in print and online publications, as well as on social media channels or websites, is only permitted with the prior consent of the rights holders. [Find out more](#)

Download PDF: 23.02.2026

ETH-Bibliothek Zürich, E-Periodica, <https://www.e-periodica.ch>

Aus dem Institut für Tierpathologie der Universität Bern
(Prof. Dr. H. Luginbühl)

Kurze Originalmitteilung

Darmpolypen bei kleinen Ruminanten mit chronischer Kokzidiose

von A. Tontis und W. Häfeli¹

Einleitung

Solitäre oder multiple adenomatöse Gebilde im Darmtrakt sind bei verschiedenen Haustieren bekannt (Lit. bei *Dobberstein und Tamaschke* [7] sowie *Moulton* [16]. Solche Proliferationen werden meist als Polypen oder polypöse Adenome bezeichnet. Bei einem dreimonatigen, von verschiedenartigen Kokzidien befallenen Lamm beschrieben *Helper und Koller* [9] gestielte Polypen im Jejunum.

In den Jahren 1977–1984 sahen wir bei kleinen Wiederkäuern wiederholt multiple Dünndarmpolypen im Zusammenhang mit Kokzidiose. Im Unterschied zu Ziegen (sieben 1,5 bis 6 Monate alte Zicklein, eine 3jährige Ziege), die nach länger dauerndem, therapieresistentem Durchfall eingegangen waren, fanden sich Polypen auch bei klinisch gesunden Mastlämmern (sieben 3–4 Monate alte Tiere).

Makroskopische Befunde

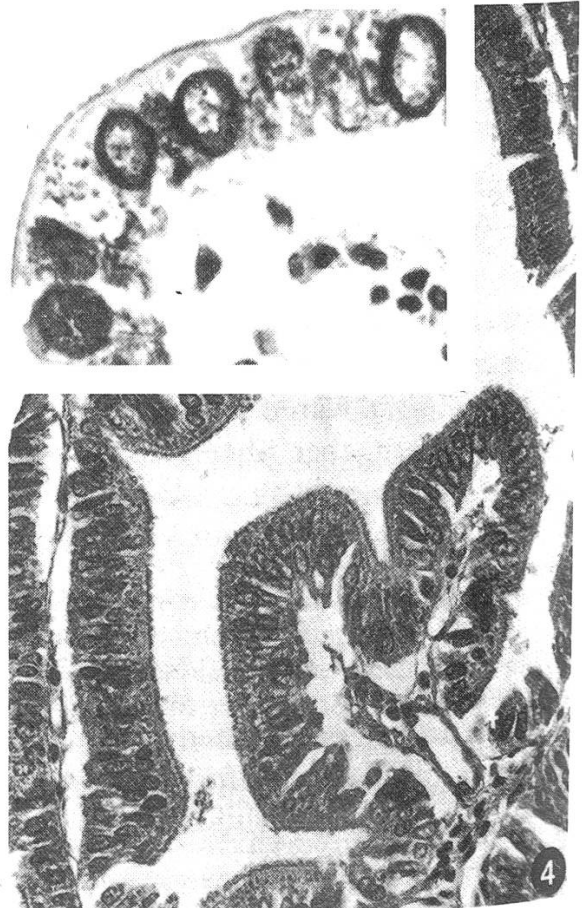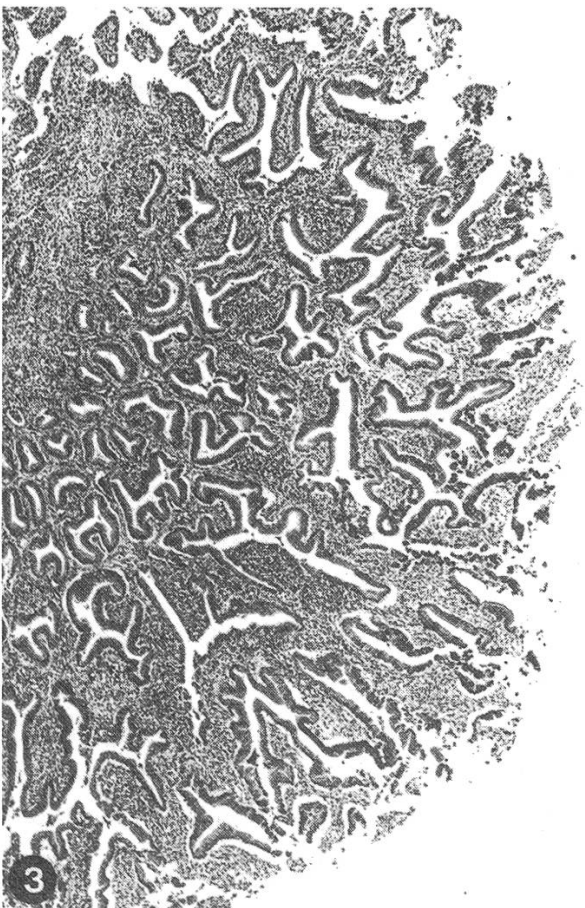
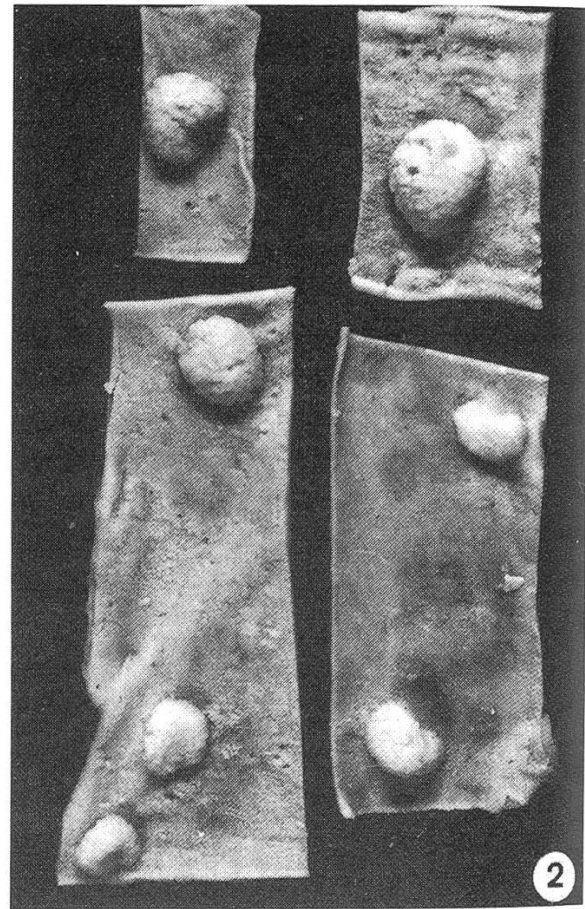
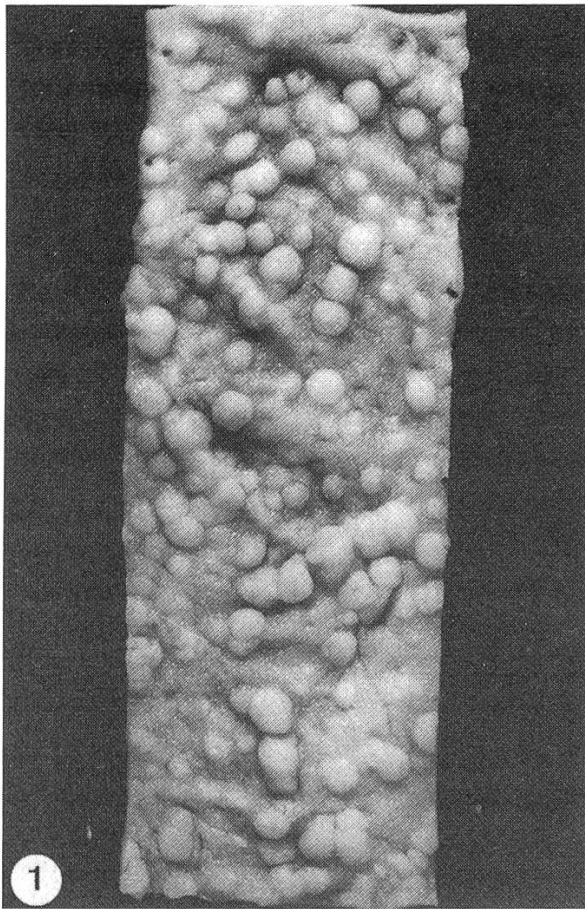
Bei beiden Spezies variierten die Polypen hinsichtlich *Grösse* und *Anzahl*. Bei den Lämmern waren sie in Jejunum und Ileum lokalisiert (etwa $\frac{2}{3}$ des Jejunums betroffen, auf 10 cm Darmlänge 3 bis 12 Knötchen; Abb. 2). Die Polypen erschienen meist kugelig und glatt (Abb. 2), grauweiss, wenig gestielt, die kleineren (Durchm. 3 mm) oft breitbasig, die grösseren (Durchm. 3–8 mm) bis 5 mm über die Mukosaoberfläche vorragend.

Bei den Ziegen waren ebenfalls Jejunum und z. T. Ileum betroffen, im Unterschied zu den Lämmern aber über grosse Gebiete mit polypösen Proliferationen übersät (Durchm 2 bis 4 mm, Abb. 1). Diese erschienen meist breitbasig, 2 bis 3 mm hervorragend, ebenfalls grauweiss, nur vereinzelt leicht gestielt. Der Darminhalt war wässrig-blutig.

Mikroskopische Befunde

Bei den Lämmern bestehen die Polypen histologisch aus deutlichen, unregelmässig verzweigten, tubulären Zellproliferationen (Abb. 3). Die Drüsentubuli sind von ein-, selten zweischichtigem, zylindrischem Epithel mit basalen, ovalen Kernen ausgekleidet

¹ Adresse: Postfach 2735, CH-3001 Bern (Schweiz)



(Abb. 4). Das verbreiterte Stroma (Abb. 3) enthält vorwiegend lymphozytäre und plasmazelluläre Infiltrate, gemischt mit Makrophagen, wenig Neutro- und Eosinophilen, ferner feine Bindegewebsfasern und Kapillaren. Bei den gestielten Polypen geht die intakte Muscularis mucosae etwas in Richtung Lumen, im kurzen Stiel sind auch zugebildete feine Kollagenfasern, spärlich eingesprossene Kapillaren und die gleichen Infiltrate vorhanden. In Epithelzellen der Polypenoberfläche lassen sich Kokzidien in verschiedenen Entwicklungsstadien erkennen (Abb. 4, oben links). Die übrige Darmschleimhaut zeigt eine unspezifische, subakute bis chronische, katarrhalische Enteritis und enthält nur spärlich Kokzidien.

Bei den Ziegen stellen die Polypen zottenförmige Wucherungen von nicht verzweigten, tubulären Gebilden dar, mit weniger stark entwickeltem Stroma. Der gering ausgebildete Stiel entspricht histologisch demjenigen beim Lamm. Neben tubulären kommen gelegentlich auch papilliforme Wucherungen vor. Kokzidien sind intraepithelial überall reichlich vorhanden, auch in Darmabschnitten ohne Polypen, ebenso die unspezifischen, chronisch-entzündlichen Veränderungen.

Parasitologische Untersuchung¹

Bei fünf Lämmern wurden *E. ovina* (früher *E. arloingi*), *E. nina-kohlyakimovae* und *E. intricata* nachgewiesen, bei einem nur *E. ovina*. Beim letzten Lamm verlief die Untersuchung der Behandlung wegen negativ, Kokzidienoozysten fanden sich aber histologisch. Der Befall war bei allen Lämmern leicht- bis mittelgradig. Bei sieben Ziegen wurde eine Mischinfektion mit *E. ovina* und *E. nina-kohlyakimovae*, bei der achten zusätzlich mit *E. intricata*, *E. ashata* und *E. parva* festgestellt. Der Befall war bei allen Ziegen massiv.

Diskussion

In der Literatur sind solche polypöse Veränderungen bei Schaf und Ziege mit chronischer Darmkokzidiose beschrieben als stecknadelstich- bis -kopfgrosse [11, 14], hanfkorn-grosse [4] oder grauweiße Knötchen [2, 12, 17, 22], ferner als papillenförmige Herde [3, 10, 19, 21]. Zur Histogenese dieser Gebilde wird lediglich von hyperplastischen Herden [13, 15] und pseudo-adenomatösen Formationen nach Hyper- oder Metaplasie berichtet.

¹ Herrn Prof. B. Hörning, parasitologische Abteilung, sei für die Bestimmung der Kokzidien bestens gedankt.

Abb. 1 Jejunum von zahlreichen Polypen übersät (Zicklein).

Abb. 2 Einige grössere Polypen, deutlich über die Schleimhautoberfläche hervorragend, Jejunum (Lamm).

Abb. 3 «Hirschgeweihähnlicher» tubulärer Polyp, Stroma deutlich entzündlich infiltriert. HE, mittlere Vergrößerung (Lamm).

Abb. 4 Detail aus Abb. 3. Papilliforme Zellproliferationen. Intraepitheliale Kokzidienoozysten (Ausschnitt oben links). HE, stark Vergrößerung.

Beim Schaf teilten *Michael und Probert* [15] Kokzidiosen histopathologisch in sechs verschiedene Typen ein. Die durch *E. ovina* (= *E. arloingi*) verursachten Läsionen gehören zum polypösen Typ, charakterisiert durch Hyperplasie, Desquamation der Zottenepithelien und Infiltration des Stützgewebes. Im Jejunum eines drei Monate alten Lammes beschrieben *Helfer und Koller* [9] Polypen (Durchm. 3–8 mm) als epitheliale Proliferationen, die papilliformen Neubildungen glichen. Ihre Epithelien enthielten zahlreiche Kokzidienformen (Makrogametozyten und Oozysten). Nach den Autoren waren diese Polypen viel grösser und weniger zahlreich als bei den sonst in der Literatur beschriebenen Kokzidiosefällen, rein zufällig anzutreffen und bevorzugte Stelle für die Kokzidienvermehrung.

Die von uns bei sechs Lämmern eines Bestandes gefundenen Polypen sind den von *Helfer und Koller* [9] beschriebenen sehr ähnlich. Trotz ihrer Grösse betrachten wir sie aber nicht als echte (autonome) Polypen, sondern als *reaktive Proliferationen* («Reizhyperplasie») bei chronischer Kokzidiose.

Über die *Pathogenität* der verschiedenen Kokzidien ist wenig bekannt [1, 3, 15]. Nach *Boch und Supperer* [3] ist *E. ovina* am meisten, nach *Wetzel* [22] nur wenig pathogen, während nach diesem *E. nina-kohlyakimovae* als besonders pathogen gilt. Polypöse Wucherungen kommen meist in einem späteren Stadium der *E. ovina*-Infektion vor [1, 5, 12, 13, 17, 22]. *Gill und Katiyar* [8] und *Deorani* [6] beschrieben *E. ovina* bei der Ziege und fanden in Gametozytenstadien den stärksten pathogenen Effekt.

Die meisten an unserem Institut seziierten Lämmer weisen Darmkokzidiose auf, oft als Mischinfektion (meistens *E. ovina* und *E. nina-kohlyakimovae*). Demnach entwickelt sich polypöse Proliferation, auch bei massivem Befall mit *E. ovina*, lange nicht in jedem Fall, sonst wären sie in unserem Material wesentlich stärker vertreten. Für ihre Entstehung spielen neben den Kokzidien offenbar noch andere Faktoren eine Rolle.

Zusammenfassung

Es wird über Dünndarmpolypen bei sieben Lämmern, sieben Zicklein und einer adulten Ziege berichtet. Solche Polypen werden bei chronischer Kokzidiose beobachtet und als Folge reaktiv-regenerativer Vorgänge interpretiert (hyperplastische Polypen).

Résumé

Les auteurs décrivent des polypes de l'intestin grêle, rencontrés chez sept agneaux, sept cabris et une chèvre adulte. Ces polypes ont été observés lors de coccidiose chronique et sont interprétés comme résultat de processus réactifs et régénératifs faisant suite à cette affection (polypes hyperplastiques).

Riassunto

La presente nota descrive polipi nell'intestino tenue di sette agnelli, sette capretti e di una capra adulta. Tali lesioni vengono osservate nella coccidiosi cronica e sono da considerarsi conseguenze di processi reattivi-regenerativi (polipi iperplastici).

Summary

Polyps of the small intestine are reported in seven lambs, seven goat kids and one adult goat. Such polyps are observed in chronic coccidiosis and are considered to be reactive/regenerative processes (hyperplastic polyps).

Literatur

- [1] *Behrens H.*: Lehrbuch der Schafkrankheiten. 2. Aufl., S. 108–110, Verlag Paul Parey, Berlin und Hamburg 1979. – [2] *Belschner H. G.*: Sheep Management and Disease. 9th Ed., p. 633–634, Angus und Robertson, Sydney, Australia 1971. – [3] *Boch J. und Supperer R.*: Veterinärmedizinische Parasitologie. 3. Aufl., S. 68–73, Verlag Paul Parey, Berlin und Hamburg 1983. – [4] *Cohrs P.*: Kokzidiose. In: Nieberle K. und Cohrs P.: Lehrbuch der speziellen pathologischen Anatomie der Haustiere. 5. Aufl., Teil I, S. 556, Gustav Fischer Verlag, Stuttgart 1970. – [5] *Deiana S. und Delitala G.*: Riv. Parassit. 14, 201–212 (1953). – [6] *Deorani S.*: Indian vet. J. 43, 122–127 (1966). – [7] *Dobberstein J. und Tamaschke Ch.*: Adenome in: Joest E., Handbuch der pathologischen Anatomie der Haustiere. 3. Aufl., Bd. VI, Teil II, S. 512–514, Paul Parey, Berlin und Hamburg 1967. – [8] *Gill B. S. and Katiyar R. D.*: Indian J. vet. Sci. 31, 212–216 (1961). – [9] *Helfer D. H. and Koller L. D.*: Cornell Vet. 66, 369–371 (1976). – [10] *Hiepe Th.*: Schafkrankheiten. 2. Aufl., S. 213–217, VEB, Gustav Fischer Verlag, Jena 1975. – [11] *Honeker A.*: Die Krankheiten der Ziege. 1. Aufl., Heft 1, S. 83–88, Verlag für Kleintierzucht H. Wellershaus, Dortmund 1950. – [12] *Jensen R.*: Diseases of Sheep, p. 159–164. Lea & Febiger, Philadelphia 1974. – [13] *Jubb K. V. F. and Kennedy P. C.*: Pathology of Domestic Animals, 3rd Ed., p. 143, Academic Press, New York and London 1970. – [14] *Lerche M.*: Dtsch. Tierärztl. Wschr. 28, 489–494 (1921). – [15] *Michael E. and Probert A. J.*: Res. vet. Sci. 11, 441–446 (1970). – [16] *Moulton J. E.*: Tumors in Domestic Animals. 2nd Ed., p. 262–263, University of California Press, Berkeley, Los Angeles, London 1978. – [17] *Mugera G. M.*: Bull. Epizoot. Dis Afr. 16, 102–107 (1968). – [18] *Pellerdy L. P.*: Coccidia and Coccidiosis. 2nd Ed., p. 797–803, Verlag Paul Parey, Berlin und Hamburg 1974. – [19] *Salisbury R. M. and Whitten L. K.*: New Zealand Vet. J. 1, 69–74 (1953). – [20] *Sayin F., Dincer S. and Milli U.*: Ankara Univ. Vet. Fak. Derg. 26, No. 1–2, 1979, 185–202 (1980). – [21] *Soulsby E. J. L.*: Helminths, Arthropods & Protozoa of Domesticated Animals (Sixth Ed. of Mönnig's Veterinay Helminthology & Entomology), p. 625–627, Baillière, Tindall & Cassell, London 1969. – [22] *Wetzel R.*: Darmkokzidiose der Schafe und Ziegen. In: Joest E., Handbuch der pathologischen Anatomie der Haustiere. 3. Aufl., Band VI, Teil II, S. 541–546, Verlag Paul Parey, Berlin und Hamburg 1967.

Manuskripteingang: 31. Oktober 1984

BUCHBESPRECHUNG

Microbial Survival in the Environment. Bacteria and Rickettsiae Important in Human and Animal Health. *E. Mitscherlich et E. H. Marth.* 1984, 802 pages. Springer-Verlag, Berlin, Heidelberg, New York, Tokyo. DM 390.—.

Les auteurs de ce livre unique en son genre ont tenté de définir les conditions de survie dans l'environnement d'un choix de bactéries ayant une importance en médecine et médecine vétérinaire. Cette survie ou tenacité est en effet un élément important dans toute approche épidémiologique et dont les informations sont éparpillées dans la littérature, c'est-à-dire souvent difficilement accessibles. Grâce à une recherche systématique de la littérature, les auteurs ont pu compiler toutes les données connues à ce jour.

Il est ainsi possible de retrouver d'une manière efficace le temps de survie de chaque bactérie dans différentes conditions de l'environnement (pH, température, humidité) et sur différents substrats (excréments, aliments, insectes, sol, air, etc.). La recherche peut s'effectuer à partir de la bactérie impliquée ou sur la base de tableaux groupant soit les limites de croissance par rapport à la température et au pH soit les substrats.

Chaque citation est accompagnée d'un bref commentaire sur les conditions dans lesquelles les valeurs ont été obtenues, ce qui permet un jugement objectif des valeurs présentées.

Enfin un chapitre théorique sur le mécanisme des diverses influences physico-chimiques (température, radiation, aérosol, eau) avec les unités de mesure complète cet excellent ouvrage présenté d'une manière très didactique.

Ce livre est un enfant de l'ère de l'informatique et ne prétend d'offrir aux lecteurs que l'état de connaissances acquises depuis le début du siècle. Le lecteur pourra y faire son choix et apprécier avec la critique qui s'impose.

Cette mine d'informations est indispensable à toutes les personnes confrontées à des situations épidémiologiques que ce soit purement médicales ou d'hygiène alimentaire.

J. Nicolet, Berne