

Zeitschrift: Schweizer Archiv für Tierheilkunde SAT : die Fachzeitschrift für Tierärztinnen und Tierärzte = Archives Suisses de Médecine Vétérinaire
ASMV : la revue professionnelle des vétérinaires

Herausgeber: Gesellschaft Schweizer Tierärztinnen und Tierärzte

Band: 126 (1984)

Artikel: Dermatosparaxie bei einem Fohlen und einem Rind, - eine seltene Krankheit?

Autor: Witzig, P. / Suter, M. / Wild, P.

DOI: <https://doi.org/10.5169/seals-591634>

Nutzungsbedingungen

Die ETH-Bibliothek ist die Anbieterin der digitalisierten Zeitschriften auf E-Periodica. Sie besitzt keine Urheberrechte an den Zeitschriften und ist nicht verantwortlich für deren Inhalte. Die Rechte liegen in der Regel bei den Herausgebern beziehungsweise den externen Rechteinhabern. Das Veröffentlichen von Bildern in Print- und Online-Publikationen sowie auf Social Media-Kanälen oder Webseiten ist nur mit vorheriger Genehmigung der Rechteinhaber erlaubt. [Mehr erfahren](#)

Conditions d'utilisation

L'ETH Library est le fournisseur des revues numérisées. Elle ne détient aucun droit d'auteur sur les revues et n'est pas responsable de leur contenu. En règle générale, les droits sont détenus par les éditeurs ou les détenteurs de droits externes. La reproduction d'images dans des publications imprimées ou en ligne ainsi que sur des canaux de médias sociaux ou des sites web n'est autorisée qu'avec l'accord préalable des détenteurs des droits. [En savoir plus](#)

Terms of use

The ETH Library is the provider of the digitised journals. It does not own any copyrights to the journals and is not responsible for their content. The rights usually lie with the publishers or the external rights holders. Publishing images in print and online publications, as well as on social media channels or websites, is only permitted with the prior consent of the rights holders. [Find out more](#)

Download PDF: 10.02.2026

ETH-Bibliothek Zürich, E-Periodica, <https://www.e-periodica.ch>

Schweiz. Arch. Tierheilk. 126, 589–596, 1984

Aus der Klinik für Geburtshilfe und Gynäkologie der Haustiere mit Amulatorium¹
(Direktor: Prof. Dr. M. Berchtold), dem Institut für Veterinärpathologie²
(Direktor: Prof. Dr. H. Stünzi), dem Institut für Veterinäranatomie³ (Direktor: Prof. Dr. J. Frewein)
und dem Kinderspital⁴ (Direktor: Prof. Dr. A. Prader) der Universität Zürich

Dermatosparaxie bei einem Fohlen und einem Rind, – eine seltene Krankheit?

P. Witzig¹, M. Suter², P. Wild³, V.H. Rao⁴, B. Steinmann⁴ und A. von Rotz²

Dermatosparaxie ist eine hereditäre Bindegewebsschwäche, welche sich in Hyperelastizität und extrem leichter Zerreisbarkeit der Haut äussert. Sie ist bei Mensch, Hund, Katze und Nerz, selten bei Rind und Schaf, sowie einmal beim Pferd beschrieben worden [4, 5, 10, 14–16]. Oft ist die Reissfestigkeit der Haut so stark beeinträchtigt, dass dem Patienten in zunächst harmlos erscheinenden Fällen von Hautläsionen durch den untersuchenden Tierarzt grössere Hautpartien lebendigen Leibes abgezogen werden.

In der Schweiz wurden in den letzten Jahren mehrere Fälle von Dermatosparaxie nicht nur bei Hund und Katze, sondern auch bei einem Rind und einem Fohlen bekannt. Das Ziel der vorliegenden Arbeit ist es, das eindrückliche klinische Bild dem praktizierenden Tierarzt anhand von 2 Fällen näher zu bringen.

Fallbeschreibung

Fohlen: Bei einem voll entwickelt geborenen Hannoveraner Hengstfohlen stellte der Besitzer unmittelbar nach der Geburt einen mehrere Zentimeter langen Hautriss an einem Sprunghöcker fest. Bei den ersten Aufstehversuchen des Fohlens traten spontan weitere Platzwunden am anderen Sprunghöcker sowie an anderen Stellen der Gliedmassen auf. Trotz zahlreicher Versuche konnte das Tier nicht aufstehen. In den folgenden Tagen traten weitere Hautrupturen in der Bauchregion auf.

Bei der klinischen Untersuchung zeigte das Fohlen Stehunvermögen infolge Hyperextension aller Gliedmassengelenke bei ungestörtem Allgemeinbefinden. In der Widerristgegend, der Bauchregion und an allen vier Beinen waren Hautrisse und flächenhafte, schmierig-eitrige Wunden festzustellen. Das gesamte Körperintegument fühlte sich pergamentartig an. Es liess sich leicht von der Unterhaut abheben und an jeder beliebigen Stelle zerreißen (Abb. 1). Im Bereich des rechten Kniegelenks wurde ein etwa kopfgrosses Unterhautemphysem festgestellt.

Das Fohlen wurde euthanasiert.

¹ Adresse: Winterthurerstr. 260, 8057 Zürich

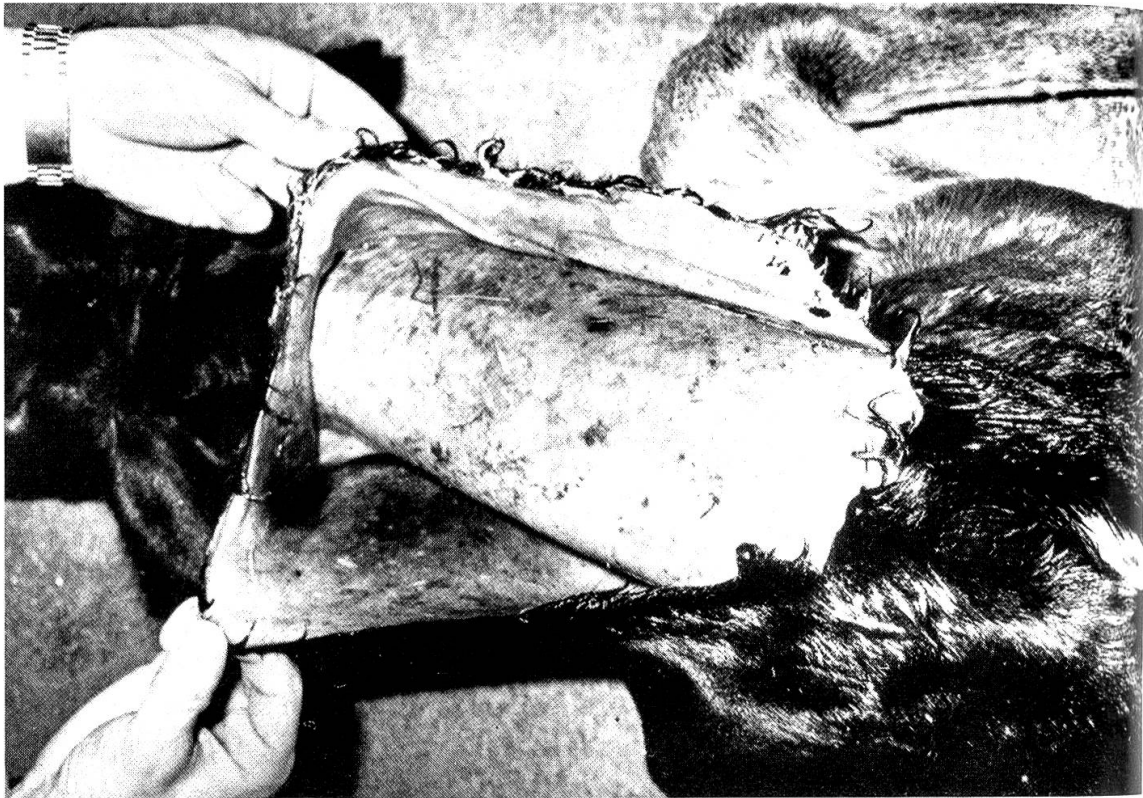



Abb. 1 Dermatosparaxie beim Fohlen: Intra vitam entstandene Spontanruptur der Haut entlang der Mähne mit ausgedehnter Loslösung von der Subkutis.

Rind: Ein 2½ Jahre altes Rind der Rasse Schweizer Braunvieh × Brown Swiss wurde an die Klinik überwiesen, weil es beidseitig am Übergang von der Seitenbrust zum Bauch offenbar spontan entstandene Hautrisse aufwies, welche trotz chirurgischer Versorgung nicht primär abheilten und auch während eines halben Jahres keine Heilung per secundam zeigten.

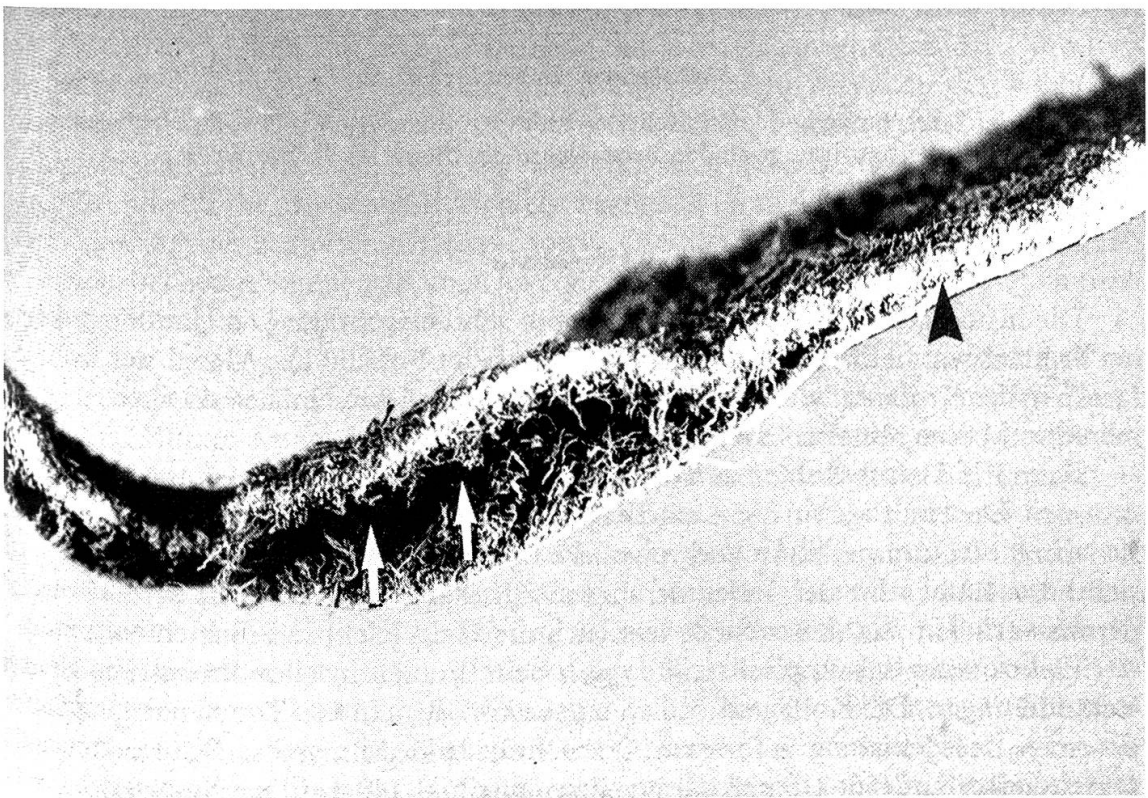
Bei der klinischen Untersuchung präsentierten sich die beiden offenen Hautläsionen als handtellergrosse, nässende, eitrig-stinkende Wundflächen (Abb. 2). An den Wundrändern rollte sich die Haut wulstartig ein. Granulationsgewebe konnte nicht festgestellt werden. Die Wamme war auffallend kräftig ausgebildet und verlief von der Mitte des Unterkiefers bis zwischen die Vorderbeine. Sie enthielt zwei faustgrosse derbe Bindegewebsknoten. Die Nachfrage beim Besitzer ergab, dass die Wamme schon beim 5 Monate alten Kalb übermässig gross war. Die Haut am Hals und über der

Abb. 2 Dermatosparaxie beim adulten Rind: Nicht-heilende Hautwunden (▢), übermässig grosse Wamme (◄), lose Hautfalten und Bindegewebsknoten am Hals, intrakutanes Serom an der Kniefalte (▣).

Abb. 3 Gegerbte Haut des Rindes: Aufspaltung (▢) des Leders entlang des makroskopisch sichtbaren Bandes (◄) von längsverlaufenden kollagenen Fasern.



2



3

Schulterblättern liess sich leicht vom Unterhautgewebe abheben und in Falten legen. Die Falten glätteten sich, sobald die Haut losgelassen wurde. Von der rechten Kniefalte hing eine kopfgrosse, serumgefüllte Hauttasche herab (Abb. 2).

Trotz täglicher Wundtoilette mit einer 3%igen H_2O_2 -Lösung liess sich innerhalb von mehreren Wochen keine Verkleinerung der Wundflächen erreichen. Auch die an verschiedenen Lokalisationen durch Hautbiopsien entstandenen Wunden heilten nicht primär ab. Da keine Aussicht auf Heilung bestand, wurde das Tier geschlachtet.

Methoden

1. Histologische Untersuchung

Hautstücke von Schulter, Flanke und Bauch wurden routinemässig zu histologischen Schnitten verarbeitet. Beim Rind wurden zusätzlich Hautstücke von veränderten Stellen entnommen. Entsprechende Hautproben von einem gesunden Fohlen, resp. Rind gleichen Alters dienten als Kontrollen.

2. Elektronenoptische Untersuchung

Formalinfixierte Gewebsproben wurden in 2.5% Glutaraldehyd und anschliessend in 1% Osmiumsäure fixiert, in Aethanol dehydriert und in Epon eingebettet. Die von diesen Blöcken hergestellten Semidünnschnitte wurden mit Methylenblau gefärbt und die Ultradünnschnitte mit Uranylacetat und Bleizitrat kontrastiert.

3. Biochemische Untersuchung

Hautproben wurden enthaart, von subkutanem Fett befreit, zerkleinert und sequentiell mit 1.0 M NaCl (pH 7.4), 0.5 M Essigsäure und Pepsin extrahiert. Die Kollagentypen wurden mittels SDS-Polyakrylamidgelelektrophorese quantifiziert [20].

4. Verarbeitung der Haut zu Leder

Nach der Schlachtung wurde die Haut des Rindes, wie vorangehend beschrieben, gegerbt [22]. Die Haut eines gleichaltrigen gesunden Braunviehrindes diente als Kontrolle.

Resultate

Die histologischen Veränderungen waren sehr ausgeprägt. Die Haut des erkrankten Fohlens war halb so dick wie diejenige gesunder Fohlen. Die Menge der Kollagenfasern in der Kutis war stark vermindert, die Fasern wiesen einen verkleinerten Durchmesser und eine abnorm lockere Anordnung auf.

Beim Rind beschränkten sich die Alterationen auf die klinisch veränderten Lokalisationen. Die Haut war an diesen Stellen zwei- bis dreimal dicker als normale Kuhhaut. Zwischen Stratum papillare und reticulare erstreckte sich ein bereits makroskopisch sichtbares Band schmäler, locker arrangierter Kollagenfasern, welche parallel zur Epidermis verliefen. An dieser Stelle liess sich die Haut leicht in 2 Schichten trennen.

Elektronenmikroskopisch zeigten sich beim Fohlen in allen Proben die gleichen Veränderungen. Die Kollagenfibrillen wiesen vor allem in den Zonen nahe der Subkutis einen unregelmässig geformten Querschnitt und sehr grosse Schwankungen im Durchmesser auf (50–210 nm; Kontrollen: maximal 140 nm Durchmesser).

Beim Rind liessen sich neben Zonen mit Kollagenfasern aus normalen Fibrillen auch solche mit veränderten Fibrillen nachweisen: Vergrösserter Durchmesser, unförmige Querschnitte, lockere und unregelmässige Anordnung. Das makroskopisch sich abzeichnende Band zwischen Stratum papillare und reticulare bestand aus normalen Fibrillen, welche sehr feine, locker angeordnete, kollagene Fasern bildeten.

Bei der biochemischen Untersuchung der Haut von erkrankten Tieren ergaben sich keine Unterschiede im Vergleich zu gesunden Kontrolltieren. Die Resultate schliessen einen Prokollagenpeptidase-Mangel und einen Fehler in der Vernetzung der Kollagenmoleküle aus.

Bei der Gerbung der Haut hoben sich im Bereich der klinisch veränderten Bezirke die oberflächlichen Schichten spontan von den tieferen ab (Abb. 3). Die Spaltenbildung lag im Bereich des Kollagenfaserbandes. Im Vergleich zu normalem Rinderleder wies das Leder eine viel zu grosse Dehnbarkeit auf, besonders ausgeprägt in der Bauchregion.

Diskussion

Defekte in der Kollagenfaserbildung sind beim Haustier unter dem Krankheitsbild «Dermatosparaxie», «Kutane Asthenie», oder «Ehlers-Danlos-Syndrom», in Analogie zu einer gleichartigen Erkrankung beim Menschen, bekannt. Die Krankheit manifestiert sich in aussergewöhnlicher Dehnbarkeit und Verletzlichkeit der Haut und eventuell anderer kollagenhaltiger Organe, wie Sehnen und Gelenksbändern, Auge, respiratorischem, kardiovaskulärem und gastrointestinalem System [9]. Biochemische Studien beim Menschen ergaben Enzymdefizienzen in der Prokollagensynthese, der Umwandlung des Prokollagens zu Kollagen und der intermolekularen Vernetzung zu Kollagenfibrillen als Ursachen der verschiedenen Formen des Ehler-Danlos-Syndroms [5,9]. Die mannigfaltigen Fehlerquellen, die in der Biosynthese des Kollagens möglich sind, dürften die Gründe für die grossen Unterschiede bezüglich Grad und Ausdehnung der Veränderungen, Art der betroffenen Organe sowie Alter der Patienten sein. Die Krankheit tritt sowohl bei neugeborenen als auch juvenilen und adulten Tieren auf. Sie ist klinisch je nach Schweregrad generalisiert oder nur lokal erkennbar.

Beim Pferd sind zwei Fälle von Dermatosparaxie bekannt [13]. Es handelt sich um jüngere Tiere, welche an kleinflächigen, schlecht heilenden und rezidivierenden Hautwunden am Rumpf litten. In der schweren Form, wie im Falle des oben erwähnten Fohlens, ist die Erkrankung beim Pferd noch nie beschrieben worden. Die geringste mechanische Belastung, wie das Festhalten des Kopfes zur Untersuchung der Schleimhäute, hatte Risse und eine flächenhafte Loslösung der Haut von der Subkutis zur Folge. Berichte von ähnlich schweren Fällen bei anderen Tierarten existieren allerdings. So wurde zum Beispiel Kälbern und Lämmern anlässlich der Geburtshilfe die Haut lebendigen Leibes abgezogen [3, 6]. Anderen Berichten zufolge sah sich der Tierarzt einer peinlichen Situation gegenüber, als er bei der Reposition eines luxierten Hüftgelenkes (vermutlich infolge lockerer Gelenkbänder) oder bei der Blutstauung zur intravenösen Injektion die Haut des Patienten wie einen Stiefel von der Gliedmasse zog.

Die Reissfestigkeit der Haut wurde in solchen Fällen mit derjenigen nassen Löschpapiers verglichen [7].

Die Veränderungen beim beschriebenen Rind entsprechen in ihrer Art und Ausdehnung dem klinischen Bild beim schwarzbunten Niederungsvieh [21]. Zusätzlich zu den Befunden von Stöber [21] war an der Schnittfläche der Haut schon makroskopisch ein Kollagenfaserband sichtbar. An dieser Stelle erfolgte die Aufspaltung der Haut und des verarbeiteten Leders.

Weitere Einzelfälle von Dermatosparaxie sehr unterschiedlichen Schweregrades beim Rind sind bekannt bei der Hereford- [17], Charolais- und Simmentalerrasse [11]. Am zahlreichsten jedoch sind die Fälle beim Belgierrind [6]. Es handelt sich um die Nachkommen zweier verwandter Besamungstiere. Anhand dieses Materials liess sich beim Rind ein autosomal rezessiver Erbgang der Dermatosparaxie aufzeigen [7]. Auf dieselbe Weise wird die Krankheit beim Schaf [23] und vermutlich auch beim Pferd [13] vererbt. Beim Hund, der Katze und dem Nerz ist dagegen ein autosomal dominanter Erbgang bekannt [8,18]. Minor [16] konnte bei den bisher bekannten Fällen Unterschiede zwischen der rezessiven und der dominanten Form der Dermatosparaxie feststellen. Bei den Tieren mit der *rezessiven* Form, d. h. beim Rind [1, 12, 23], beim Schaf [3, 19, 23] und bei einer Katze [2] waren typische «Hieroglyphen»-artige Kollagenfibrillen im Elektronenmikroskop sichtbar. Biochemisch lag der Veränderung ein Prokollagenpeptidase-Mangel zugrunde. Dieses Enzym spaltet das Kopfstück des Prokollagenmoleküls bei der Umwandlung zu Kollagen ab. Es handelt sich um den gleichen Enzymdefekt wie er beim Ehlers-Danlos-Syndrom Typ VII des Menschen nachgewiesen wurde. Bei den Tieren mit der *dominanten* Form konnten elektronenoptisch Fibrillen von zu grossem Durchmesser und unregelmässiger Anordnung festgestellt werden. In keinem dieser Fälle war ein biochemischer Defekt nachweisbar [16].

Aufgrund der biochemischen und elektronenoptischen Untersuchungen scheinen die beschriebenen zwei Fälle dem Komplex der dominanten Dermatosparaxie anzugehören. Die Abstammung der Tiere ergab keine Hinweise auf ein gehäuftes familiäres Auftreten der Krankheit. Wir vermuten demnach, dass es sich bei beiden Tieren um eine Mutation handelte, welche zu einem Defekt in der Kollagensynthese führte.

Die Diagnose der Dermatosparaxie wird aufgrund des klinischen Bildes und der Anamnese (spontane Hautwunden, zum Teil ohne Heilungstendenz) gestellt. Sie kann durch histologische, elektronenmikroskopische und biochemische Untersuchungen von Hautbiopsien gesichert werden. Die Prognose ist in schweren Fällen infaust. Auch in leichten Fällen ist sie wegen infizierten, schlecht heilenden Wunden zweifelhaft. Eine kausale Therapie ist nicht möglich.

Die Autoren sind an weiteren Fällen interessiert und wären dankbar, wenn Tiere mit Dermatosparaxie aus der Praxis zur klinischen Untersuchung und zur Sektion (gratis) überwiesen würden. Wir sind überzeugt, dass wir aus dem Studium von solchen Tieren nicht nur wichtige genetische und biochemische Erkenntnisse, sondern auch praktisch bedeutungsvolle Schlussfolgerungen ziehen können. – Wir danken im voraus. (Kontaktperson: R. Stöckli, Institut für Veterinärpathologie der Universität Zürich, Tel. 01/365 12 04).

Zusammenfassung

Erstmals werden Fälle von Dermatosparaxie, einer hereditären Bindegewebsschwäche, bei einem neugeborenen Hannoveraner Fohlen und einem Rind der Rasse Schweizer Braunvieh × Brown Swiss beschrieben. Die Krankheit manifestierte sich beim Fohlen in einer ausgeprägten Verletzlichkeit des anormal dünnen und pergamentartigen Körperinteguments, sowie Stehunvermögen durch Hyperextension der Gliedmassengelenke. Beim Rind waren die klinischen Veränderungen in Form von nicht-heilenden Wunden und losen Hautfalten auf Hals und Bauchregion beschränkt. Aufgrund der elektronenoptischen und biochemischen Untersuchungen müssen die beiden Fälle dem Komplex der dominanten Dermatosparaxie zugeordnet werden.

Resumé

Les auteurs décrivent deux cas de dermatosparaxie observés chez un poulain nouveau-né de race Hannover et chez une génisse de 2½ ans de race grise × Brown-Swiss. Le poulain était incapable de se lever à cause d'une instabilité des articulations qui permettait une hyperextension des membres. Sa peau extrêmement fine et parcheminée était d'une vulnérabilité extrême. Chez la génisse, en revanche, les symptômes se limitaient à des plaies inguérissables et à une distension de la peau dans les régions du fanon et de l'abdomen. Des analyses biochimiques et des examens au microscope électronique permirent de grouper ces deux cas dans le complexe de la dermatosparaxie de génotype dominant.

Riassunto

Per la prima volta vengono descritti casi di dermatosparassia d'un puledro della razza annoverana e d'un bovino della razza bruna svizzera × brown swiss. La malattia nel puledro si è manifestata in una marcata vulnerabilità del tegumento corporeo, anormalmente sottile e dall'aspetto simile alla pergamena, come pure nell'impossibilità di stare in piedi dovuta all'ipertensione di tutti gl'arti. Nel bovino invece, le alterazioni cliniche si sono limitate alla regione del collo e dell'addome, dove sono apparse delle pieghe cutanee sciolte e delle ferite senza nessuna tendenza a cicatrizzare. In base agli esami al microscopio elettronico e biochimici entrambi i casi sono da attribuire al complesso della dermatosparassia dominante.

Summary

Two cases of dermatosparaxis, one neonatal foal and one adult cattle (Schweizer Braunvieh × Brown Swiss) are described. The foal showed a marked fragility and hyperextensibility of a parchment like skin and was unable to stand due to hyperextension of the joints. In the cattle the lesions were localized, showing spontaneously developed non-healing wounds on the side of the abdomen and an enlarged dewlap. On the basis of ultrastructural and biochemical findings the two cases were referred to the complex of dominant dermatosparaxis.

Literaturverzeichnis

- [1] Ansay M., Gillet A. et Hanset R.: La dermatosparaxie héréditaire des bovidés: Biochimie descriptive de la peau. *Ann. Med. Vet.* 112, 449–451 (1968). – [2] Collier L. L., Leathers C. W. and Counts D. F.: A clinical description of Dermatosparaxis in a Himalayan cat. *Feline Practice* 10, 25–36 (1980). – [3] Fjølstad M. and Helle O.: A hereditary dysplasia of collagen tissues in sheep. *J. Pathol.* 112, 183–188 (1974). – [4] Gething M. A.: Suspected Ehlers-Danlos syndrome in the dog. *Vet. Rec.* 89, 638–641 (1971). – [5] Gunson D. A.: Collagen in normal and abnormal tissues. *Equine Vet. J.* 11 (2), 97–101 (1979). – [6] Hanset R. et Ansay M.: Dermatosparaxie (peau déchirée) chez les veaux – un dégât général du tissu conjonctif, de nature héréditaire. *Ann. Med. Vet.* 11, 451–470 (1967). – [7] Hanset R. and Lapierre C. M.: Inheritance of dermatosparaxis in the calf. *J. Hered.* 65, 356–358 (1974). – [8] Hegreberg G. A., Padgett G. A., Gorham J. R. and Henson J. B.: A connective tissue disease of dogs and mink resembling the Ehlers-Danlos syndrome of man. *J. Hered.* 60, 249–254 (1969). – [9] Hegreberg G. A., Padgett G. A. and Henson J. B.: Connective tissue disease of dogs and mink resembling Ehlers-Danlos

syndrome in man. *Arch. Pathol.* 90, 159–168 (1970). – [10] *Hegreberg G. A.*: Ehlers-Danlos syndrome in dogs and mink, canine cutaneous asthenia. *Am. J. Pathol.* 79, 383–386 (1975). – [11] *Jayasekara M. U., Leipold H. W. and Phillips R.*: Ehlers-Danlos syndrome in cattle. *Z. Tierzüchtg. Züchtgsbiol.* 96, 100–107 (1979). – [12] *Lenaers A., Ansay M., Nusgens B. V. and Lapiere C. M.*: Collagen made of extended α -chains, procollagen in genetically defective dermatosparaxic calves. *Eur. J. Biochem.* 23, 533–543 (1971). – [13] *Lerner D. J. and McCracken M. D.*: Hyperelastosis cutis in 2 horses. *J. Equine Med. Surgery* 2, 350–352 (1978). – [14] *Leipold H. W., Huston K. and Dennis S. M.*: Bovine congenital defects. *Adv. Vet. Sci. Comp. Med.* 27, 197–271 (1983). – [15] *Minor R. R.*: Collagen metabolism: A comparison of diseases of collagen and diseases affecting collagen. *Am. J. Pathol.* 98, 226–280 (1980). – [16] *Minor R. R.*: Animal models of heritable diseases of skin. In: *Biochemistry and Physiology of the Skin*. L. A. Goldsmith, Oxford University Press (1983). – [17] *O'Hara P. J., Read W. K., Romane W. M. and Bridges C. H.*: A collagenous tissue dysplasia of calves. *Lab. Invest.* 23, 307–314 (1970). – [18] *Patterson D. F. and Minor R. R.*: Hereditary fragility and hyperextensibility of the skin of cats. *Lab. Invest.* 37, 170–179 (1977). – [19] *Ramshaw J. A. M., Peters D. E., Jones L. N., Badman R. T. and Brodsky B. B.*: Ovine dermatosparaxis. *Aust. Vet. J.* 60, 149–151 (1983). – [20] *Steinmann B. U. and Reddi A. H.*: Changes in synthesis of types-I and -III collagen during matrix-induced endochondral bone differentiation in rat. *Biochem. J.* 186, 919–924 (1980). – [21] *Stöber M., Trautwein G., Scholz H. und Münzenmayer W.*: Übermäßige Dehnbarkeit und Verletzlichkeit der Haut beim schwarzbunten Niederungsrind (Bindegewebsschwäche, Dermatosparaxie). *Der praktische Tierarzt*, 63, 139–146 (1982). – [22] *Von Rotz A.*: Morphologie von Oberflächenschäden bei Rinderleder. Dissertation Zürich (1982). – [23] *Wick G., Olsen B. R. and Timpl R.*: Immunohistologic analysis of fetal and dermatosparaxic calf and sheep skin with antisera to procollagen and collagen type I. *Lab. Invest.* 39, 151–156 (1978).

Manuskripteingang: 20. März 1984

BUCHBESPRECHUNG

Schafe halten. Von *Hugo Rieder*. 1. Auflage, Verlag Eugen Ulmer, Stuttgart, 1984. 195 Seiten, 32 Farb- und 95 Schwarzweissfotos, 40 Zeichnungen, Kst DM 32.—.

Neben Ziegen und Zwergziegen nimmt das Schaf in den letzten Jahren zunehmend eine wichtigere Stellung ein. Die Idee der Hobby-Schafhaltung kann dabei der reinen Freude an dieser Tierart entspringen oder zusätzlich getragen werden durch den Nutzen aus der Selbstversorgung an Wolle, Fellen, Milch und Fleisch. Oft ist auch eine einfache Nutzung kleiner Grünflächen, im Sinne der Landschaftspflege, Anlass zur Schafhaltung. Sei dem wie ihm wolle, für jeden, der sich als Neuling zur Schafhaltung entscheidet, ist dieses Buch die ideale Einstiegsliteratur. In leicht verständlicher und lesbarer Art werden dem Leser sämtliche Probleme aufgezeigt. Als erstes werden Vorüberlegungen zur Schafhaltung angestellt. In den nächsten Kapiteln werden das artspezifische Verhalten und die Schafrassen behandelt. Die Auswahl der Tiere, ihre Fortpflanzung und Aufzucht, sowie eine etwas grobe Übersicht über wichtige Schafkrankheiten, bilden weitere Themenkreise. Der Fütterung, der Futterkonservierung und dem Stallbau sind die folgenden Einzelkapitel gewidmet. Zum Abschluss werden die Produkte vom Schaf beschrieben und in einer Art Anhang berichtet der Autor in Tagebuchform über den Jahresablauf in seinem Schafbetrieb. Ausnahmslos lassen sich die beschriebenen deutschen Verhältnisse auf unsere schweizerische Schafhaltung übertragen. Das Zielpublikum sind die Laien. Die Erfahrungen des Autors machen das Werk aber auch für Nichtanfänger lesenswert.

P. H. Boss, Frutigen