Zeitschrift: Schweizer Archiv für Tierheilkunde SAT : die Fachzeitschrift für Tierärztinnen und Tierärzte = Archives Suisses de Médecine Vétérinaire ASMV : la revue professionnelle des vétérinaires

Herausgeber: Gesellschaft Schweizer Tierärztinnen und Tierärzte

Band: 124 (1982)

Artikel: Anatomia patologica dell'infezione da Hepatozoon canis

Autor: Pau, Salvatore / Leoni, Antonio / Arru, Efisio

DOI: https://doi.org/10.5169/seals-589607

Nutzungsbedingungen

Die ETH-Bibliothek ist die Anbieterin der digitalisierten Zeitschriften auf E-Periodica. Sie besitzt keine Urheberrechte an den Zeitschriften und ist nicht verantwortlich für deren Inhalte. Die Rechte liegen in der Regel bei den Herausgebern beziehungsweise den externen Rechteinhabern. Das Veröffentlichen von Bildern in Print- und Online-Publikationen sowie auf Social Media-Kanälen oder Webseiten ist nur mit vorheriger Genehmigung der Rechteinhaber erlaubt. Mehr erfahren

Conditions d'utilisation

L'ETH Library est le fournisseur des revues numérisées. Elle ne détient aucun droit d'auteur sur les revues et n'est pas responsable de leur contenu. En règle générale, les droits sont détenus par les éditeurs ou les détenteurs de droits externes. La reproduction d'images dans des publications imprimées ou en ligne ainsi que sur des canaux de médias sociaux ou des sites web n'est autorisée qu'avec l'accord préalable des détenteurs des droits. En savoir plus

Terms of use

The ETH Library is the provider of the digitised journals. It does not own any copyrights to the journals and is not responsible for their content. The rights usually lie with the publishers or the external rights holders. Publishing images in print and online publications, as well as on social media channels or websites, is only permitted with the prior consent of the rights holders. Find out more

Download PDF: 07.01.2026

ETH-Bibliothek Zürich, E-Periodica, https://www.e-periodica.ch

Schweiz. Arch. Tierheilk. *124*, 517–527, 1982

Università degli Studi di Sassari
Istituto di Ispezione degli alimenti di origine animale
Cattedra di Malattie parassitarie
(Direttore: Prof. E. Arru)
Università degli Studi di Torino
Istituto di Patologia generale, Anatomia patologica e Patologia aviare
(Direttore: Prof. F. Guarda)

Anatomia patologica dell'infezione da Hepatozoon canis[1])

Salvatore Pau, Antonio Leoni, Efisio Arru, Federico Valenza e Franco Guarda[2]

Introduzione

Hepatozoon canis (*James* 1905) è un protozoo che parassita elettivamente i globuli bianchi del cane, (*Patton* 1906–1908; *Klopfer e coll.,* 1973) volpe (*Maede* e *Ohsugi* 1982), sciacallo (*Nuttall* 1910; *Patton* 1910; *Yakimoff* e *Kohl-Yakimoff* 1911), coyote (*Davis e coll.,* 1978), iena (*Leger A.* 1912a), ed altri animali selvatici (*Brocklesby* e *Vidler* 1963; *Keymer* 1964; *Geisel e coll.,* 1979).

Nel cane le segnalazioni più significative sono quelle di *Bentley* (1905), *Lebœuf* e *Ringenbac* (1910), *Basile* (1911), *Leger A.* (1912b), *Leger M.* (1912), *Sergent e coll.,* (1912), *Yakimoff* e *Schokhor* (1917), *Romagnoli* (1959), *Farkas* (1980), *Arru e coll.,* (1982), *Vercruysse* e *Parent* (1982).

Per dettagli riguardanti il ciclo del protozoo si rimanda a precedenti lavori (*Wenyon* 1911; *Christophers* 1912).

Dalla bibliografia in nostro possesso *H. canis* è sicuramente di origine tropicale e solo sporadicamente è stato segnalato nel bacino del Mediterraneo.

L'ospite vettore è la zecca *Rhipicephalus sanguineus* (fig. 1) nella quale si completa il ciclo sessuato (*Christophers* 1912), mentre il ciclo asessuato si compie nelle cellule Reticolo-Istiocitarie dei mammiferi colpiti.

Osservazioni personali

Sono stati diagnosticati in vita 34 casi di *H. canis* mediante striscio di sangue colorato con May-Grünwald-Giemsa che ha permesso di evidenziare la presenza dei gamonti nel contesto dei globuli bianchi (fig. 3 e 3A), soggetti di varia età, sesso e razza erano in prevalenza cani da caccia e da pastore.

Alcuni animali, tuttora in vita, sottoposti a successivi controlli ogni 6 mesi, si presentavano in buone condizioni di salute, ma sempre positivi alla ricerca dei gamonti nel sangue.

---

[1] Lavoro eseguito nell'ambito dell'unità di ricerca del gruppo Scienze Veterinarie del C.N.R.
[2] Indirizzo: Prof. Franco Guarda, Via Nizza 52, I-10126 Torino (Italia)

Altri, clinicamente ammalati, presentavano una sintomatologia caratterizzata da depressione del sensorio, dimagramento, anemia, subittero-ittero, ipertermia febbrile variabile (da 39,5 a 41 °C) alternata a defervescenza ed ipotermia, arti edematosi piuttosto dolenti e deambulazione difficoltosa conseguente alle lesioni articolari.

In tempo successivo gli animali presentavano anoressia, linfo-adenomegalia a carico dei linfonodi esplorabili e splenomegalia evidente alla palpazione.

Il decorso della malattia era di durata variabile ed aveva generalmente come esito la morte.

Reperti anatomo-patologici

È stato possibile eseguire la necroscopia su 18 soggetti con hepatozoonosi venuti a morte spontaneamente.

È stata sempre osservata una linfo-adenite iperplastica, talvolta emorragica, con interessamento della corticale e della midollare.

Il tumore di milza era sempre presente e nel 50% circa dei casi il volume dell'organo era aumentato di varie volte (fig. 5); alla sezione si evidenziava una iperplasia della polpa rossa.

Il fegato, spesso ipertrofico, presentava epatosi più o meno grave diffusa omogeneamente a tutto l'organo.

A carico del rene si rilevava spesso nefrosi complicata a volte da aree necrotiche di tipo infartiforme (fig. 4).

Nel polmone, quando interessato, si riscontrava edema e polmonite interstiziale.

A carico degli arti si osservava poliartrite bilaterale e simetrica che nei casi più gravi era di tipo emorragico purulento (fig. 2).

Negli altri organi non è mai stato osservata niente di macroscopicamente evidenziabile.

Reperti isto-patologici

Al momento della necroscopia sono state approntate impronte spleniche e linfonodali e strisci dell'essudato articolare che, colorati con May-Grünwald-Giemsa, hanno permesso di evidenziare sempre numerosi schizonti e gamonti all'interno dei leucociti e talvolta liberi (fig. 3 e 3a); gli schizonti erano poco colorabili probabilmente a causa della loro capsula che impedisce la penetrazione del colorante. Erano inoltre visibili all'osservazione mediante immersione (1000 ×) merozoiti liberi o fagocitati.

Fig. 1 Rhipicephalus sanguineus
Fig. 2 Articolazione con essudato emorragico purulento.
Fig. 3 e 3A Striscio di sangue con numerosi gamonti nei leucociti. (May-Grünwald-Giemsa, piccolo e forte ingrand.)
Fig. 4 Rene con lesioni necrotico-infartiformi.
Fig. 5 Splenomegalia accentuata.

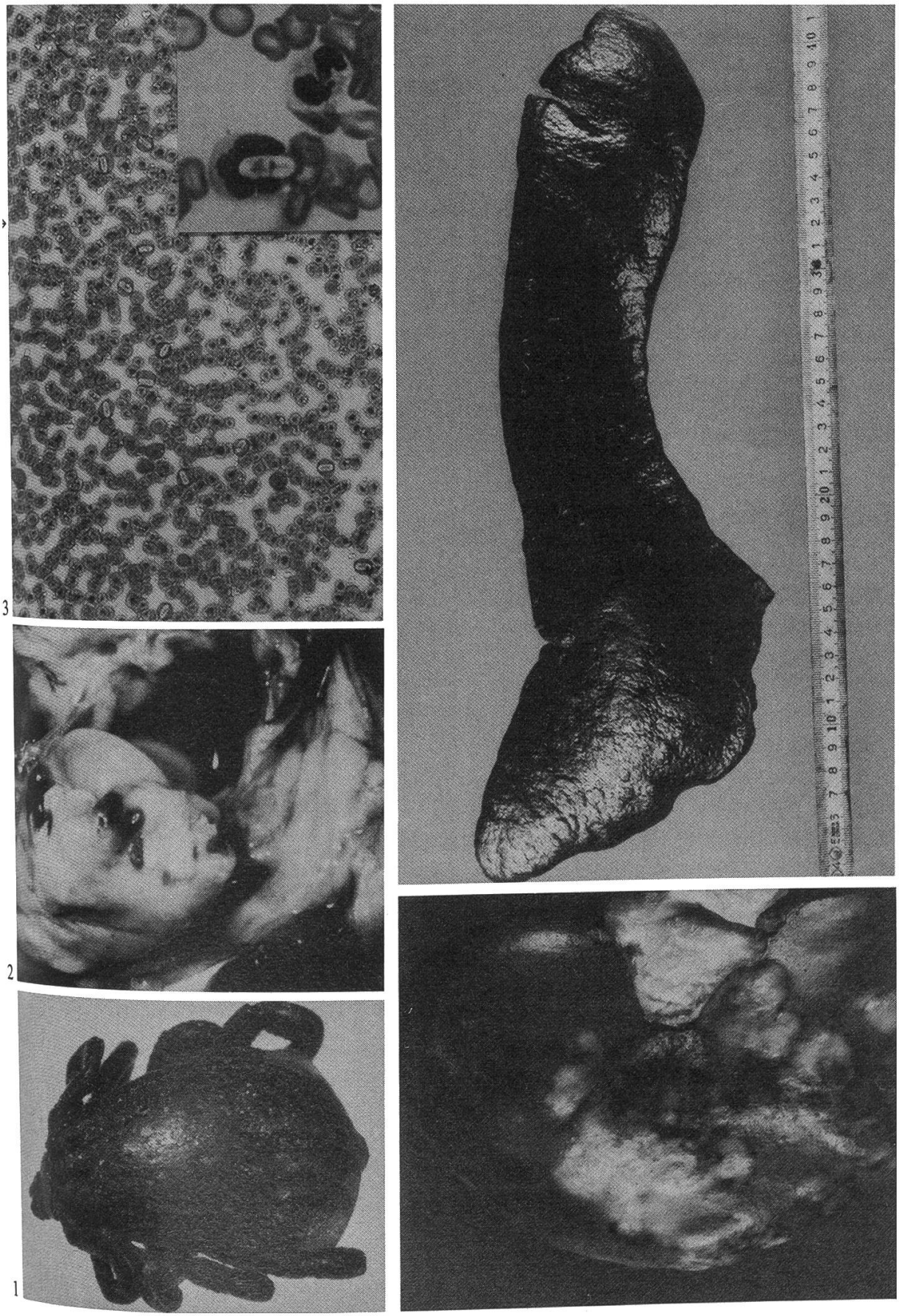

1

2

3

Successivamente esami isto-patologici effettuati sugli organi fissati in formalina al 10% ed inclusi in paraffina hanno consentito di rilevare lesioni che, pur tenendo conto dei diversi momenti evolutivi, erano per lo più fra loro sovrapponibili, e cioè:

Linfonodi: nei casi di infezione più acuta è chiaramente apprezzabile l'iperplasia linfoide degli elementi T e B associata a fenomeni iperemico-emorragici e a edema dei seni (fig. 8 e 8A).

Nei casi ad evoluzione cronica generalmente sono evidenziabili ampie aree necrotiche con frammenti cellulari inglobati in elementi del sistema reticolo-istiocitario attivati.

Sono presenti numerosi schizonti a diverso momento di maturazione, per la maggior parte delimitati da una capsula mentre altri recenti sono contenuti in cellule istiocitarie. A volte merozoiti liberi infiltrano il tessuto circostante. In molti leucociti si osservano gamonti anch'essi in vario momento di maturazione.

Tonsille: con rarefazione del tessuto linfoide maturo e formazione di piccole aree necrotiche nel cui contesto sono numerosi gli istiociti fagocitanti. Presenza di rari schizonti.

Milza: l'esame dei preparati colorati con E.E., evidenzia una forte congestione associata ad emorragie che confermano la imponente splenomegalia già apprezzabile alla palpazione clinica. La polpa bianca appare lievemente rarefatta, con cellule in regressione per fenomeni di picnosi, carioressi e cariolisi e mostra inoltre focolai di necrosi disseminati con attivazione delle cellule littorali (fig. 9A).

Numerosi sono gli schizonti e gamonti.

Midollo Osseo: con emorragie diffuse, associate a vaste aree necrotiche che ne scompaginano completamente la normale architettura (fig. 6, 6A e 7). Le cellule staminali sono in preda a gravissimi fenomeni regressivi, con marcata attivazione di cellule istiocitarie. Numerosi schizonti e gamonti sono distribuiti senza una collocazione topografica preferenziale. La parete dei vasi presenta fenomeni proliferativi associati a flogosi non purulenta.

Fegato: con imponente edema tra le filiere epatiche. Nei casi ad evoluzione più acuta si osservano accentuati fenomeni iperemico-emorragici. Vi è presenza di numerosi elementi mononucleati, prevalentemente plasmacellule, che infiltrano il parenchima (fig. 11). Molti epatociti sono in preda a fenomeni regressivi ad esito necrotico che ne alterano la normale struttura (fig. 10).

Fig. 6 e 6A Midollo osseo con fenomeni emorragici e necrotici. Proliferazione a carico di una arteriola. (E.E. medio e forte ingrand.)

Fig. 7 Midollo osseo, quadro di insieme delle alterazioni precedentemente descritte. (E.E. piccolo ingrand.)

Fig. 8 e 8A Linfonodo epatico con edema dei seni, iperplasia linfoide. (E.E. piccolo e medio ingrand.)

Fig. 9 Striscio di liquido sinoviale con numerosi gamonti e schizonti a diversi momenti evolutivi frammisti a cellule infiammatorie. (May-Grünwald-Giemsa, medio ingrand.)

Fig. 9A Striscio di milza con attivazione delle cellule littorali in prossimità di un parassita. (May-Grünwald-Giemsa, forte ingrand.)

8

8A

9A

9

6

←6A

7

Le aree necrotiche hanno una distribuzione a focolai e sono caratterizzate da marcata attivazione di cellule istiocitarie in accentuata fagocitosi. Nei focolai ad evoluzione più protratta sono visibili abbozzi riparativi rappresentati da iniziale produzione di fibroblasti. Si osservano inoltre megacariociti quale espressione di una attività eritropoietica extramidollare. Nel contesto del parenchima si rinvengono quà e là schizonti a diverso momento evolutivo (fig. 11).

Polmoni: con edema associato ad iperemia. Numerosi linfociti e plasmacellule infiltrano l'interstizio e si addensano in aree necrotiche che, per la conseguente attivazione delle cellule settali, assumono la morfologia di piccoli granulomi disseminati; questi, per la successiva risposta fibroblastica, presentano un aspetto vorticoso. Anche nel polmone gli schizonti e in alcuni campi i merozoiti liberati dalla capsula infiltrano il tessuto adiacente (fig. 12). Alcuni macrofagi contengono emosiderina.

Rene: l'epitelio tubulare presenta aree di omogeneizzazione parzialmente sfocianti in processi degenerativo-necrotizzanti. Alcuni glomeruli sono piuttosto omogenei e la regione del mesangio è infiltrata nell'interstizio da elementi mononucleati costituiti per la gran parte da plasmacellule frammiste a cellule istiocitarie attivate. Nel complesso quì gli schizonti sono in numero piuttosto scarso e sempre in vicinanza delle lesioni più significative (fig. 13).

Per quanto riguarda il caso documentato nella fig. no 4, le lesioni istologiche sono quelle tipiche da Hepatozoon, ma complicate da gravissima flogosi necrotica e riparativa sicuramente di origine secondaria ma di incerta interpretazione patogenetica.

Surrene: si osservano soltanto alcuni schizonti attorniati da rare plasmacellule che formano piccoli focolai flogistici non purulenti con iniziali fatti di necrobiosi (fig. 15).

S. N. C.: sporadicamente è rilevabile una lievissima leptomeningite non purulenta caratterizzata da manicotti perivascolari formati in prevalenza da plasmacellule. Non sono evidenziabili schizonti.

Cuore: si reperta un lieve infiltrato mononucleare senza il riscontro di schizonti.

Articolazioni: le lesioni sono di diversa intensità. Nei casi più gravi la flogosi è rappresentata da infiltrato mononucleare nelle porzioni più superficiali. Man mano che si procede verso la cavità articolare sono invece numerosissimi i neutrofili in eterolisi che formano vaste aree emorragico-necrotiche nel cui contesto si riscontrano anche plasmacellule e istiociti in attività fagocitaria (fig. 14). Schizonti e gamonti a diverso momento evolutivo sono ovunque disseminati in gran numero (fig. 9). Il tessuto adiposo periarticolare e il tessuto muscolare sono modicamente infiltrati da cellule mononucleate.

Fig. 10 Ampi fenomeni regressivi che alterano la struttura del fegato. (E. E. piccolo ingrand.)
Fig. 11 Grave infiltrazione flogistica nel tessuto epatico. (E. E. piccolo ingrand.)
Fig. 12 Accentuata flogosi delle pareti alveolari polmonari. (E. E. forte ingrand.)
Fig. 13 Flogosi interstiziale nel rene. (E. E. forte ingrand.)

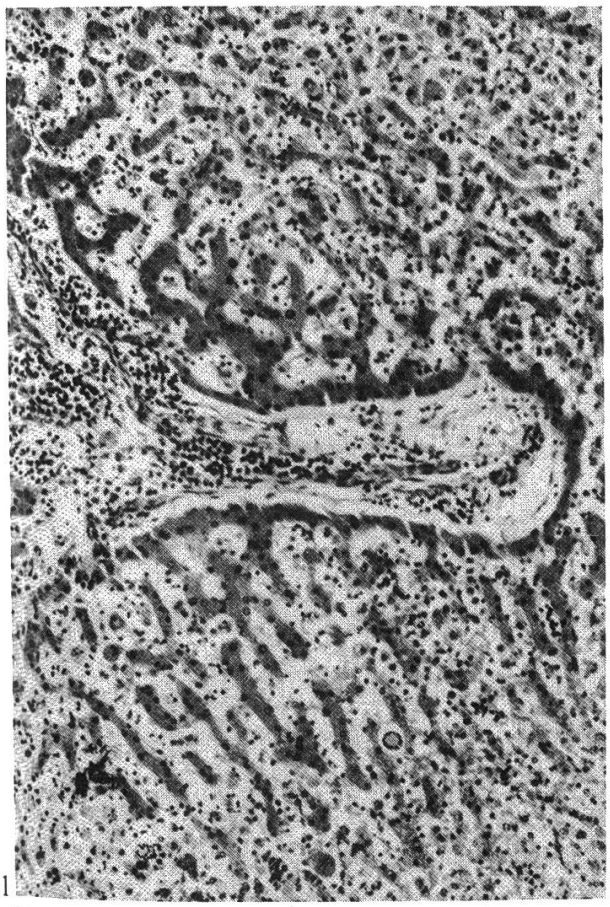

11

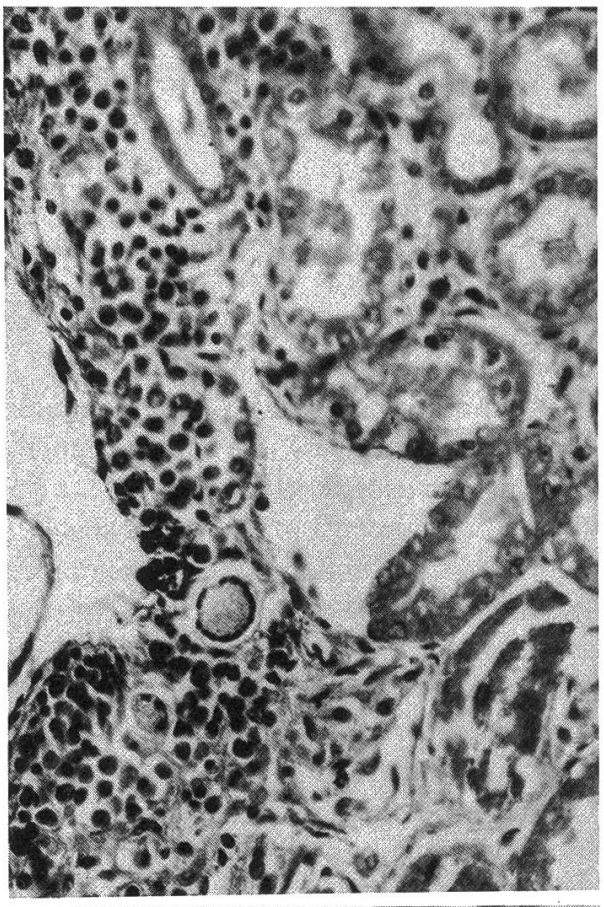

13

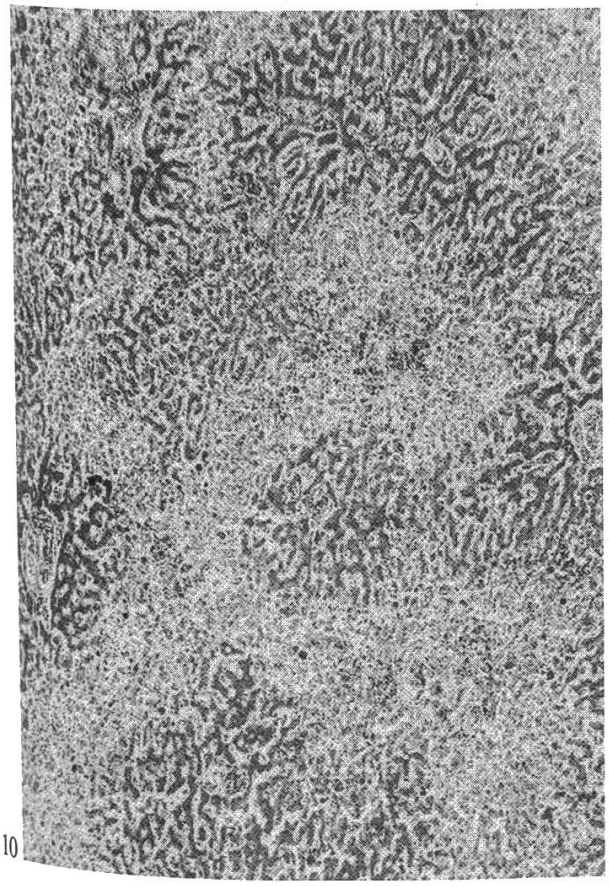

10

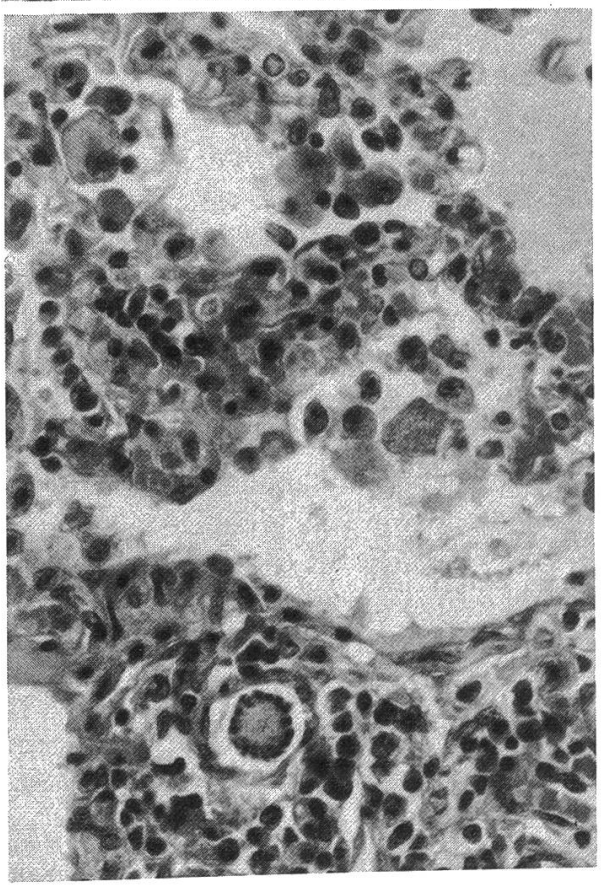

12

Conclusioni

Il diverso stadio evolutivo delle lesioni riscontrate nei vari organi consente prima di tutto di meglio definire le varie fasi del quadro clinico dell'hepatozoonosi rispetto a quanto riportato nella precedente nota (*Arru e coll.,* 1982) e nel contempo di giustificarne l'alto indice di mortalità.

Tenuto conto della diversità delle manifestazioni cliniche rilevate nei soggetti riscontrati portatori di *Hepatozoon canis,* anche sulla base dei numerosi casi osservati durante il 1982, possiamo dire che la malattia assume prevalentemente tre forme: subclinica o latente, acuta e cronica.

La prima è riferibile a quegli animali che pur risultando periodicamente positivi per *Hepatozoon canis* alle indagini ematologiche non presentano alcuna manifestazione clinica (portatori sani?).

La seconda è proprio di quei soggetti in cui la malattia si manifesta improvvisamente, ha un decorso relativamente breve (7–10 gg) ma accompagnato da imponente sintomatologia ed esito costantemente mortale.

La terza, infine, è caratterizzata da un decorso protratto nel tempo (anche vari mesi) e da manifestazioni sempre più gravi, ancorché alternate a brevi periodi di apparente ripresa, che culminano nella maggior parte dei casi e nonostante la terapia con la morte dell'animale.

In Sardegna la malattia, diversamente da quanto si osserva nei paesi tropicali ed anche nel bacino del Mediterraneo dove è stat segnalata, oltre a decorrere in forma endemica e non sporadica, risulta mortale nella maggior parte degli animali colpiti. Ciò sembra spiegabile col fatto che il parassita, solo di recente introdotto nell'isola, colpisca ospiti sprovvisti di difese immunitarie specifiche nei suoi confronti. Si tratta d'altra parte, di una ipotesi che trova valida conferma nei rilievi istologici da cui risulta evidente l'assenza di una reazione eosinofilica e il costante riscontro di numerosi plasmacellule che, associate ai linfociti, sono indice di una attiva stimolazione del sistema immuno-competente.

Per quanto riguarda le altre manifestazioni cliniche più frequenti e significative è da presumere che l'anemia sia imputabile alle lesioni a carico degli organi emato-poietici più che alla distruzione dei globuli rossi, essendosi costantemente osservata l'assenza di elementi immaturi nel sangue circolante e presenza di megacariociti nel fegato. L'ittero è invece facilmente rapportabile alle lesioni epatiche. L'edema degli arti, infine è probabilmente dovuto alle estese alterazioni del circolo linfatico, particolarmente gravi e carico dei linfonodi e della milza.

La presenza di lesioni così imponenti, in molti casi praticamente irreversibili, a carico dei diversi organi, giustifica ampiamente l'exitus nell'Hepatozoonosi acuta o cronica del cane, malgrado la rapidità degli interventi terapeutici.

Fig. 14 Capsula articolare con fenomeni necrotici ed infiltrativi. (E. E. medio ingrand.)
Fig. 15 Flogosi a carico del surrene. (E. E. medio ingrand.)

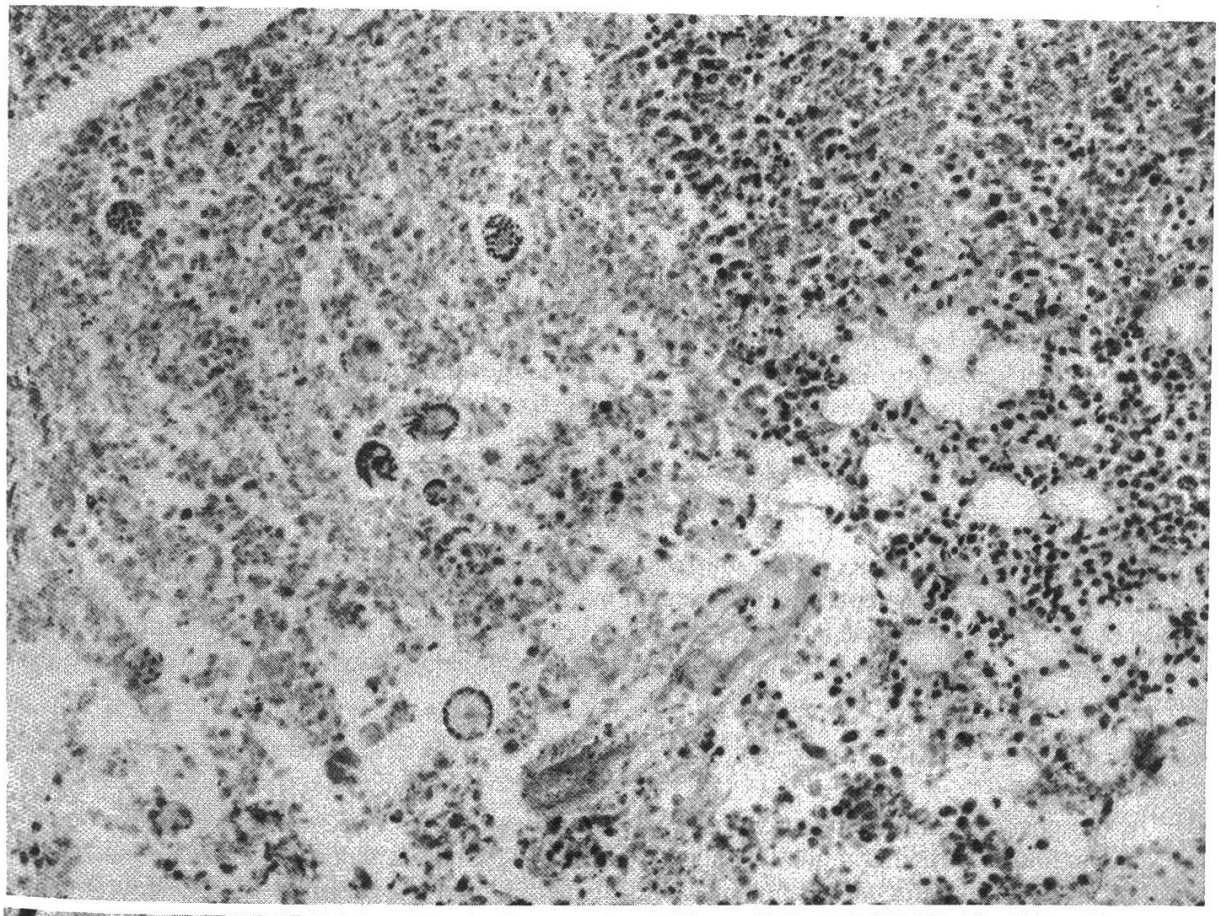

14

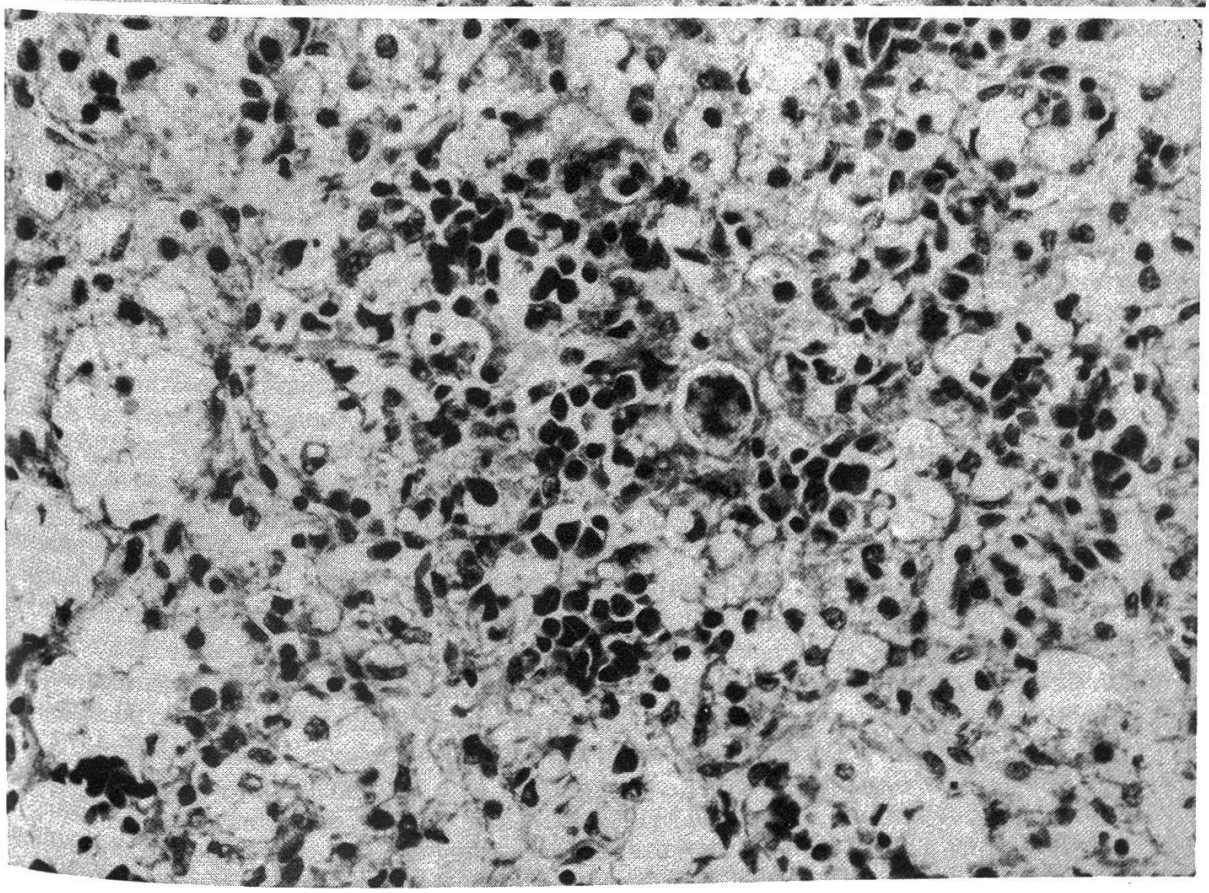

15

Riassunto

Esaminando numerosi cani morti per infezione da Hepatozoon canis gli AA hanno riscontrato lesioni anatomo-patologiche particolarmente accentuate a carico dei linfonodi, milza, fegato, midollo osseo, articolazioni, ecc. che giustificano l'imponenza del quadro clinico e l'evoluzione generalmente mortale che la malattia ha nella forma acuta e cronica.

Zusammenfassung

Bei der postmortalen Untersuchung zahlreicher Hunde mit Infektion durch Hepatozoon canis fanden die Autoren besonders markante Veränderungen in den Lymphknoten, der Milz und der Leber, im Knochenmark und in den Gelenken. Sie rechtfertigen das eindrückliche klinische Bild und den im allgemeinen letalen Verlauf, welchen die Krankheit in ihrer akuten sowohl wie in der chronischen Form nimmt.

Résumé

A l'autopsie de nombreux chiens souffrant d'une infection due à Hepatozoon canis, les auteurs ont découvert des changements particulièrement marqués au niveau des ganglions lymphatiques, de la rate et du foie, ainsi que de la mœlle ossense et des articulations. Ils expliquent l'image clinique impressionnante et le déroulement en génétal létal de cette maladie aussi bien dans sa forme aigue que chronique.

Summary

In the post-mortem examinations of a large number of dogs infected with hepatozoon canis the authors found particularly marked changes in the lymph-nodes, spleen, liver, bone-marrow and joints. These account for the impressive clinical picture and the normally lethal course of the disease, both in its acute and its chronic form.

Bibliografia

Arru E., Pau S. e Leoni A.: Segnalazione di Hepatozoon canis in Sardegna. Riv. di Parassitologia. In corso di stampa (1982). – *Basile C.:* L'Haemogregarina canis in Italia. Rend. R. Acad. Lincei *20,* 730 (1911). – *Bentley C.A.:* Preliminary note upon a leucocytozoon of the dog. Brit. Med. J. *1,* 988 (1905). – *Brocklesby D.W. e Vidler B.O.:* Some new host records for Hepatozoon species in Kenya. Vet. Rec. *75,* 1265 (1963). – *Christophers S.R.:* The development of Leucocytozoon canis in the tick with a reference to the development of piroplasma. Parasitology *5,* 37 (1912). – *Davis D.S., Robinson R.M. e Graig T.M.:* Naturally occurring hepatozoonosis in a coyote. J. Wildlife Dis. *14,* 244 (1978). – *Farkas A.:* Hepatozoon canis infection in a dog. Satellite Symposium on Diseases of Small Animals, Tel Aviv, 20–23, 245 (1980). – *Von Geisel O., Krampitz H.E. e Pospischil A.:* Zur Pathomorphologie einer Hepatozoon-Infektion bei Musteliden. Berl. Münch. Tierärztl. Wschr. *92,* 421 (1979). – *James S.P.:* On a parasite found in the white blood-corpuscles of dogs. Sc. Mem. Off. Med. & San. Dep. Gov. India *14* (1905). – *Keymer I.F.:* Hepatozoon species in wild African mammals. Vet. Rec. *76,* 641 (1964). – *Klopfer U., Nobel T.A. e Neumann F.:* Hepatozoon-like parasite (schizonts) in the myocardium of the domestic cat. Vet. Path. *10,* 185 (1973). – *Lebœuf A. e Ringenbac J.:* Sur quelques hématozoaires du Congo (Trypanosomes, microfilaries, leucocytozoaire). Ann. Inst. Pasteur *24,* 952 (1910). – *Léger A.:* Leucocytozoaire de l'Hyène tachetée du Haut-Sénégal et Niger. C. R. Soc. Biol. *72,* 1060 (1912-a). – *Léger A.:* Présence de deux leucocytozoaires morphologiquement distincts dans le sang du chien, a Bamako (Haut-Sénégal et Niger). C. R. Soc. Biol. *73,* 376 (1912-b). – *Leger M.:* Présence de Haemogregarina canis en Corse. C. R. Soc. Biol. *73,* 617 (1912). – *Maede Y. e Ohsugi T.:* Hepatozoon infection in a wild fox (Vulpes vulpes schrencki Kishida) in Japan. Jap. J. Vet. Sci. *44,* 137 (1982). – *Nuttal G.H.F.:* On haematozoa occurring in wild animals in Africa 1°-Piroplasma rossi n. sp. and Haemogregarina canis adusti n. sp. found in the jackal. Parasitology *3,* 108 (1910). – *Patton W.S.* (1906), citato da *Klopfer U. e coll.* 1973. –

Patton W.S. (1908), citato da *Klopfer U. e coll.* 1973. – *Patton W.S.:* Preliminary report on a new piroplasm («Piroplasma gibsoni» sp. nov.) found in the blood of the hounds of the Madras hunt and subsequently discovered in the blood of the jackal «Canis aureus». Bull. Soc. Path. Exot. *3,* 274 (1910). – *Romagnoli A.:* Presenza di Hepatozoon canis (James, 1905) in Sicilia. Zooprofilassi *14,* 915 (1959). – *Sergent Edm., Sergent Et. e Senevet G.:* Présence d'Haemogregarina canis en Algérie. Bull. Soc. Path. Exot. *5,* 16 (1912). – *Vercruysse J. e Parent R.:* Note sur deux cas d'Hépatozoonose canine a Dakar. Rev. Méd. Vét. *133,* 183 (1982). – *Wenyon C.M.:* Oriental sore in Bagdad, together with observations on a Gregarine in Stegomyia fasciata, the Haemogregarine of dogs and the flagellates of House flies. Parasitology *4,* 324 (1911). – *Yakimoff W.L. e Kohl-Yakimoff N.:* Sur un leucocytozoaire du chacal (canis adustis). Arch. Inst. Pasteur, Tunis *4,* 193 (1911). – *Yakimoff W.L. e Schokhor N.J.:* Leucocytogrégarine des chiens au Turkestan russe. Bull. Soc. Path. Exot. *10,* 281 (1917).

Registrazione del manoscritto: 27 luglio 1982

BUCHBESPRECHUNG

Praxis der Kleintierchirurgie. Von *M.J. Bojrab,* 1981, XVI, 644 Seiten, 834 Abbildungen, Format 17 × 24 cm, Alkorphan gebunden. Ferdinand Enke Verlag, Stuttgart 1981, Preis DM 225.—.

Die chirurgische Behandlung von Kleintieren hat im letzten Jahrzehnt grosse Fortschritte gemacht. Mit dieser raschen Entwicklung konnten Fachbücher kaum Schritt halten. So sind in der deutschen Sprache vorhandene Bücher entweder veraltet oder neuere auf einem kaum brauchbaren Niveau. Das vorliegende Werk, das im Jahre 1975 im Verlag Lea & Febiger erschienen ist, ist eine Übersetzung aus dem Amerikanischen. Der Herausgeber, M.J. Bojrab, wählte seine Mitarbeiter aus dem «College of Veterinary Surgeons», an Zahl nicht weniger als 93, die mehr oder weniger ihre Spezialgebiete beschreiben. Bei dieser Anzahl von Autoren ist eine Einheit kaum zu erwarten.

Das Buch besteht aus zwei Teilen: *Teil I* – Weichteilgewebe (7 Abschnitte und 36 Kapitel); *Teil II* – Knochen und Gelenke (3 Abschnitte und 10 Kapitel). Das Gewicht des Textes ist nicht nach chirurgischen Schwerpunkten, sondern nach den Gesichtspunkten des einzelnen Verfassers ausgefallen. So wird zum Beispiel die Pektinektomie (ein einfacher und kleiner Eingriff) über sechs Seiten mit schönen anatomischen Zeichnungen dargestellt, anschliessend die Hüfttotalprothese mit einer einzigen schematischen Abbildung und anderthalbseitigem Text erledigt. Dasselbe trifft für die Illustrationen, die sehr zahlreich und alle schwarz-weiss sind, in vermehrtem Masse zu. Je nach Zeichner sind die Abbildungen naturgetreu und anatomisch richtig oder aber zu schematisch.

In den meisten Fällen ist am Schluss der Abhandlung einer Krankheit ein Literaturverzeichnis beigefügt.

Mit diesem Buch ist es Bojrab gelungen, den heutigen Stand der Kleintierchirurgie in einem Band zusammenzufassen. Es ist weniger als Lehrbuch, vielmehr als Nachschlagewerk für Veterinärchirurgen und Praktiker gedacht. Überschneidungen bzw. Wiederholungen liessen sich bei der bereits erwähnten grossen Autorenzahl nicht vermeiden.

Die Übersetzer wurden ihrer Aufgabe leider nicht immer gerecht. Der Sinn der z.T. wörtlich übersetzten Fachausdrücke ist nur mit Hilfe des ganzen Textes und der Abbildungen zu verstehen. Andere Übersetzungen wie zum Beispiel «kreuzförmige Operation» (statt Kreuzbandriss-Operation), die nicht in Zusammenhang mit dem übrigen Text stehen, sind sogar ganz unverständlich. Die grosse Arbeit der Übersetzer wäre besser belohnt gewesen, wenn ein fachkundiger Kollege in ihrem Team mitgewirkt hätte.

Abgesehen von diesem groben «Schönheitsfehler» wird der kritische Leser auch einige neue Anregungen erhalten. Obwohl das Buch von Spezialisten geschrieben worden ist, kann es für jeden chirurgisch interessierten Kleintierarzt eine willkommene Hilfe sein. *L. Lakatos,* Zürich