Zeitschrift: Schweizer Archiv für Tierheilkunde SAT : die Fachzeitschrift für Tierärztinnen und Tierärzte = Archives Suisses de Médecine Vétérinaire ASMV : la revue professionnelle des vétérinaires

Herausgeber: Gesellschaft Schweizer Tierärztinnen und Tierärzte

Band: 124 (1982)

Artikel: Un cas de lipofuscinose céroide chez un berger de Yougoslavie

Autor: Bichsel, P. / Vandevelde, M.

DOI: https://doi.org/10.5169/seals-588604

Nutzungsbedingungen

Die ETH-Bibliothek ist die Anbieterin der digitalisierten Zeitschriften auf E-Periodica. Sie besitzt keine Urheberrechte an den Zeitschriften und ist nicht verantwortlich für deren Inhalte. Die Rechte liegen in der Regel bei den Herausgebern beziehungsweise den externen Rechteinhabern. Das Veröffentlichen von Bildern in Print- und Online-Publikationen sowie auf Social Media-Kanälen oder Webseiten ist nur mit vorheriger Genehmigung der Rechteinhaber erlaubt. Mehr erfahren

Conditions d'utilisation

L'ETH Library est le fournisseur des revues numérisées. Elle ne détient aucun droit d'auteur sur les revues et n'est pas responsable de leur contenu. En règle générale, les droits sont détenus par les éditeurs ou les détenteurs de droits externes. La reproduction d'images dans des publications imprimées ou en ligne ainsi que sur des canaux de médias sociaux ou des sites web n'est autorisée qu'avec l'accord préalable des détenteurs des droits. En savoir plus

Terms of use

The ETH Library is the provider of the digitised journals. It does not own any copyrights to the journals and is not responsible for their content. The rights usually lie with the publishers or the external rights holders. Publishing images in print and online publications, as well as on social media channels or websites, is only permitted with the prior consent of the rights holders. Find out more

Download PDF: 10.01.2026

ETH-Bibliothek Zürich, E-Periodica, https://www.e-periodica.ch

Schweiz. Arch. Tierheilk. *124,* 413–418, 1982

Institut de Neurologie comparée, Université de Berne

Un cas de lipofuscinose céroide chez un berger de Yougoslavie

P. Bichsel et M. Vandevelde[1]

Introduction

Le phénomène de thésaurisation n'affecte que rarement nos animaux domestiques. La majorité des cas reconnus à ce jour sont généralement dus à une anomalie héréditaire. Des gènes autosomaux et récessifs induisent chez les sujets homozygotes l'apparition d'enzymes peu fonctionnels ou l'absence de ceux-ci [1, 3–8, 10]. Des intoxications et des déficiences en vitamines peuvent aussi perturber l'activité enzymatique [9, 11]. De tels phénomènes sont à l'origine de désordres métaboliques affectant le catabolisme des lipides, des protéines ou des polysaccharides. Il s'ensuit une accumulation intra-cellulaire de ces substances et une fonction physiologique perturbée au sein d'organes différents. Les cellules les plus faillibles sont celles au métabolisme lent, tel celui des neurones.

Plusieurs syndromes furent décrits chez l'homme et différentes espèces d'animaux, dont en particulier les chiens et les chats. L'idiotie amaurotique juvénile du setter anglais en est un modèle bien connu [12]. D'autres cas chez des cockers, des chihuahuas et des teckels adultes furent décrits [3, 13, 15]. Il s'agit d'une accumulation de lipofuscine céroide jamais encore reconnue chez des bergers de Yougoslavie. Nous proposons la description clinique et pathologique d'un tel cas au sein de cette rasse.

Anamnèse

A l'âge de six mois un berger de Yougoslavie mâle est traité pour une maladie supposée par le vétérinaire traitant d'être d'origine virale et seize semaines plus tard d'une inféstation à taenias. Il présente dès l'âge de dix-huit mois des crises intermittentes de panique, de tremblements, d'absences et de gémissements. Cinq mois plus tard il refuse de monter et descendre les escaliers et n'obtempère plus aux ordres lors du dressage. Peu avant l'examen clinique effectué à l'âge de deux ans le propriétaire décèle une faiblesse de la mâchoire inférieure.

Symptômes

Le patient reçut de très bons soins. Son état de nutrition est excellent. Le système nerveux est le seul à présenter des symptômes cliniques.

[1] Adresse: Postfach 2735, CH-3001 Bern

Examen neurologique

Nerfs craniens: La capacité olfactive conservée marque l'absence de lésions des premiers nerfs. Les réflexes de menace ralentis, l'incapacité à suivre le mouvement dans le champ visuel d'objets silencieux et celle d'éviter les obstacles proviennent d'un déficit visuel. Les réflexes pupillaires directs et consensuels sont normaux. On ne constate aucun strabisme. Bien qu'il puisse mordre avec force les mouvements de la mandibule lorsqu'il mange sont hésitants. La sensibilité cornéenne bilatérale est abaissée. Les mouvements de la face sont parfaitement conservés. Aucun symptôme ne laisse présager une lésion des nerfs glossopharyngiens, vagues, accessoires et hypoglosses.

Etat psychique:

Le patient souffre d'instants d'absence. Les manipulations l'effrayent et le rendent aggressif.

Réflexes de maintien et de posture:

La marche sur deux pattes unilatérales est très difficile. Le temps de correction des membres postérieurs est trop long.

Le tonus musculaire est conservé.

L'aggressivité du chien rendit impossible l'étude des réflexes spinaux.

Examen du sang:

Les paramètres sanguins des images rouges et blanches ainsi que la sédimentation fournissent des valeurs normales.

Les taux sériques des protéines, des enzymes hépatiques, de la cholestérine, du sucre et des électrolytes ne sont pas modifiés.

La fonction rénale est saine.

Liquide céphalo-rachidien:

Le liquide cérébrospinal obtenu par une ponction sous narcose au niveau atlanto-occipital a un aspect clair et transparent. La réaction selon Pandy est négative et nous comptons huit cellules par 3 mm^3 dont 72% de lymphocytes et 28% de monocytes.

Fig. 1: Corne d'Ammon, gyrus dentatus. Accumulation de lipofuscine céroide (noir) dans la plupart des cellules nerveuses. Soudan noir 250 ×.

Fig. 2: Cortex occipital. Atrophie avec une disparition des neurones et une astrogliose massive. Auto GFAP. Méthode de peroxidase antiperoxidase 100 ×.

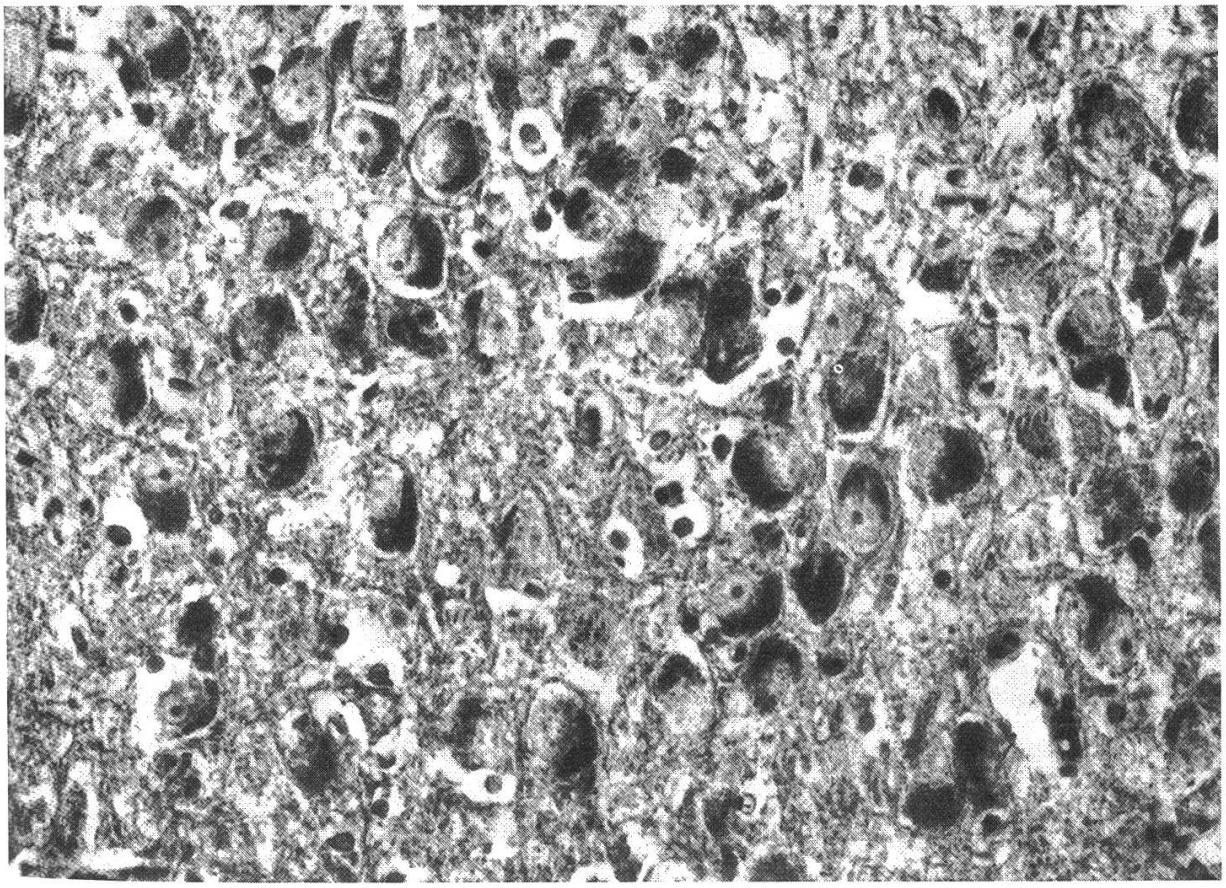

1

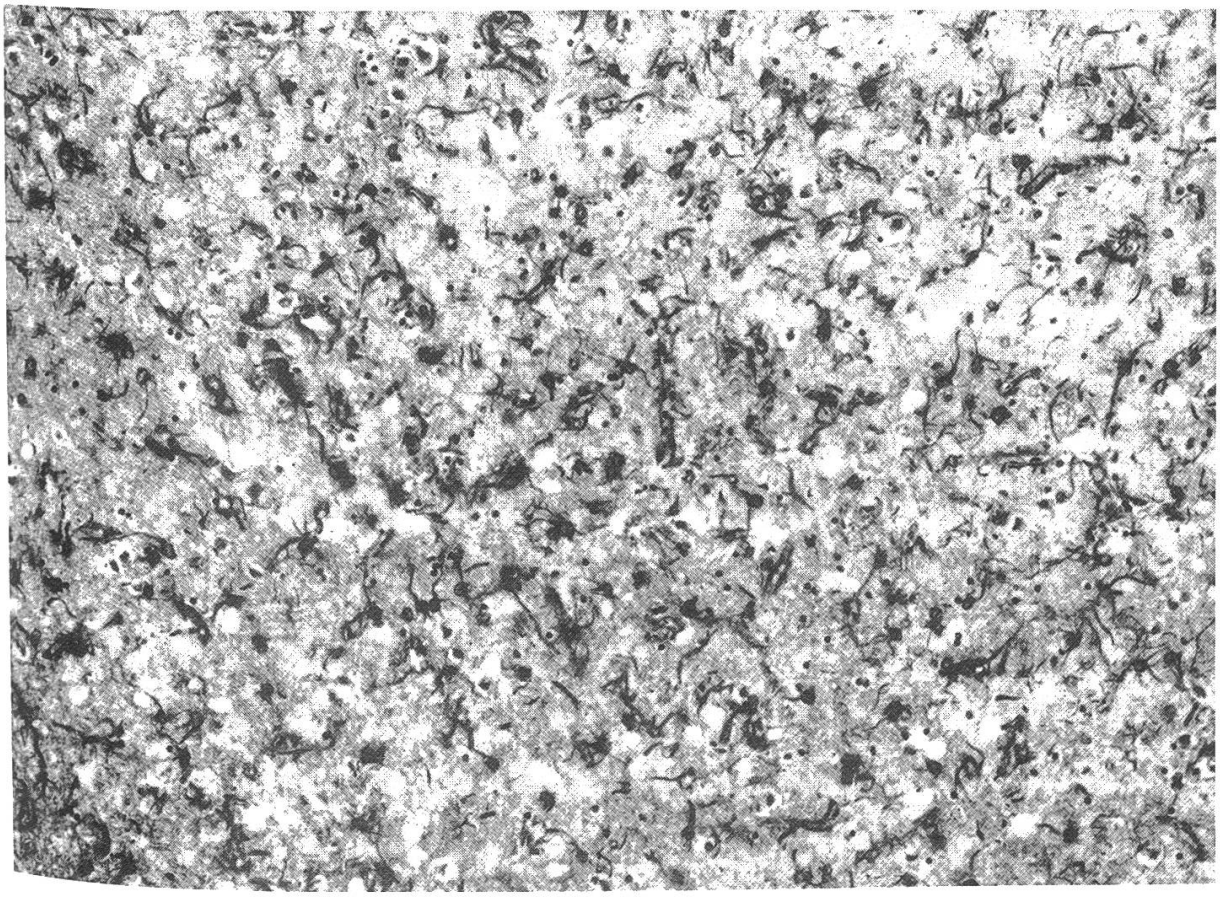

2

Evolution

Après l'hospitalisation immédiate se développent une apathie grave et une forte tachypnée, qui précédent la mort 24 heures plus tard.

Aucun diagnostique ne fut posé.

Examen pathologique

On constate une atrophie du cortex pariétal et occipital et un approfondissement des sillons. L'histologie révèle un dépôt abondant de lipides dans les cellules nerveuses au sein de leur cytoplasme. Il est composé de particules sphériques et déplace le noyau vers la périphérie. La coloration HE lui procure un aspect incolore à légèrement jaune et celles au PAS et au Soudan noir sont positives. La lumière ultraviolette produit une autofluorescence brillante. Ces caractéristiques identifient ce matériel accumulé. Il s'agit de lipofuscine céroide.

Les cellules modifiées sont réparties dans tout le système nerveux central. La mœlle épinière et la base du cerveau sont moins gravement atteintes que le reste du SNC. Dans le cervelet les cellules de Purkinje contiennent plus que les autres ce matériel accumulé. Le cortex cérébral est le plus gravement atteint. On assiste à une disparition des cellules accompagnée d'une forte astrogliose du cortex pariétal et occipital atrophié. L'épaississement des méninges aux endroits atrophiés est du à une fibrose.

Discussion

L'examen histopathologique décrit les modifications tissulaires d'une maladie d'accumulation lysosomale. La lipofuscine céroide est reconnue grâce à sa morphologie, sa coloration et son autofluorescence [12]. Ces observations correspondent à celles d'autres cas de lipofuscinose céroide reconnus ultérieurement.

Les investigations cliniques quant à elles indiquent un processus maladif diffus du parenchyme cérébral à évolution lente et progressive. Le déficit visuel marque, en l'absence de réflexes pupillaires directs et consensuels anormaux, une lésion située au delà du tectum optique. La motricité sans défaut du bulbe oculaire signe l'absence de lésions des nerfs oculomoteur commun, pathétique et abducens. Les mouvements altérés de la mandibule et la perte partielle de sensibilité cornéenne sont l'indice d'un déficit fonctionnel des nerfs trijumaux. La mimique et la symmétrie parfaites de la tête sont l'indice de nerfs faciaux physiologiquement sains. Le comportement passif du chien face aux bruits rend hasardeux le jugement de la faculté auditive. Sur la base de ces observations et celles de l'état psychique et des réflexes de maintien et de posture modifiés nous suspectons un processus pathologique cérébral diffus. Il ne subsiste aucun indice d'une lésion focale. L'éventualité d'une tumeur en est ainsi écartée. Malgré l'analyse du liquide céphalo-rhachidien sans résultats anormaux une inflammation chronique, telle que la «Old dog encephalitis», ne saurait être refutée absolument. Cette maladie est cependant d'une grande rareté.

La possibilité d'une autre maladie dégénérative chronique et progressive doit être considérée. Généralement un désordre métabolique des ferments en est à l'origine. D'autres causes sont aussi connues, telles l'hypovitaminose E [11] et l'effet dépressif sur l'activité enzymatique de substances contenues dans certaines plantes fourragères (p. ex. intoxication au Swainsona) [9]. La mesure de l'activité enzymatique des leucozytes [7] et des biopsies de la peau et des ganglions lymphatiques permettent souvent d'en poser le diagnostique. La première de ces mesures nous aurait peut-être été utile dans ce cas.

Quant à leur thérapie par remplacement d'enzymes, elles n'ont guère dépassé le stade expérimental [14]. Nous admettons qu'il n'existe aujourd'hui aucun traitement disponible au praticien. L'importance en médecine comparée de ces maladies d'accumulation doit être relevée. Leur dépistage précoce et l'élimination de l'élevage des porteurs hétérozygotes suppriment le modèle animal d'affections rencontrées chez l'homme. Cette constatation soulève un problème d'éthique à ne pas négliger.

Résumé

Nous décrivons un cas de lipofuscinose céroide chez un berger de Yougoslavie. L'origine du mal, ses symptômes cliniques et l'image histo-pathologique sont décrits. Dans la discussion l'accent est porté sur l'interprétation des symptômes neurologiques et la thérapie. On relève l'importance des maladies d'accumulation en médecine comparée et le problème d'éthique qu'elles soulèvent en médecine humaine et vétérinaire.

Zusammenfassung

Ein Fall von Ceroid-Lipofuszinose bei einem jugoslawischen Hirtenhund wird beschrieben. Ursache der Krankheit, klinische Symptome und histopathologische Veränderungen werden beschrieben. In der Diskussion wird auf die Interpretation der neurologischen Symptome hingewiesen sowie auf Perspektiven der Therapie. Die Bedeutung der Speicherkrankheiten in der vergleichenden Medizin und die mit ihnen verbundenen ethischen Probleme werden erwähnt.

Riassunto

Si presenta un caso di lipofuscinosi cerebrale in un pastore iugoslavo. Si descrivono l'origine della malattia, i suoi sintomi clinici e l'immagine istopatologica. Nella discussione l'accento è posto sull'interpretazione dei sintomi neurologici e sulla terapia. Si rileva l'importanza delle tesaurismosi nella medicina comparata e il problema etico che esse sollevano in medicina umana e veterinaria.

Summary

A case of ceroid-lipofuscinosis in a Yugoslavian shepherd dog is described, including possible causes, clinical symptoms and histopathological alterations. The interpretation of clinical symptoms is discussed as well as possible outlooks on enzyme-replacement therapy. The importance of such storage diseases in animals for comparative medicine is stressed, and some problems of ethics in this context are mentioned.

Littérature

[1] Animal models for biochemical research VI. Metabolic disease. Symposium. Federation proceedings. Vol. 35, Nr. 5, April 1976. – [2] BLV Bestimmungsbuch: Hunderassen der Welt. BLV Verlagsgesellschaft, München, Bern, Wien, p. 68–69. – [3] *Cummings J.F. et De Lahunta A.:* An

adult case of canine neuronal ceroid-lipofuscinosis. Acta Neuropathol. (Berl.) *39*, 43–51 (1977). - [4] *Dorling P.R., Mc Howell J. et Ganthorne J.M.:* Skeletal-muscle α-glucosidase in bovine generalized glycogenosis type II. Biochem. J. *198*, 409–412 (1981). – [5] *Farrow B.R.H.:* Storage diseases. In: Current Veterinary Therapy VII, Kirk, 821–822 (1980). – [6] *Hoerlein B.F.:* Canine neurology. Diagnosis and treatment. 3rd ed. p. 641–642 (1978). – [7] *Healy P.J.:* Modified granulocytes for determination of mannosidosis genotype of cattle. Res. Vet. Sci. *30*, 281–283 (1981). – [8] *Jolly R.D. et Blakemore W.F.:* Inherited lysosomal storage diseases: An essay in comparative medicine. Vet. Rec. *92*, 391–400 (1973). – [9] *Jolly R.D. et Hartley W.J.:* Storage diseases of domestic animals. Austr. Vet. J. *53*, 1–8 (1977). – [10] *Jolly R.D., Janmaat A., West D.M. et Morrisson I.:* Ovine ceroid-lipofuscinosis: A model of Batten's Disease. Neuropathol. appl. Neurobiol. *6*, 195–209 (1977). – [11] *Karbe E.:* G_{M2}-Gangliosidose und andere neuronale Lipodystrophien mit Amaurose beim Hund. Arch. exper. Vet. med. *25*, 1–48 (1971). – [12] *Koppang N.:* Neuronal ceroid-lipofuscinosis in English setters. Juvenile amaurotic idiocy (AFI) in English setters. J. small Anim. Pract. *10*, 639 (1970). – [13] *Rac R. et Giesecke P.R.:* Lysosomal storage disease in Chihuahuas. Austr. Vet. J. *51*, 403–404 (1975). – [14] *Reynolds G.D., Baker H.J. et Reynolds R.H.:* Enzyme replacement using liposome carriers in feline G_{M1} gangliosidosis fibroblasts. Nature *275*, 754–755 (1978). – [15] *Vandevelde M. et Fatzer R.:* Neuronal ceroid-lipofuscinosis in older Dachshunds. Vet. Pathol. *17*, 686–692 (1980).

Régistration du manuscrit: 22. juin 1982

BUCHBESPRECHUNG

Handbuch der bakteriellen Infektionen bei Tieren. Herausgegeben von Prof. Dr. med. vet. *Hans Blobel* und Prof. Dr. med. vet. *Theodor Schliesser,* Giessen. 5 Bände. Band IV, 1982, 555 S. VEB Gustav Fischer Verlag Jena, DM 140.—.

Der vierte Band aus der Reihe «Handbuch der bakteriellen Infektionen bei Tieren» ist hauptsächlich den Brucellen und Yersinien gewidmet. Er bietet einen vollständigen Überblick über die Probleme der Infektion der Gattung Brucella. Dies ist besonders wertvoll, weil Brucellosen im klassischen Sinn (Br. abortus) in Europa weitgehend unter Kontrolle gebracht sind und deshalb die Beziehung zur Problematik dieser Infektion verloren geht, und weil gleichzeitig andere Brucellosen (Br. canis, Br. ovis, teilweise Br. neotomae) an Aktualität gewonnen haben.

Nach einem einleitenden Kapitel über die Bakteriologie der Brucellen (M.J. Corbel und W.J.B. Morgan) werden die einzelnen Gattungen behandelt mit Beleuchtung aller Aspekte von Br. abortus (W.J.B. Morgan). Auch Infektionen mit Br. melitensis und Br. suis (G. Hellmann), Br. neotomae (A. Weber), Br. ovis (M.E. Meyer), Br. canis (A. Weber) werden ausführlich beschrieben. Ein besonderes Kapitel ist den experimentellen Brucellosen bei Laboratoriumstieren (E. Hellmann) gewidmet, und ein abschliessendes wichtiges Kapitel behandelt die Brucellose des Menschen (W. Wundt) als klassische Zoonose.

Am Schluss werden die Yersiniosen, verursacht durch Y. pseudotuberculosis (W. Krapp und A. Weber), Y. enterocolitica (S. Winblad) und Y. pestis (H.H. Mollaret), durch die heute führenden Spezialisten fachlich einwandfrei präsentiert.

Es sei daran erinnert, dass die gesamte Reihe nach einem generellen Gliederungsschema der einzelnen Kapitel aufgebaut ist, so dass alle Aspekte der Krankheit – von der Aetiologie, Epidemiologie, Klinik, Pathologie, Diagnose, Behandlung bis zur Prophylaxe – behandelt werden.

Der 4. Band bestätigt die hohe Qualität dieser Reihe und ist allen Tierärzten, welche mit Infektionskrankheiten zu tun haben, sehr zu empfehlen. Er dürfte für jene Kollegen, welche mit der Seuchenbekämpfung beschäftigt sind, von ganz besonderem Interesse sein.

J. Nicolet, Bern