Zeitschrift: Schweizer Archiv für Tierheilkunde SAT : die Fachzeitschrift für Tierärztinnen und Tierärzte = Archives Suisses de Médecine Vétérinaire ASMV : la revue professionnelle des vétérinaires

Herausgeber: Gesellschaft Schweizer Tierärztinnen und Tierärzte

Band: 123 (1981)

Artikel: Die atlanto-axiale Subluxation beim Hund

Autor: Lakatos, L. / Suter, M. / Baumberger, A.

DOI: https://doi.org/10.5169/seals-593245

Nutzungsbedingungen

Die ETH-Bibliothek ist die Anbieterin der digitalisierten Zeitschriften auf E-Periodica. Sie besitzt keine Urheberrechte an den Zeitschriften und ist nicht verantwortlich für deren Inhalte. Die Rechte liegen in der Regel bei den Herausgebern beziehungsweise den externen Rechteinhabern. Das Veröffentlichen von Bildern in Print- und Online-Publikationen sowie auf Social Media-Kanälen oder Webseiten ist nur mit vorheriger Genehmigung der Rechteinhaber erlaubt. Mehr erfahren

Conditions d'utilisation

L'ETH Library est le fournisseur des revues numérisées. Elle ne détient aucun droit d'auteur sur les revues et n'est pas responsable de leur contenu. En règle générale, les droits sont détenus par les éditeurs ou les détenteurs de droits externes. La reproduction d'images dans des publications imprimées ou en ligne ainsi que sur des canaux de médias sociaux ou des sites web n'est autorisée qu'avec l'accord préalable des détenteurs des droits. En savoir plus

Terms of use

The ETH Library is the provider of the digitised journals. It does not own any copyrights to the journals and is not responsible for their content. The rights usually lie with the publishers or the external rights holders. Publishing images in print and online publications, as well as on social media channels or websites, is only permitted with the prior consent of the rights holders. Find out more

Download PDF: 09.12.2025

ETH-Bibliothek Zürich, E-Periodica, https://www.e-periodica.ch

Schweiz. Arch. Tierheilk. *123*, 455–465, 1981

Aus der Veterinär-Chirurgischen Klinik
(Direktor: Prof. Dr. A. Müller) und dem
Institut für Veterinärpathologie (Direktor: Prof. Dr. H. Stünzi)
der Universität Zürich

Die atlanto-axiale Subluxation beim Hund[1]

von *L. Lakatos, M. Suter, A. Baumberger* und *S. Pletscher*[2]

Einführung

Das Krankheitsbild der atlanto-axialen Subluxation wurde 1967 in den USA erstmals beschrieben [6]. Es handelt sich dabei um eine dorsale Dislokation des Axis, welche zu einer Rückenmarkskompression führt. Es werden fast ausschliesslich Hunde von Zwergrassen, meistens jünger als ein Jahr, betroffen [5, 6, 14]. In der vorliegenden Arbeit wollen wir das Krankheitsbild der atlanto-axialen Subluxation vorstellen, die anatomischen und embryologischen Grundlagen erläutern sowie Klinik und Pathologie von vier Fällen aufzeigen, die wir an unserer Klinik diagnostiziert haben.

Anatomie und Embryologie

Die Abbildung 1) zeigt die anatomischen Verhältnisse der ersten zwei Halswirbel, Atlas und Axis. Die Kondylen des Occiput bilden mit den kranialen Gelenksflächen des Atlas das atlanto-occipitale Gelenk, welches eine rein dorsoventrale Bewegung, das «Ja», erlaubt. Die kaudalen Gelenksflächen des Atlas bilden mit den entsprechenden Flächen des Axis das atlanto-axiale Gelenk. Dieses ist, zusammenwirkend mit dem Dens axis und den dazugehörenden Bändern, zu einer rein rotierenden Bewegung, dem «Nein» fähig. Abbildung 2) stellt den Bandapparat des atlanto-axialen Gelenkes dar. Dieses komplexe Gebilde ermöglicht die gewünschte Stabilität und Beweglichkeit, die für das Tragen des Kopfes benötigt werden.

Der Axis entsteht aus sieben verschiedenen Verknöcherungszentren (Abb. 3). Vier davon, der Körper des Axis, das Zentrum des Dens, sowie die beiden seitlichen Zentren für Bogen und Fortsätze sind bei der Geburt schon vorhanden [7]. Zwei oder eventuell drei weitere entwickeln sich nach der Geburt, so die kraniale und die kaudale Epiphyse und bei einzelnen Hunden eine Densspitze. Nach röntgenologischen Untersuchungen von *Hare* [7] vereinigen sich die seitlichen Verknöcherungszentren im dritten Lebensmonat, die kraniale Epiphyse im vierten, der Dens und die kaudale Epiphyse im Alter von sieben bis neun Monaten mit dem Körper. Erst mit neun Monaten ist der Axis vollständig verknöchert. Eigene Untersuchungen bestätigen dies.

---

[1] Herrn Prof. Dr. Dr. h.c. Eugen Seiferle zum 80. Geburtstag gewidmet.

[2] Adresse: Winterthurerstrasse 260, CH-8057 Zürich.

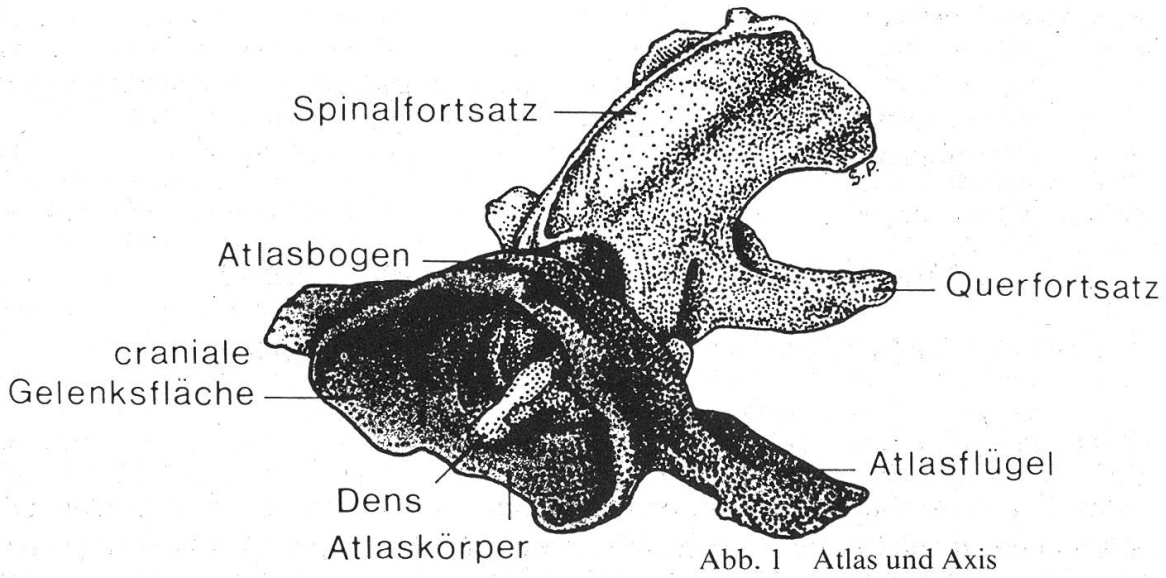

Abb. 1 Atlas und Axis

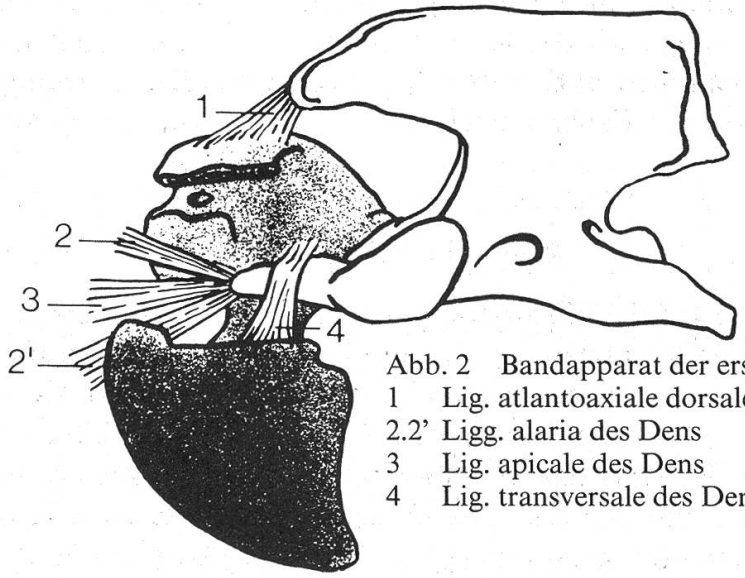

Abb. 2 Bandapparat der ersten Halswirbel
1 Lig. atlantoaxiale dorsale
2.2' Ligg. alaria des Dens
3 Lig. apicale des Dens
4 Lig. transversale des Dens

Abb. 3 Ventrale und laterale Ansicht des Axis
A = Körper, B = Dens, C = Bogen, D = kraniale Epiphyse, E = kaudale Epiphyse, F = Densspitze

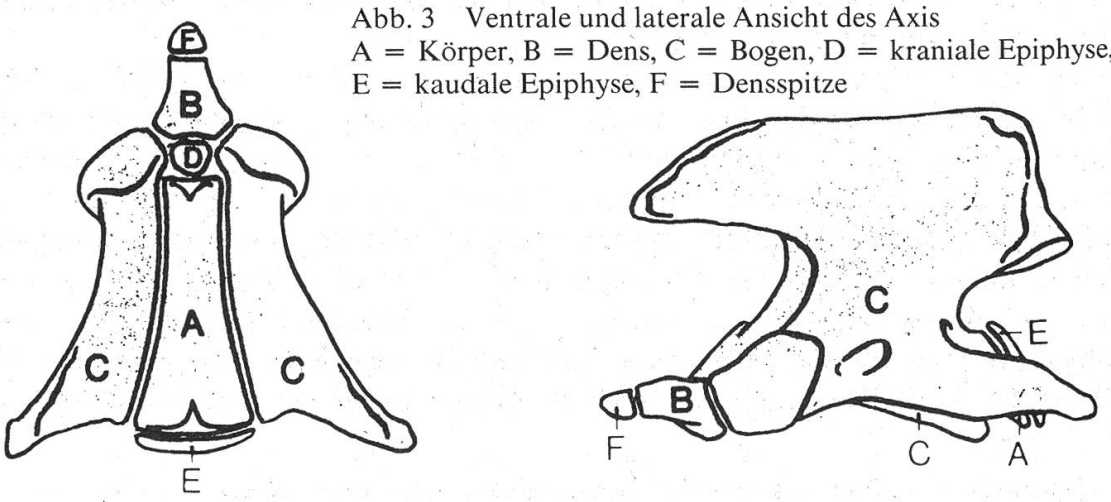

Abb. 1 nach *Evans* (1979), Abb. 2 nach *Gage* (1970), Abb. 3 modifiziert nach *Oliver* (1970)

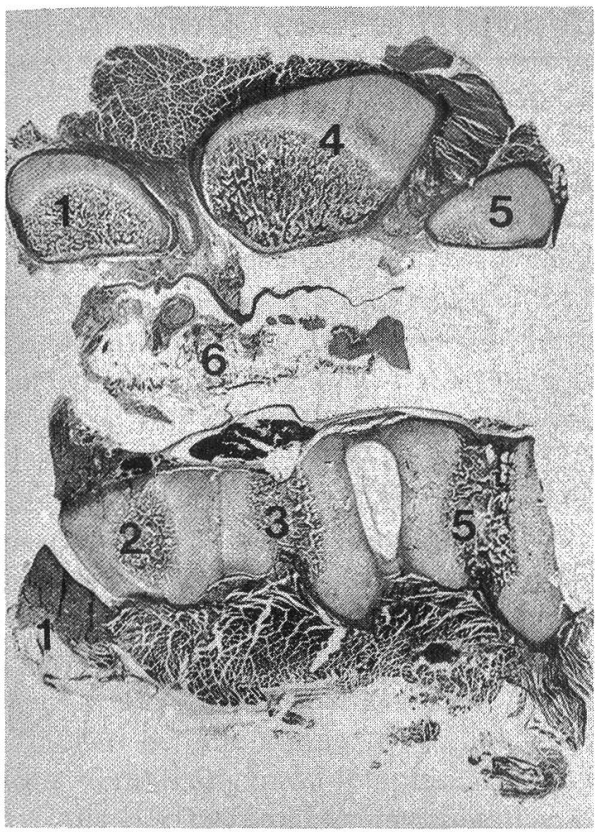

Abb. 4 Längsschnitt durch den Axis
Welpe, 3 Wochen alt
1 Atlas, 2 Dens, 3 Körper und
4 Bogen des Axis, 5 3. Halswirbel,
6 Rückenmark

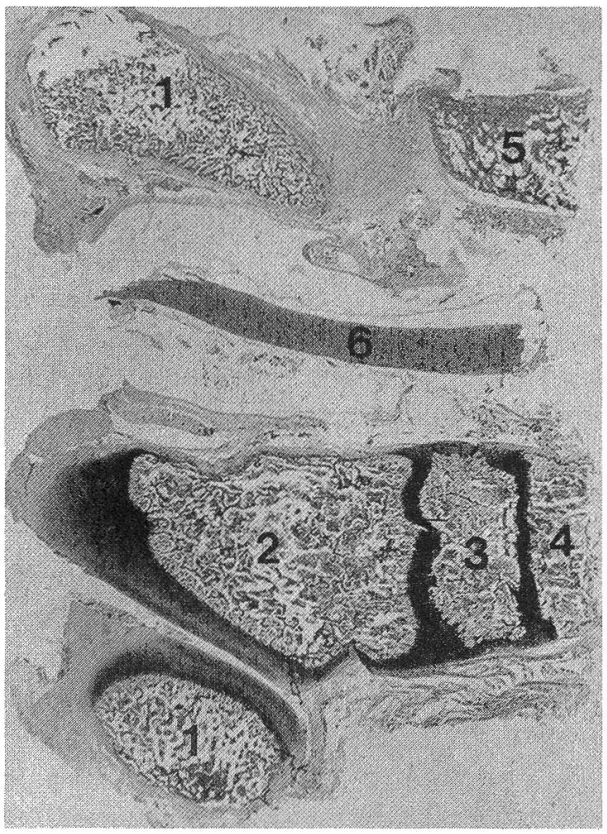

Abb. 5 Längsschnitt durch den Axis
Welpe, 9 Wochen alt
1 Atlas, 2 Dens, 3 Kraniale Epiphyse,
4 Körper und 5 Bogen des Axis,
6 Rückenmark

Die Abbildungen 4) und 5) zeigen am histologischen Präparat Längsschnitte des Axis von einem 3 resp. 9 Wochen alten Welpen. Mit drei Wochen ist die kraniale Epiphyse noch nicht ausgebildet. Mit neun Wochen sind Dens, kraniale Epiphyse und Axiskörper, getrennt durch je eine Wachstumszone, noch nicht vereint.

Pathologie

Nach *Gage* [5] kann eine Subluxation des atlanto-axialen Gelenkes durch folgende Defekte zustande kommen:

1. Kongenitale Hypo- oder Aplasie des Dens axis
2. Insuffizienz des Bandapparates
3. Fraktur des Dens axis

Die Abbildung 6) illustriert die normale Stellung des Kopfes und der ersten zwei Halswirbel (I) und die verschiedenen möglichen Defekte (II–IV). Eine Fraktur des Dens (in Abb. 6 nicht gezeigt) führt zur selben Situation wie sie die Hypoplasie mit isoliertem Denszentrum darstellt. Bei allen Veränderungen verschiebt sich der Axis

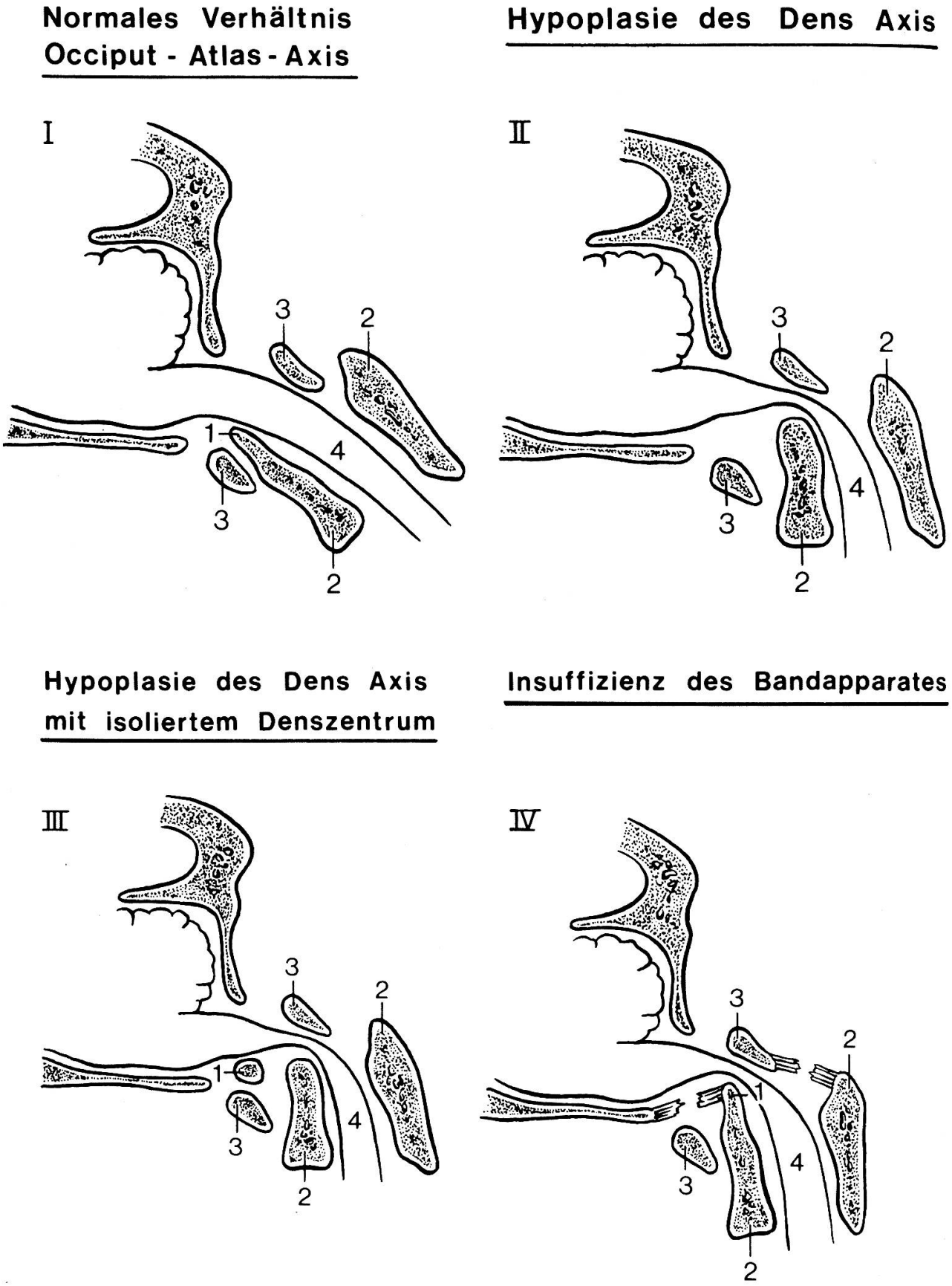

Abb. 6 1 Dens, 2 Axis, 3 Atlas, 4 Rückenmark

nach dorsal, d.h. es kommt zu einer Subluxation, der Wirbelkanal wird eingeengt, das Halsmark komprimiert und geschädigt.

Eigene Befunde: In der Veterinär-Chirurgischen Klinik der Universität Zürich wurde in den letzten 2½ Jahren bei vier Hunden die Diagnose atlanto-axiale Subluxation gestellt und durch eine pathologisch-anatomische Untersuchung gesichert. Bei drei Tieren handelte es sich um eine kongenitale Hypoplasie des Dens, während bei einem Tier eine Insuffizienz des Bandapparates vorlag. Die drei Hunde mit der Hypoplasie waren zwei Zwergpudel und ein Pekingese. Der 3½jährige Pudel und der Pekingese litten an einer hochgradigen Denshypoplasie (Abb. 7). Im Unterschied dazu fanden wir beim zweiten, 7½ Monate alten Pudel eine Denshypo- und Dysplasie (Abb. 8): Ein kleiner, stark unterentwickelter Dens ist vorhanden. Er liegt wie eine kleine Kugel vor dem Axiskörper und ist nach ventral verschoben. Das isolierte Denszentrum ist durch kollagenes Bindegewebe, – nicht wie normalerweise durch eine Wachstumszone, – mit dem Axiskörper verbunden. Das kraniale Ende des Axiskörpers ist wie eine Gelenksfläche von einer Knorpelschicht überzogen.

Ein völlig anderes Bild zeigte die Dogge mit der Insuffizienz des Bandapparates. In diesem Falle war der Dens intakt. Das Ligamentum transversale und das Lig. atlanto-axiale dorsale waren verdickt und hochgradig degenerativ verändert. Am histologischen Schnitt konnte eine mucoide Degeneration mit herdförmiger dystrophischer Verkalkung und Metaplasie zu Knorpelgewebe nachgewiesen werden.

Alle vier Tiere zeigten degenerative Veränderungen im Halsmark im Bereiche der zwei ersten Halswirbel. Durch die Kompression kam es zu Demyelinisierung, Wallerscher Degeneration und sogar zu Malazie. Es waren chronisch-rezidivierende Veränderungen erkennbar, einerseits Blutungen, Axonverquellung und Myelinophagen, andererseits Reparation mit Bindegewebs- und Kapillarzubildung. Diese Veränderungen erklärten das klinische Bild.

Klinik

Die klinische Verdachtsdiagnose einer Instabilität in der atlanto-axialen Verbindung lässt sich bereits durch die Symptome, Rasse und das Alter des Tieres stellen. Das Leiden kann symptomlos verlaufen oder durch ein geringfügiges Trauma klinisch manifest werden. Von den Beschwerden stehen Schmerzen im Halsbereich, Einknicken einer oder mehrerer Gliedmassen und Ataxie im Vordergrund. In schweren Fällen können Parese, Paralyse und sogar Tetraplegie auftreten. Das klinische Bild ist also den übrigen Krankheiten, die mit einer Halsmarkkompression einhergehen, ähnlich, d.h. für diese Krankheit nicht spezifisch.

Die Symptome können verstärkt oder provoziert werden durch Beugen des Kopfes nach ventral. *Gage* und Mitarb. [5] berichten über einen Fall von traumatischer Subluxation, bei dem durch ein rasch entstandenes Rückenmarksödem Dyspnoe auftrat.

Die endgültige Diagnose wird durch das Röntgen gestellt. In der latero-lateralen Aufnahme ist ein nach dorsal verlagerter Axis und eine starke Diastase zwischen dem 1. und 2. Halswirbel zu erkennen. Zudem haben wir in zwei Fällen eine Verkürzung

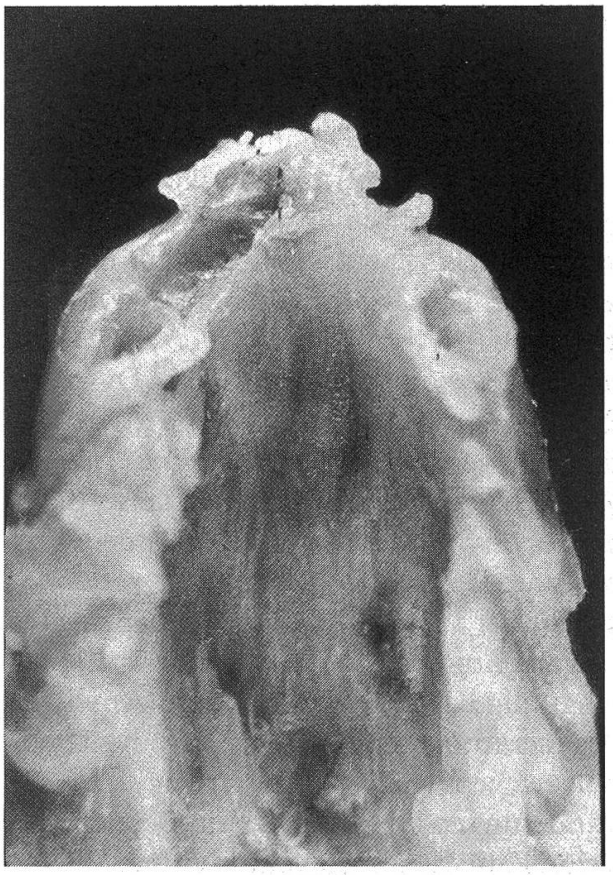

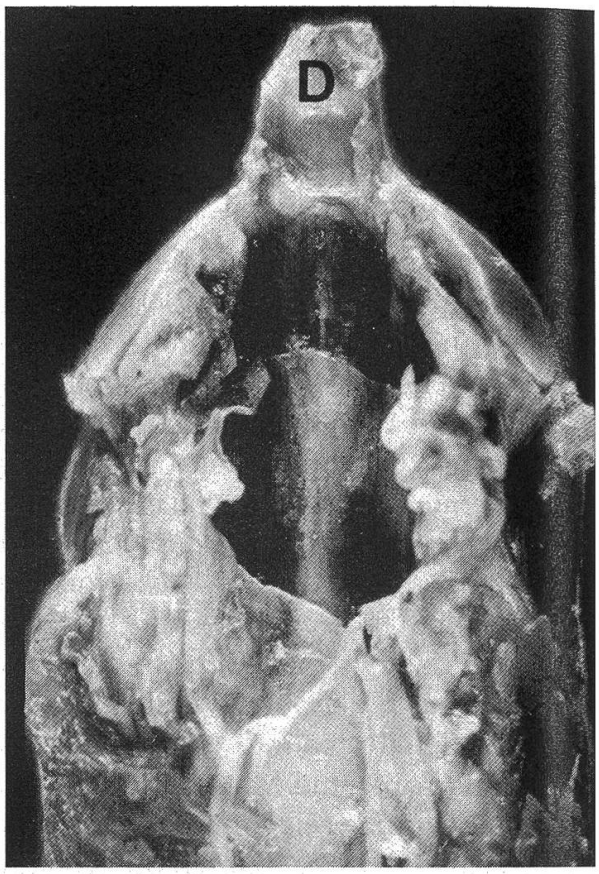

Abb. 7 Denshypoplasie Normal entwickelter Dens (D)

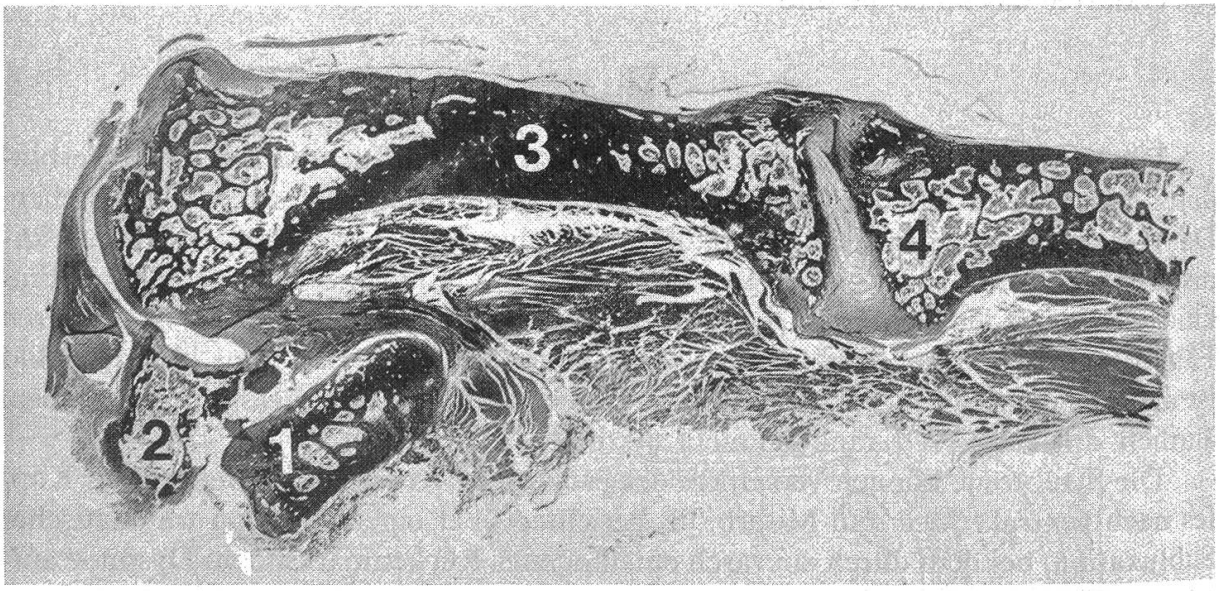

Abb. 8 Hypoplasie mit isoliertem Denszentrum
Längsschnitt durch den Axis
1 Atlas, 2 isolierter, kleiner Dens,
3 Axiskörper, 4 3. Halswirbel

des Atlasbogens beobachtet (Abb. 9 + 9a). Die Röntgenlagerung erfordert grösste Sorgfalt, um nicht eine zusätzliche Schädigung des Rückenmarkes durch zu starke Flexion des Kopfes zu verursachen. Aus diesem Grunde ist es zu empfehlen, die Tiere zu sedieren. Die zweite Aufnahme, die im ventro-dorsalen Strahlengang durch den offenen Fang angefertigt wird, dient zur Darstellung des Dens (Abb. 10 + 10a).

Die konservative Behandlung mit Schmerzmitteln und Ruhigstellung des Patienten kann nur eine vorübergehende Linderung, aber keine Heilung erbringen.

Erfolgversprechender ist die chirurgische Therapie, die in der Fixation des Axis zum Atlas besteht. Der operative Zugang entspricht dem der dorsalen Laminektomie. Man legt die Dorsalbögen des 1. und 2. Halswirbels frei, unter Schonung der A. cerebrospinalis, A. vertebralis und des 1. und 2. Halsnerven. Dann wird eine Drahtschlinge unter dem Atlasbogen durchgeschoben; diese dient uns nur als Hilfsmittel, um das Durchziehen eines Polydek®[3]-Fadens zu erleichtern. Der Faden wird in die zwei vorgebohrten Löcher des Axis eingefädelt, angezogen und geknotet. Damit erreicht man eine Reposition und Fixation der atlanto-axialen Verbindung (Abb. 11).

Die Abb. 12) und 12a) zeigen einen Fall (Pekingese, männl. 10 Monate alt) vor und nach dem operativen Eingriff.

Die Prognose ist schwierig zu stellen. Sie hängt vom Grad der Rückenmarksschädigung und der Kompressionsdauer ab. Im allgemeinen lässt sich sagen, dass langsam entstandene Rückenmarkkompressionen, die rechtzeitig erkannt werden, prognostisch günstiger sind als rasch entstandene.

Eigene Befunde: Von den 4 von uns beobachteten Fällen haben wir 3 mit der beschriebenen Methode operiert, ein Hund (Pudel 3½ Jahre) wurde auf Wunsch des Besitzers getötet. Die Dogge, bei der eine zusätzliche Hemilaminektomie geplant war, wurde während des Eingriffes wegen schlechten Erfolgsaussichten euthanasiert. Der 7½ Monate alte Pudel wurde 1 Woche nach der Operation getötet, da er keine Besserung zeigte und unter sehr starken Schmerzen litt. Der 10 Monate alte Pekingese machte nach dem Eingriff deutliche Fortschritte, rezidivierte aber nach 3 Wochen und wurde auf Wunsch des Besitzers euthanasiert.

Diskussion

Die atlanto-axiale Subluxation ist in der Veterinärmedizin erst seit 1967 bekannt [6]. Im deutschen Sprachraum wurde das Krankheitsbild beim Hund bislang nicht beschrieben.

In der humanmedizinischen Literatur sind Angaben früheren Datums zu finden. Es handelt sich häufig nur um wenige bzw. einzelne Fälle, was auf ein seltenes Auftreten dieser Krankheit hinweist. So wurden im Jahre 1933 von *Roberts* [12] ein Fall, von *Nievergelt* [10] 1948 vier Fälle und von *Miyakawa* [9] 1952 ein Fall publiziert. *Shepard* [13] berichtet über familiäres Vorkommen und *McRae* [8] diagnostizierte 1953 elf Fälle.

---

[3] Silky Polydek®, SSC Neuhausen

Abb. 9 Atlanto-axiale Subluxation

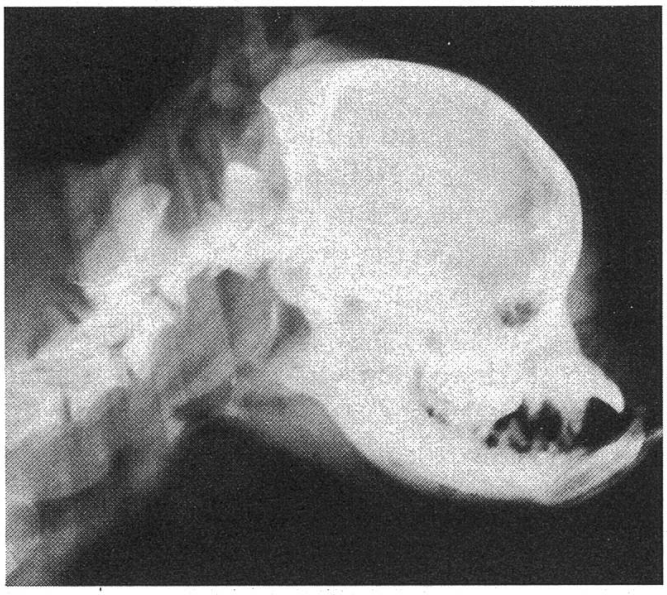

Abb. 9a Normale atlanto-axiale Verbindung

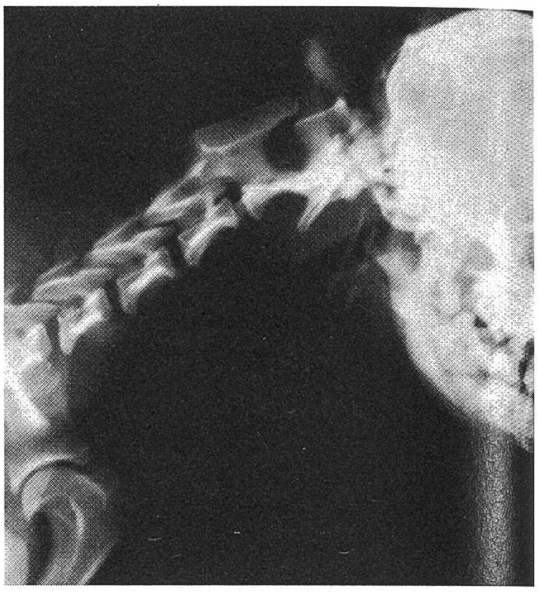

Abb. 10 Hypoplasie des Dens Axis (Pfeil)

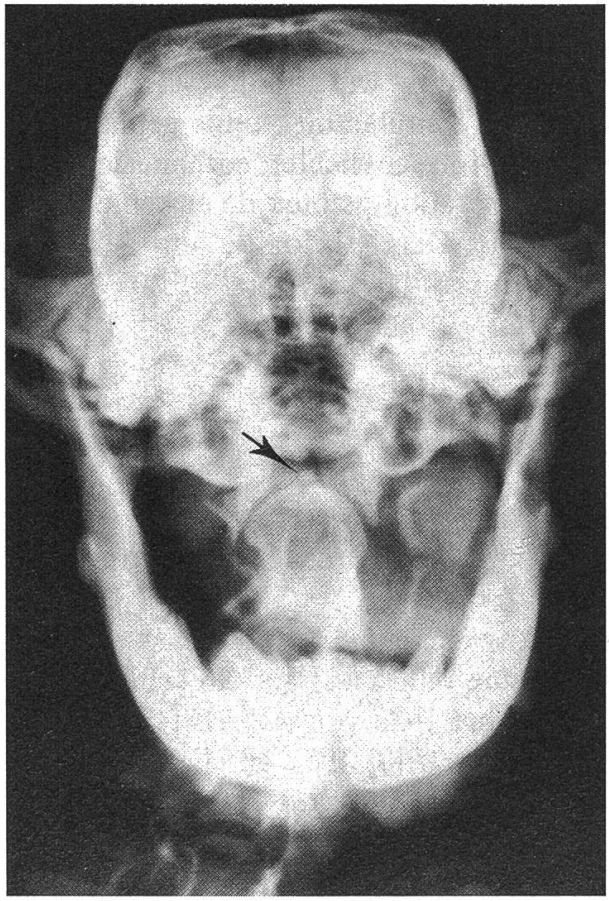

Abb. 10a Normaler Dens Axis (Pfeil)

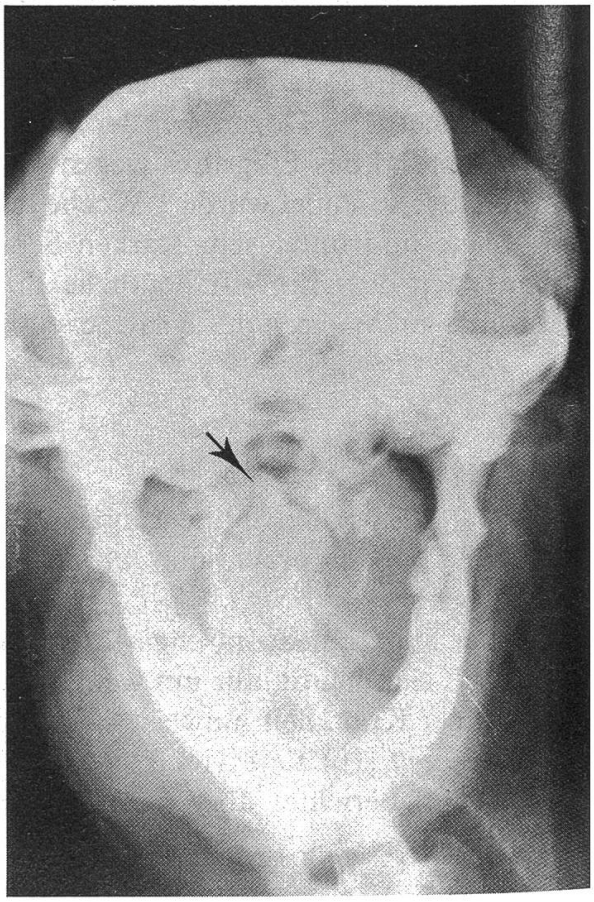

(Ventrodorsale Aufnahme durch den offenen Fang)

Abb. 11 Chirurgische Fixation der atlanto-axialen Verbindung

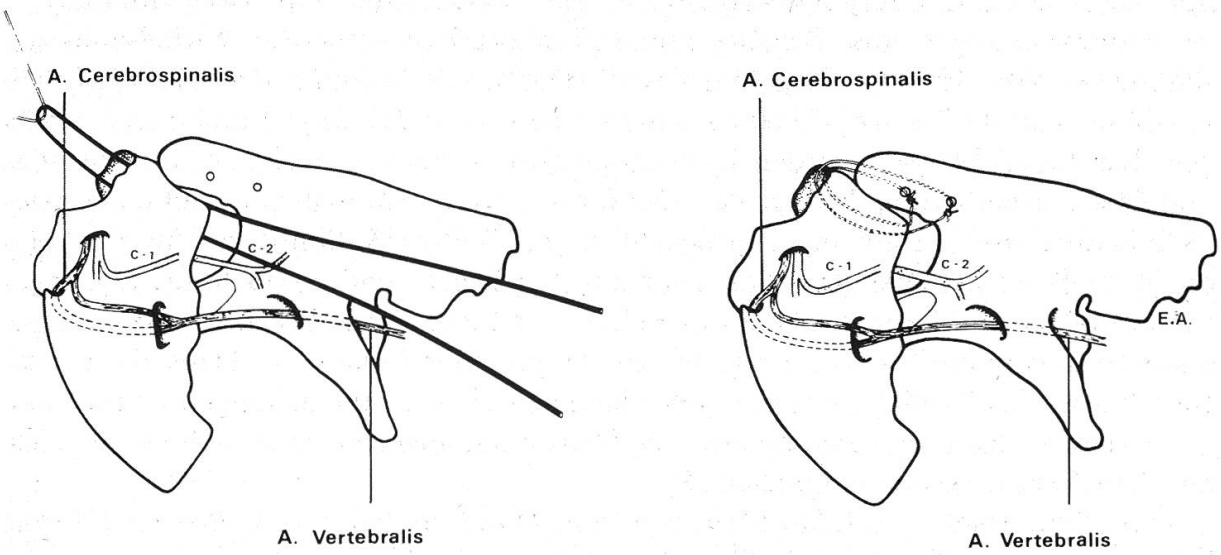

Mit Hilfe einer Drahtschlinge (schwarz) wird ein Polydek®-Faden (hell) unter dem Atlasbogen durchgezogen.

Der Polydek®-Faden wird entzweigeschnitten und die beiden Anteile durch die vorgebohrten Löcher im Axis geführt, so dass zwei Schlingen entstehen. Diese werden bis zur optimalen Reposition des Axis angezogen und verknotet.

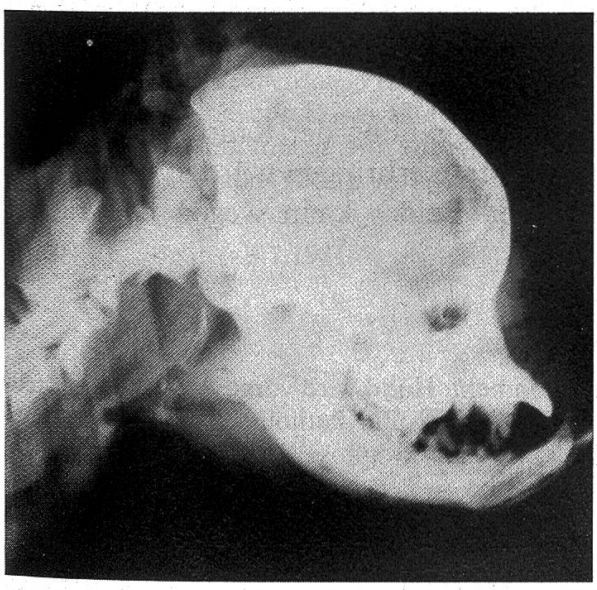

Abb. 12 Atlanto-axiale Subluxation: Pekingese, 10 Monate alt

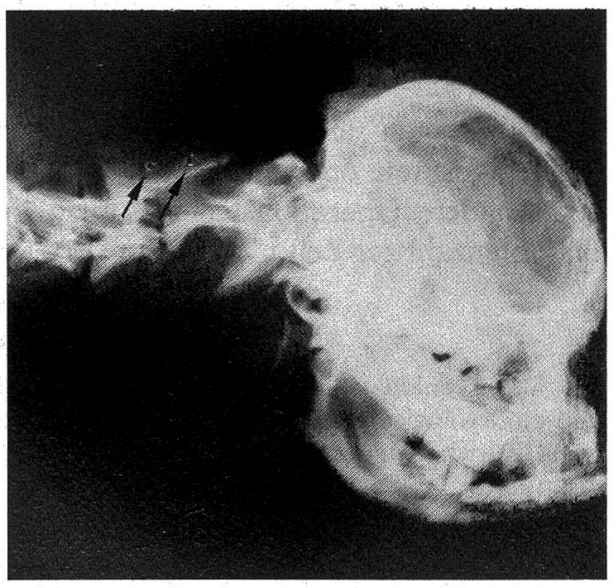

Abb. 12a Zustand post operationem: Zu erkennen sind die beiden Bohrlöcher im Axis.

Brocher [1] diskutiert die Möglichkeit einer Entwicklungsstörung bei Säugetieren und Menschen unter Berücksichtigung der frühembryonalen Wirbelsäulenbildung.

Untersuchungen von *Töndury* [16] haben ergeben, dass die Wirbelsäule ausschliesslich von der Chorda gebildet wird. Durch das Studium der Danforth short tail-Maus konnte *Theiler* [15] einen weiteren Beweis zu *Töndurys* Ergebnissen erbringen. Bei diesen Mäusen werden Kurzschwänzigkeit, Schwanzlosigkeit, Densluxation und Blockwirbelbildung beobachtet. Der Grund dieser Anomalien ist auf einen genetisch bedingten Chordamangel zurückzuführen. *Theiler* [15] konnte nachweisen, dass die Wirbelkörperanlage des Atlas nicht nur den Dens, sondern auch das Lig. transversum bildet und berichtet über das Fehlen der Ligg. alaria. Diese Untersuchungen erklären sowohl die Nichtvereinigung bzw. Hypo- oder Aplasie des Dens als auch die Insuffizienz des Bandapparates. Unsere histologischen Untersuchungen zeigten, dass in einzelnen Fällen von Hypoplasie der Dens noch angelegt wird, sich jedoch nicht mit dem Axiskörper vereinigt (Abb. 8).

Die Symptome sind beim Menschen und Hund ähnlich. Nach *Brocher* [1] kann beim Menschen diese Anomalie symptomlos verlaufen, durch ein geringfügiges Trauma aber manifest werden. Unterstützung findet diese Beobachtung durch *McRae* [8], wonach von 11 diagnostizierten Fällen 3 symptomfrei verliefen.

Die Meinungen zur operativen Technik sind nicht einheitlich. Es werden empfohlen: Drahtfixation [6, 11], Drahtfixation kombiniert mit Hemilaminektomie [4, 5], Fixation mit reissfesten, nicht resorbierbaren Nahtmaterialien (Polydek®, Tevdek®) [2]. Über die Notwendigkeit der Hemilaminektomie wird diskutiert [2, 4, 6, 11]. Wir glauben, dass eine durch Denshypo- bzw. Aplasie oder durch Insuffizienz des Bandapparates bedingte atlanto-axiale Subluxation nach operativer Fixation keine zusätzliche Dekompression des Rückenmarkes erfordert. Im Gegenteil, sie könnte die bestehende Instabilität sogar verstärken.

Prognostische Aussagen sind unbestimmt. In unserem Krankengut hat die Histologie im Rückenmark Veränderungen nachgewiesen, die im allgemeinen irreversibel sind.

Es drängen sich die Fragen auf, ob die Früherkennung der Krankheit und eine früh eingeleitete operative Therapie bessere Resultate erbringen würden oder ob die angewendete Operationstechnik unzulänglich sei. Beides kann wegen der kleinen Patientenzahl zur Zeit nicht beantwortet werden.

Zusammenfassung

Das Krankheitsbild der atlanto-axialen Subluxation beim Hund wird vorgestellt. Anatomische und embryologische Grundlagen werden erläutert sowie Klinik und Pathologie der vier am Tierspital Zürich diagnostizierten Fälle aufgezeigt. Therapie und Prognose der Erkrankung werden diskutiert.

Résumé

Les auteurs présentent le syndrome de la subluxation atlanto-axiale chez le chien. Ils exposent des données anatomiques et embryologiques et décrivent en détail la clinique et la pathologie de 4 cas observés dans la Clinique de Chirurgie Vétérinaire de Zurich. Les mesures thérapeutiques et le pronostique dont discutés.

Riassunto

Gli autori presentano la sindrome della sublussazione atlanto-assiale nel cane. Vengono esposti i dati anatomici ed embriologici e si descrive nei particolari la clinica e la patologia di 4 casi osservati nella Clinica Chirurgica Veterinaria di Zurigo. Si discutono i provvedimenti terapeutici e la prognosi.

Summary

The authors are presenting the syndrome of atlanto-axial subluxation in the dog together with some anatomical and embryological data. The condition is illustrated by the description of clinical course and anatomical findings in four cases of their own. The possibilities of surgical intervention and the prognosis is discussed.

Literatur

[1] *Brocher J. E. W.:* Die Occipito-Cervical-Gegend. Georg Thieme, Stuttgart 1955. – [2] *Chambers J. N., Betts Ch. W., Oliver J. E.:* The use of nonmetallic suture material for stabilisation of atlanto-axial subluxation. JAAHA *13,* 602–604 (1977). – [3] *Evans H. E., Christensen G. C.:* Miller's Anatomy of the Dog. W. B. Saunders Company, Philadelphia, London, Toronto 1979. – [4] *Gage E. D.:* Surgical repair of a fractured cervical spine in the dog. JAVMA *153,* 1407–1411 (1968). – [5] *Gage E. D., Smallwood J. E.:* Surgical Repair of Atlanto-Axial Subluxation in a Dog. Vet. Med. Small Anim. Clin. *65,* 583–592 (1970). – [6] *Geary J. C., Oliver J. E., Hoerlein B. F.:* Atlanto-Axial Subluxation in the Canine. J. Small Anim. Pract. *8,* 577–582 (1967). – [7] *Hare W. C. D.:* Radiographic anatomy of the cervical region of the canine vertebral column, part II. Developing Vertebrae. JAVMA *139,* 217–220 (1961). – [8] *McRae D. L.:* Bony abnormalities in the region of the foramen magnum: Correlation of the anatomic and neurologic findings. Acta Radiol. Stockholm *40,* 335–354 (1953). – [9] *Miyakawa G.:* Congenital Absence of the Odontoid Process. A Case Report. J. Bone Jt. Surg. *34A,* 676–677 (1952). – [10] *Nievergelt K.:* Luxatio atlanto-epistrophica bei Aplasie des Dens epistrophei. Schweiz. Med. Wschr. *78,* 653–657 (1948). – [11] *Oliver J. E., Lewis R. E.:* Lesion of the Atlas and Axis in Dogs. JAAHA *9,* 304–313 (1973). – [12] *Roberts S. M.:* Congenital absence of the odontoid process resulting in dislocation of the atlas on the axis. J. Bone Surg. *15,* 988 (1933). – [13] *Shepard C. N.:* Familial Hypoplasia of the Odontoid Process. J. Bone Jt. Surg. *48A,* 1224 (1966). – [14] *Swaim S. F., Greene C. E.:* Odontoidectomy in a Dog. JAAHA *11,* 663–667 (1975). – [15] *Theiler K.:* Beitrag zur Analyse von Wirbelkörperfehlbildungen: Experiment, Genetik und Entwicklung. Z. mensch. Vererb.- u. Konstit.-lehre *31,* 271–322 (1952). – [16] *Töndury G.:* Über neuere Erkenntnisse zur Entwicklung der Wirbelsäule und ihre Bedeutung zum Verständnis von Wirbelsäulenmissbildungen. In: Die Wirbelsäule in Forschung und Praxis *5,* 7–18, Hersg. Junghanns H., Hippokrates-Verlag Stuttgart 1958.

Manuskripteingang: 3.7.1981

BUCHBESPRECHUNGEN

Krankheiten der Rentiere. Herausgegeben von *V. A. Zabrodin* und *A. Ch. Lajšev.* Verlag «Kolos», Moskau 1980, in russischer Sprache. 240 Seiten, in Taschenbuchform, Preis 35 Kopeken.

Der Zufall will es, dass gleichzeitig zwei Publikationen über Rentiere in die Hand des Rezensenten kommen. Wenn dieses Fachgebiet hier in der Schweiz auch kein allzu grosses Interesse beanspruchen darf, so schadet es vielleicht nichts, wenn der Tierarzt weiss, was bei diesem Nutztier des Hohen Nordens an Krankheiten zu erwarten ist. Im Vorwort wird darauf hingewiesen,