Zeitschrift: Schweizer Archiv für Tierheilkunde SAT : die Fachzeitschrift für Tierärztinnen und Tierärzte = Archives Suisses de Médecine Vétérinaire ASMV : la revue professionnelle des vétérinaires

Herausgeber: Gesellschaft Schweizer Tierärztinnen und Tierärzte

Band: 122 (1980)

Artikel: Histologische und ultrastrukturelle Untersuchungen zur Melanosis thalami beim Tier

Autor: Bestetti, G. / Fatzer, R. / Frese, K.

DOI: https://doi.org/10.5169/seals-593648

Nutzungsbedingungen

Die ETH-Bibliothek ist die Anbieterin der digitalisierten Zeitschriften auf E-Periodica. Sie besitzt keine Urheberrechte an den Zeitschriften und ist nicht verantwortlich für deren Inhalte. Die Rechte liegen in der Regel bei den Herausgebern beziehungsweise den externen Rechteinhabern. Das Veröffentlichen von Bildern in Print- und Online-Publikationen sowie auf Social Media-Kanälen oder Webseiten ist nur mit vorheriger Genehmigung der Rechteinhaber erlaubt. Mehr erfahren

Conditions d'utilisation

L'ETH Library est le fournisseur des revues numérisées. Elle ne détient aucun droit d'auteur sur les revues et n'est pas responsable de leur contenu. En règle générale, les droits sont détenus par les éditeurs ou les détenteurs de droits externes. La reproduction d'images dans des publications imprimées ou en ligne ainsi que sur des canaux de médias sociaux ou des sites web n'est autorisée qu'avec l'accord préalable des détenteurs des droits. En savoir plus

Terms of use

The ETH Library is the provider of the digitised journals. It does not own any copyrights to the journals and is not responsible for their content. The rights usually lie with the publishers or the external rights holders. Publishing images in print and online publications, as well as on social media channels or websites, is only permitted with the prior consent of the rights holders. Find out more

Download PDF: 11.08.2025

ETH-Bibliothek Zürich, E-Periodica, https://www.e-periodica.ch

Schweiz. Arch. Tierheilk. *122*, 637–652, 1980

Aus den Instituten für Tierpathologie[a] und vergleichende
Neurologie[b] der Universität Bern und dem Institut
für Veterinär-Pathologie der Justus-Liebig-Universität Giessen[c]

Histologische und ultrastrukturelle Untersuchungen zur Melanosis thalami beim Tier[1, 2]

von *G. Bestetti*[a], *R. Fatzer*[b], *K. Frese*[c] und *R. Fankhauser*[b]

Einleitung

Vor Jahren beschrieben wir einen ersten Fall von Melanose des Thalamus bei einem 10 Wochen alten, männlichen Toggenburger-Zicklein mit Anomalien des Geschlechtsapparates (*Fankhauser* 1963). Bei der lichtmikroskopischen Untersuchung fielen vor allem reichlich verzweigte pigmentierte Zellen in perineuronaler Lage auf und verleiteten uns damals zur Annahme, es könnte sich um melaninhaltige Oligodendrozyten handeln. Dies wäre ein Novum gewesen, denn bisher ist Melanin nur in astrozytärer Neuroglia beobachtet worden, so bei der Melanosis cerebelli des Menschen (*Ule und Berlet,* 1979) und als wahrscheinlich pinozytotisch aufgenommene freie Melaningranula (eigene Beobachtung bei Tieren). In einer späteren Arbeit (*Kaliner et al.,* 1974) wurden 5 weitere Fälle bei Ziegen mitgeteilt, wobei das Hirnmaterial von einer unter ihnen – allerdings nach Formolfixation – durch *Frese* elektronenmikroskopisch untersucht werden konnte. Seither haben wir weitere Fälle sammeln können, so dass nun 24 Ziegen, 3 Hunde und 2 Kaninchen (*Frese*) vorliegen. Von 2 Ziegen wurde Hirnmaterial in optimaler Weise fixiert und elektronenmikroskopisch untersucht. Zusätzlich wurde von Hunden und Kaninchen in Formol vorfixiertes Gehirn elektronenmikroskopisch nachkontrolliert. Dabei konnten die melaninhaltigen Zellen im Hirnparenchym, in Bestätigung der Befunde von *Frese,* als Melanozyten und Melanophagen identifiziert und ihre Beziehungen zu den übrigen Gewebselementen studiert werden.

Methoden

Zur lichtmikroskopischen Untersuchung wurden die Gehirne in neutraler Formollösung 1:9 fixiert, in frontale Blöcke zerlegt, in Paraffin eingebettet und 4μ Schnitte mit Hämalaun-Eosin gefärbt.

Für die elektronenmikroskopische Untersuchung wurden von zwei durch intravenöse Barbituratinjektion euthanasierten Ziegen die Gehirne lebenswarm entnommen und dünne Frontalscheiben innert Minuten in 4 %iges gepuffertes Paraformaldehyd verbracht. Aus diesen Scheiben wurden nach 24 Stunden kleine Blöcke entnommen, für 2 Stunden in gepufferter 2 %iger OsO_4-Lösung nachfixiert und in *Spurr* (nach *Spurr* 1968 modifiziert) eingebettet. Die Färbung der Semidünn-

[1] Herrn Prof. Dr. Günter Ule, Heidelberg mit besten Wünschen zum 60. Geburtstag gewidmet.

[2] Unterstützt vom Schweiz. Nationalfonds unter Gesuchs-Nr. 3.805.79

a, b Korrespondenzadresse: Postfach 2735, CH-3001 Bern

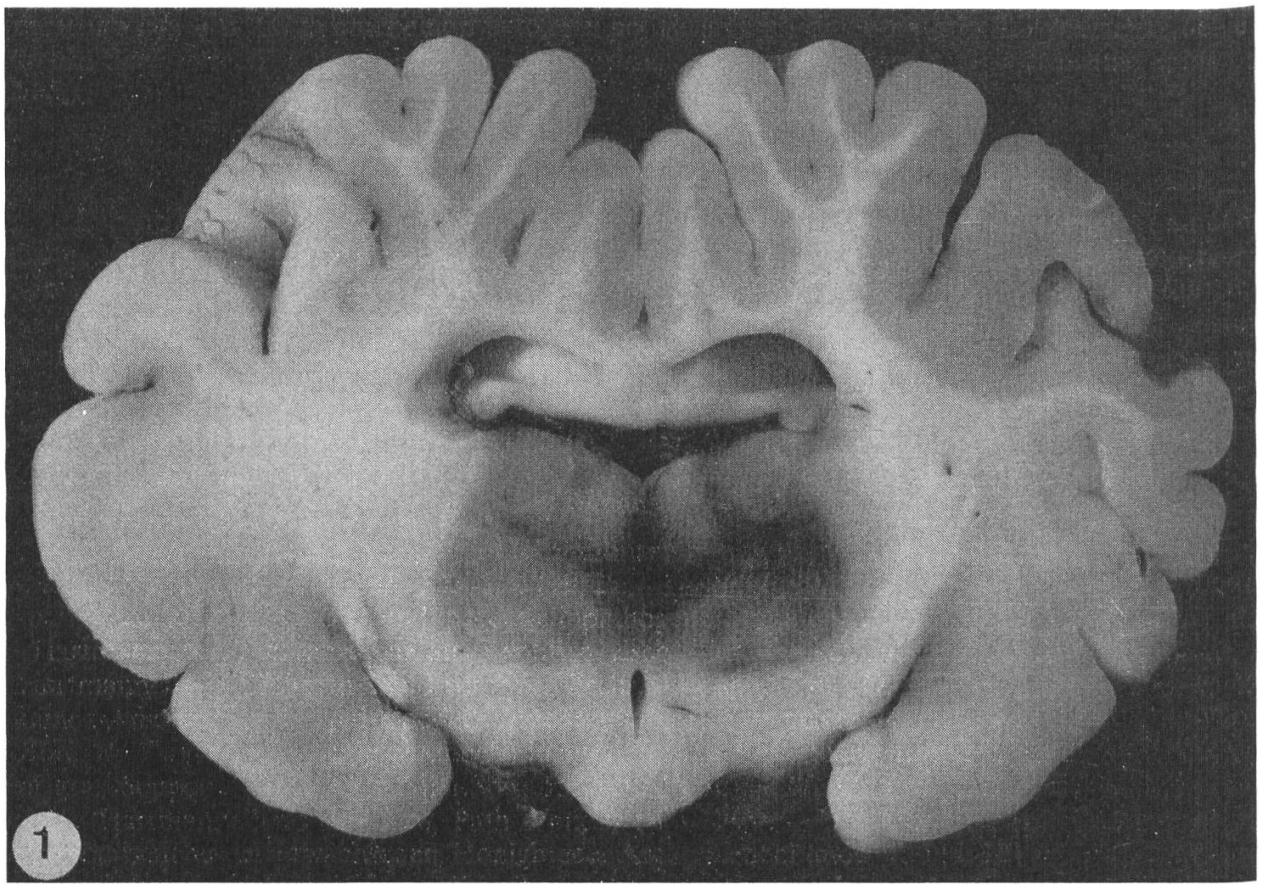
1

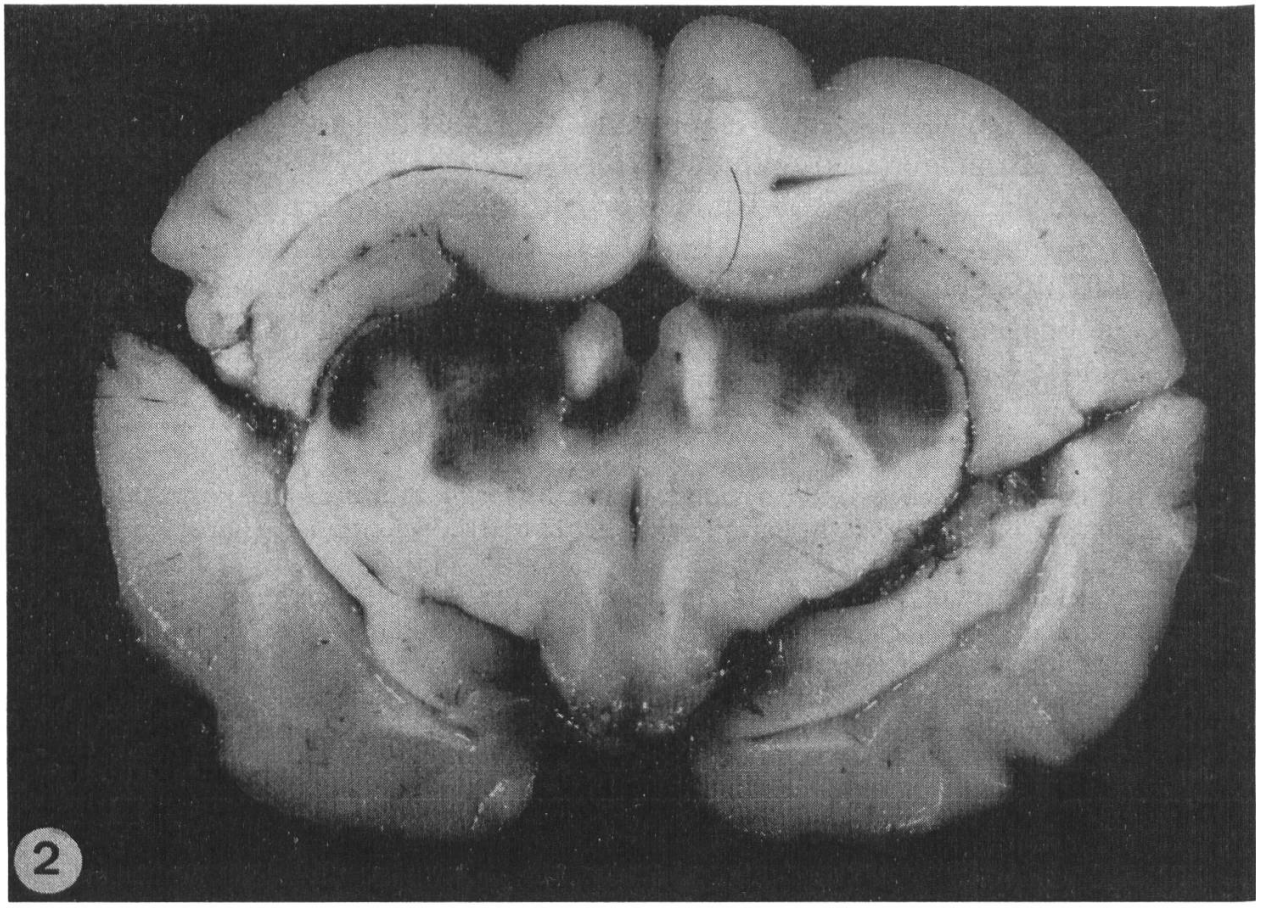
2

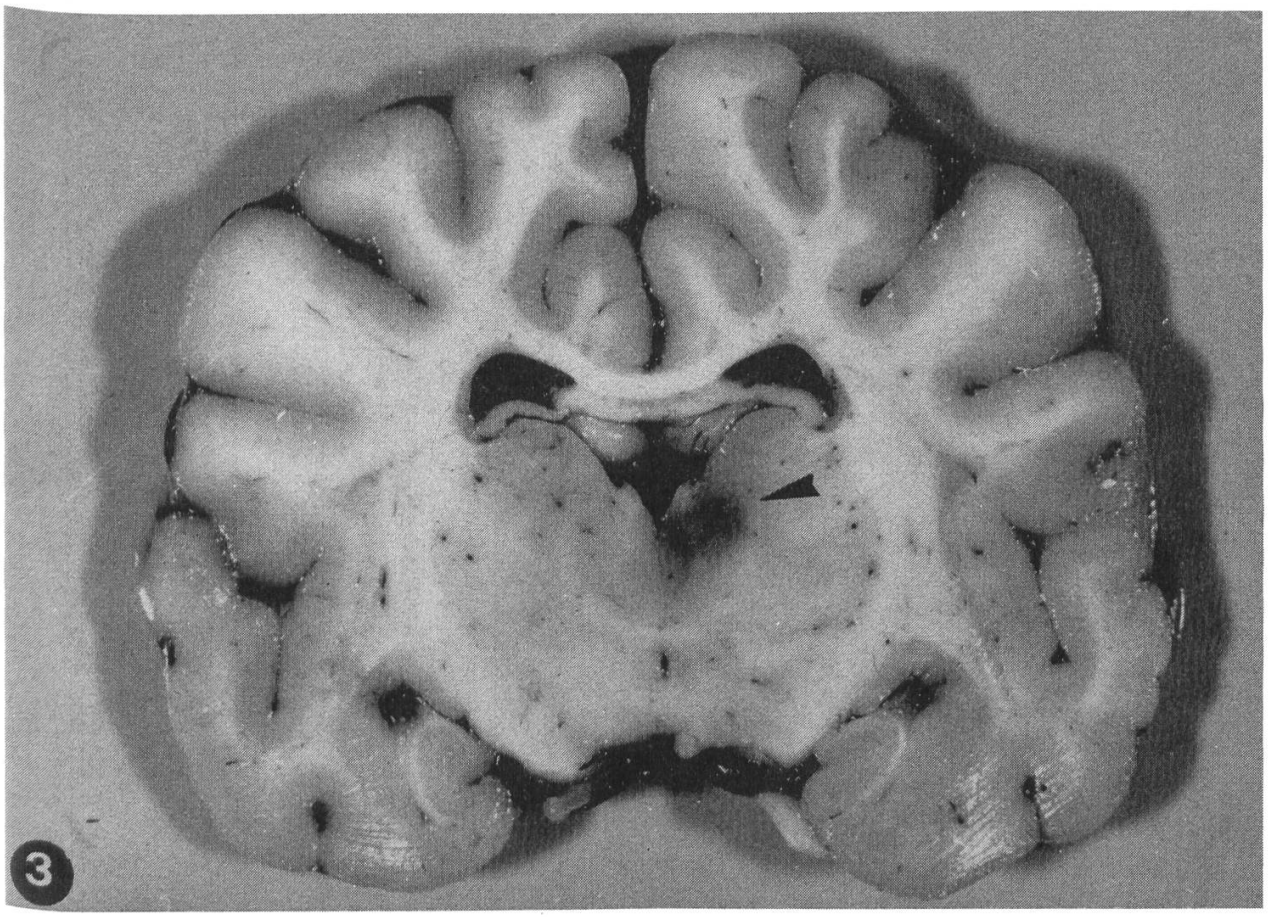

Abb. 1–3 Makroskopischer Aspekt der Thalamusmelanose bei einer Ziege (1), einem Kaninchen (2) und einem Hund (3▲).

schnitte erfolgte mit Toluidinblau, die Kontrastierung der Dünnschnitte mit Uranylazetat und Bleizitrat.

Zur ultrastrukturellen Untersuchung des Materials vom Hund musste formalinfixiertes Gewebe verwendet werden, das im übrigen wie jenes von den Ziegen verarbeitet wurde. Vom Kaninchen verfügten wir nur über Paraffinblöcke. Das Material wurde nach *Rossi et al.* (1970) in Spurr umgebettet; die weitere Behandlung erfolgte wie beim Ziegenmaterial.

Makroskopische Aspekte *(Abb. 1-3)*

In Tabelle 1 sind die Ziegen nach Alter und Geschlecht geordnet. Da das jüngste Tier nur 5 Tage alt war, darf sicher angenommen werden, dass es sich bei der Thalamusmelanose um eine bereits bei der Geburt vorhandene Veränderung handelt.

Das Verhältnis von weiblichen zu männlichen Tieren spiegelt vermutlich das tatsächliche Geschlechtsverhältnis in der Ziegenpopulation wider: von den Tieren unter 1 Jahr sind 9 weiblich und 5 männlich, von den erwachsenen (über 1 Jahr) 9 weiblich und 1 männlich. Bekanntlich haben weibliche Tiere eine grössere Chance, als Zuchtnachwuchs das Erwachsenenalter zu erreichen, während mehr männliche Jungtiere zur Schlachtung kommen.

Tabelle 1

Rasse	Alter	Geschlecht	Lokalisation der Thalamusmelanose	Andere ZNS-Veränderungen
Brienzer (10384)	5 Tage	m.	bilateral symmetrisch, dorsale Hälfte (ohne Habenulae); Corpora geniculata lateralia und medialia	keine
Brienzer (13479)	8 Tage	m.	bilateral symmetrisch ganzer Thalamus (ohne Habenulae); Corpus geniculatum laterale links	Augenmissbildungen; Retinitis purulenta beidseitig
Brienzer (10318)	4 Wochen	m.	Rechts: dorso-mediales Drittel ohne Habenula; Corpus geniculatum laterale. Links: kleine Schwärzung von ca. 3 mm ∅ dorsolateral subependymal, und rostral in Corpus geniculatum laterale	keine
Brienzer (14299)	ca. 4 Wochen	f.	bilateral symmetrisch dorso-medial (ohne Habenulae) und Corpora geniculata lateralia	keine (white muscle disease)
Toggenburger (13442)	4 Wochen	f.	leichtgradig, Sehhügel links	Meningo-Encephalomyelitis granulomatosa
Brienzer (14253)	5 Wochen	f.	Nur histologisch Melanozyten im Corpus geniculatum laterale	Meningo-Encephalomyelitis granulomatosa
Brienzer (14273)	7 Wochen	f.	Corpora geniculata lateralia; rostral bilateral symmetrisch, caudal nur links	Myelitis granulomatosa
Toggenburger (12726)	2 Monate	f.	leichtgradig, Sehhügel links	Meningo-Encephalomyelitis granulomatosa
Brienzer (13986)	2 Monate	m.	Habenula links; Corpora geniculata lateralia, links stärker	keine
Toggenburger (4809) *(Fankhauser 1963)*	2 ½ Monate	m. Intersex	linke Hälfte (ohne Habenula), greift in Mittellinie nur 1-2 mm weit nach rechts hinüber; linkes Corpus geniculatum laterale	keine
Brienzer (12254)	4 Monate	f.	Corpus geniculatum laterale links	keine

Fortsetzung Tabelle 1

Rasse	Alter	Geschlecht	Lokalisation der Thalamusmelanose	Andere ZNS-Veränderungen
Brienzer (13556)	4 Monate	f.	Nur histologisch vereinzelte Melanozyten in Corpora geniculata lateralia	keine
Toggenburger (13679)	5 Monate	f.	leichtgradig, Sehhügel einseitig (Seite?)	Meningo-Encephalomyelitis granulomatosa
Toggenburger* (11420)	7 ½ Monate	f.	Nur linke Hälfte untersucht; dorso-medial; Corpus geniculatum laterale	akute Hirnrindennekrose
Brienzer (13488)	1 Jahr	f.	dorso-medial, Pulvinar, Nucleus habenularis rechts; Corpora geniculata lateralia bilateral	keine
Brienzer* (11172)	1 Jahr	m.	vermutlich linke Hälfte untersucht (nicht mit Sicherheit eruierbar); ganzer Thalamus (ohne Habenula); Corpus geniculatum laterale, Pulvinar	disseminierte Meningo-Encephalitis, nicht eitrig; vorwiegend graue Substanz
Toggenburger* (9742)	ca. 3 Jahre	f.	rechte Hälfte untersucht; dorso-medial, (ohne Habenula); Corpus geniculatum laterale	keine
Toggenburger (11931)	4 Jahre	f.	dorso-medial (ohne Habenula) und Corpus geniculatum laterale links	keine
Brienzer (11475)	4 Jahre	f.	rostral links dorso-medial (ohne Habenula) rechts nur kleine Stelle direkt unter Habenula in Mediane; caudal bilateral symmetrisch ganze dorsale Hälfte; Corpora geniculata lateralia, rechts viel stärker	akute Enterotoxaemie
Brienzer (?) (11400)	5 Jahre	f.	leichtgradig, Corpus geniculatum laterale rechts	leichtgradiges Hirnoedem; generalisierte Melanosarkomatose (Lymphknoten, Leber, Wirbelkörper)
Brienzer (10028)	6 Jahre	f.	dorsaler Thalamus links, ohne Habenulae	keine
Brienzer (11990)	?	f.	leichtgradig, Sehhügel links	keine

Fortsetzung Tabelle 1

Rasse	Alter	Geschlecht	Lokalisation der Thalamusmelanose	Andere ZNS-Veränderungen
Brienzer (14358)	?	f.	leichtgradig, dorso-lateraler Thalamus links	leichtgradige chronische Plexus-chorioiditis
Brienzer (14659)	?	f.	?	keine
DSH-Bastard (10461)	1 ½ Jahre	f.	dorso-mediale Kerngebiete rechts	Meningo-Myelitis pyogranulomatosa oberes Halsmark durch eingedrungenen Fremdkörper
Pudel (10650)	4 Jahre	f.	Corpus geniculatum mediale links	entzündliche Retikulose
Dackel (14271)	1 ½ Jahre	f.	Corpus geniculatum mediale links	keine
Kaninchen (Kreuzung) schwarz-weiss	ca. 3 Monate	?	bilateral symmetrisch ganzer Thalamus dorsal (ohne Habenulae); Nucleus ventralis thalami einseitig ausgespart	keine
Kaninchen (Kreuzung) schwarz-weiss	ca. 3 Monate	?	nicht mehr eruierbar	keine

*nur 1 Hirnhälfte erhalten.

Insgesamt untersuchten wir von Januar 1973 bis April 1980 382 Ziegengehirne; 89 davon waren Zwergziegen, die nie eine Thalamusmelanose aufwiesen. Unter den übrigen 293 trat sie 23 mal auf. Wie aus Tabelle 1 ersichtlich ist, sahen wir sie bisher nur bei Ziegen mit braunem Fell vom Brienzer (gemsfarbene Gebirgsziege) und Toggenburger Schlag; der einzige Fall bei einer weissen Ziege wurde von *Kaliner et al.* (1974) mitgeteilt*.

Die Veränderung variiert stark von Fall zu Fall bezüglich Ausdehnung und Intensität. Aus Tabelle 1 geht hervor, dass immer dorsomediale Kerngebiete des Thalamus betroffen sind, oft unter Aussparung der Habenulae. Die schwarze Verfärbung kann ganz oder vorwiegend einseitig oder bilateral symmetrisch oder asymmetrisch auftreten und neben den dorso-medialen Gebieten auch andere Zwischenhirnanteile erfassen, so dass in den am stärksten ausgeprägten Fällen der ganze Thalamus einbezogen ist. Ausnahmslos beteiligt sind die Corpora geniculata lateralia. Dies zeigt sich besonders in den beiden Fällen 13556 und 14253 (Tabelle 1), wo makroskopisch keine Verfärbungen zu beobachten waren, aber histologisch Melanozyten nur in den Corpora geniculata lateralia nachgewiesen wurden. Die makroskopisch sichtbare Verfärbung ist nicht gleichmässig, sondern weist alle Schattierungen von rauchgrau bis tiefschwarz auf, wobei häufig die unterschiedliche Farbintensität mit verschiedenen Kerngebieten übereinzustimmen scheint; so kann z.B. gelegentlich der laminäre Aufbau der Corpora geniculata lateralia deutlich erkannt werden. Bisher scheint die linke Zwischenhirnhälfte häufiger betroffen als die rechte. Diese Vermutung kann aber nicht mit Sicherheit belegt werden, da wir von 4 Tieren nur eine Hirnhälfte zur Untersuchung erhielten (Tollwut-Untersuchungen) und somit nicht wissen, wie die Gegenseite aussah (Tabelle 1), und die geringe Anzahl nicht aussagekräftig genug ist.

Der Fall Nr. 1 von *Kaliner et al.* (1974) gehört in die Gruppe mit linksseitig stärkerer Ausbreitung.

Bei anderen Haus- oder Wildruminanten konnten wir die Zwischenhirnmelanose bisher nie feststellen, jedoch (Tabelle 1) bei 3 Hunden und bei 2 Kaninchen.

Lichtoptische Befunde

Die deutliche Schwarzverfärbung am makroskopischen Präparat ist ein Summationseffekt. Im 4μ dicken Schnitt ist die Verfärbung nur noch gelegentlich erkennbar, und die pigmentierten Zellen liegen locker in das sonst unveränderte Parenchym eingestreut. Ihre Lage ist perivaskulär oder perineuronal. Es können 3 Zelltypen unterschieden werden:

Typ 1: rundlicher Zelleib ohne oder mit kurzen, plumpen Fortsätzen; Pigmentgranula von regelmässiger Grösse;

Typ 2: länglicher Zelleib mit langen, oft verzweigten dendritischen Fortsätzen; Pigmentgranula von regelmässiger Grösse;

Typ 3: rundliche Zellen ohne Fortsätze; Pigment als unregelmässige, gelb-braune bis schwarze Kugeln.

---

* Seither verschaffte uns Dr. A. Tontis das Gehirn eines weissen, 1,5-jährigen Saanen-Ziegenbockes mit bilateral-symmetrischer Melanose im dorso-lateralen Thalamus.

In den Zellen vom ersten und zweiten Typ liegt das Pigment oft so dicht, dass die einzelnen Granula nicht unterscheidbar sind; die Zellen sind von tiefschwarzer Farbe, der Kern ist überdeckt oder schimmert nur schwach durch; oder das Pigment liegt weniger dicht, die regelmässige Grösse der einzelnen Granula und der Kern sind erkennbar, die Zellen erscheinen gelb-braun oder braun. Die Pigmentgranula sind in den Fortsätzen über weite Strecken verfolgbar, auch im ungefärbten Präparat; im gefärbten Präparat kann häufig beobachtet werden, wie die pigmenthaltigen Fortsätze ein Neuron umschliessen.

Dass es sich bei dem Pigment um Melanin handelt, wurde mit färberischen und histochemischen Methoden wahrscheinlich gemacht (*Fankhauser* 1963; *Kaliner et al.* 1974). Die Vermutung *Fankhausers* (1963), es könnte sich bei den Zellen vom Typ 2 um pigmentierte Oligodendrozyten handeln, hat sich elektronenoptisch nicht bestätigt. *Kaliner et al.* (1974) stellten fest, dass die Zellen mit regelmässigen Granula (Typ 1 und 2) Melanozyten sind. Die dendritischen Zellen (Typ 2) unterscheiden sich tatsächlich lichtmikroskopisch nicht von Melanozyten in andern Geweben, z. B. der Haut (Becker 1948). Die seltener vorkommenden Zellen vom Typ 3 dürften den Melanophagen von *Kaliner et al.* (1974) entsprechen.

Klinische oder pathologische Bedeutung kommt der Thalamusmelanose offenbar nicht zu. Da sie sowohl bei normalen* als auch bei Tieren mit verschiedenen anderen Hirnveränderungen vorkommt (Tabelle 1), ist sie sicher unabhängig von letzteren.

Wie bei Wiederkäuern ist gelegentlich auch bei Kaninchen eine starke Melanose der Leptomeningen zu beobachten. Das eine der beiden Kaninchen mit Thalamus-Melanose, dessen Gehirn wir lichtmikroskopisch untersuchen konnten, wies ebenfalls diese Meninx-Melanose auf, die stellenweise entlang den Gefässen in das Parenchym einstrahlte. In den dorsalen, submeningealen Melanosebezirken des Thalamus trifft man daher neben «meninx-unabhängigen» Pigmentzellen auch auf solche im perivaskulären, mit den Meningen in direktem Zusammenhang stehenden Mesenchym. Pigmentierte Gefässscheiden finden sich ferner in den Lobi piriformes.

Elektronenmikroskopische Befunde

Die ultrastrukturelle Untersuchung zeigt, dass sich das Pigment in verschiedenen Zelltypen befindet.

Die häufigsten pigmentierten Zellen (entsprechend den Typen 1 und 2 der Lichtmikroskopie), mit reichlichem Zytoplasma und zentral gelagertem Kern, sind Melanozyten (Abb. 4). Sie enthalten ovale Melanosomen verschiedener Entwicklungsstadien (nach *Fitzpatrick et al.,* 1971). Am häufigsten sind die Stadien III und IV anzu-

* Wir möchten Dr. *A. Tontis,* Institut für Tierpathologie Bern, bestens für die Gehirne von Ziegen ohne neurologische Vorgeschichte danken.

Abb. 4 Melanozyt; K = Kern, Z = Zytoplasma. 12500 ×.
Abb. 5, 6 Melanosomen im Entwicklungsstadium III (▲) und IV (▲ ▲). ↑ = Unit membrane. 86000 ×.

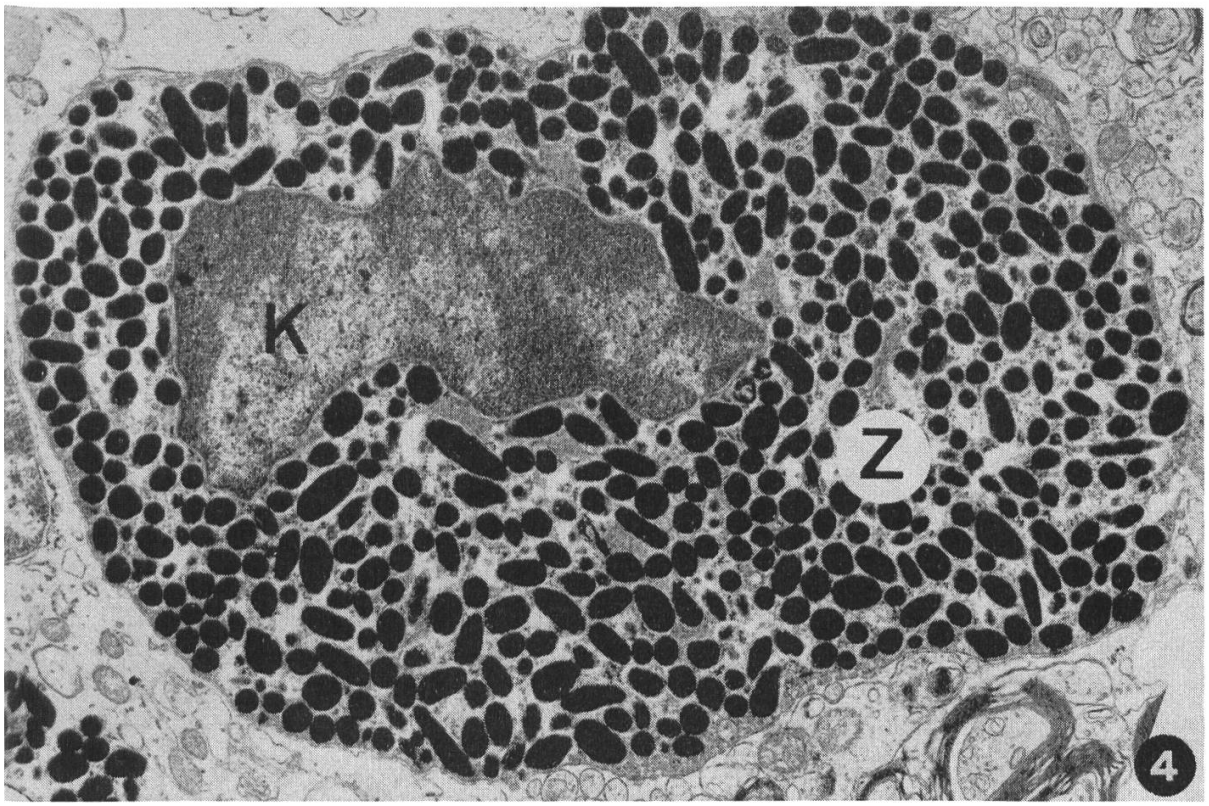
K
Z
4

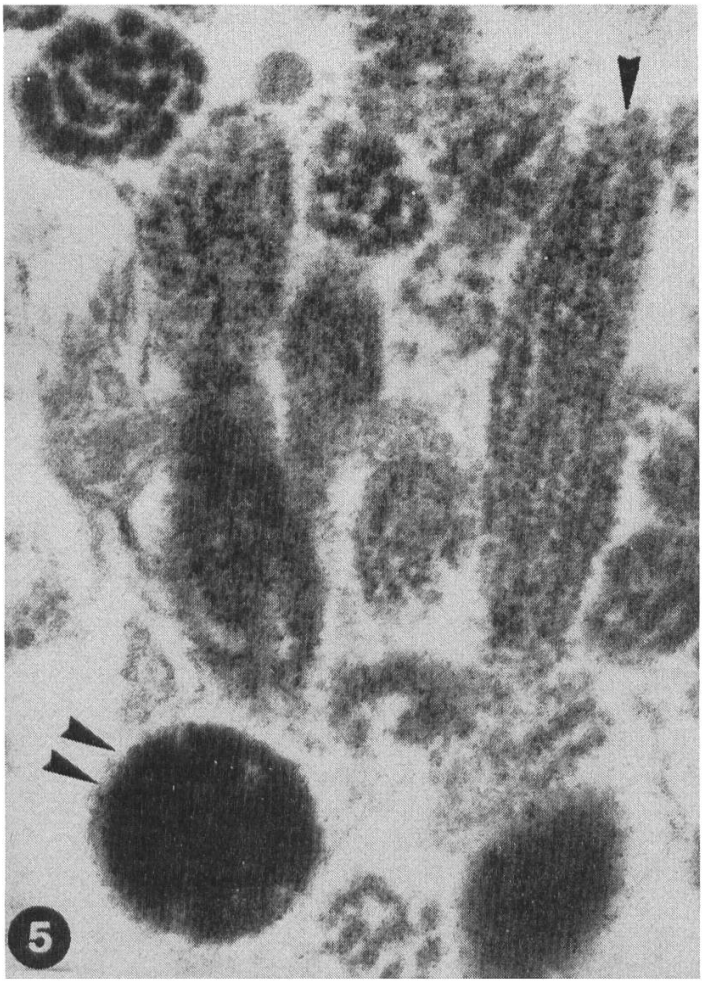
5

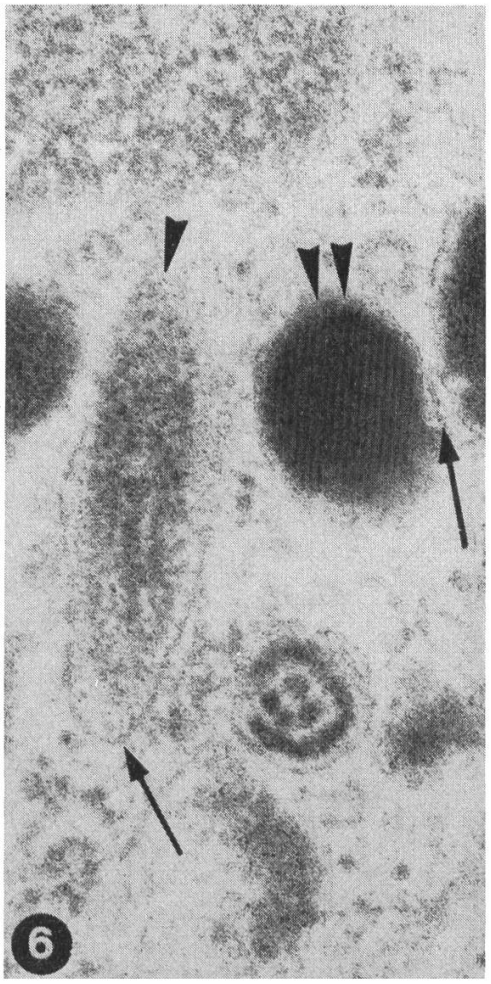
6

treffen; bei III ist die charakteristische Innenstruktur mit longitudinalen, quergestreiften Strängen erkennbar (Abb. 5, 6).

Die Pigmentzellen sind unterschiedlich angeordnet:

- in grossen Mengen zusammengelagert und durch «junctional structures» miteinander verbunden (Abb. 7); zwischen den Melanozyten liegt häufig degeneriertes Neuropil (Abb. 8);
- im engen Kontakt mit Perikarya von Nervenzellen, in der Art perineuronaler Satelliten, ohne zwischengelagerte Astrozytenfortsätze (Abb. 9);
- der Basallamina der Gefässe anliegend, ohne dass Astrozytenfüsse dazwischen liegen (Abb. 10, 11)
- gebietsweise innerhalb der Schichten von Gefässwänden.

Jene Abschnitte der Melanozyten-Zellmembran, die an Neuropil angrenzen, weisen häufig Digitationen auf. Anteile des Neuropils können durch sie isoliert werden und degenerieren. Anderswo liegt eine Basallamina zwischen Melanozyten und Neuropil (Abb. 12). Häufig sind nekrotische Melanozyten; freie Melanosomen in ihrer Nachbarschaft sind dagegen selten.

Die dem Typ 3 der Lichtmikroskopie entsprechenden, melaninhaltigen Zellen sind Melanophagen. Bei den hochgradig mit Pigment beladenen, abgerundeten Zellen handelt es sich um Makrophagen mit Herkunft wahrscheinlich von der Mikroglia, von perivaskulären Zellen und möglicherweise von Monozyten (*Oehmichen,* 1978). In ihrem Zytoplasma liegen Gruppen von Melanosomen, die von einer «unit membrane» umgeben sind. Die Grundsubstanz zwischen den einzelnen Melanosomen ist dichter als im übrigen Zytoplasma.

Melanosomen finden sich auch innerhalb von Astrozyten und Neuronen (Abb. 13–15). Das Melanin kann aus nekrotischen Melanozyten stammen. Denkbar ist auch eine phagozytotische Aufnahme aus normalen Melanozyten, ähnlich der Melanosomenübertragung auf Keratinozyten in der Haut (*Klaus,* 1969; *Wolff,* 1973).

Sowohl bei den Kaninchen wie bei den Hunden wurden elektronenmikroskopisch melanosomenhaltige Zellen nachgewiesen, die als Melanozyten und Melanophagen deutlich unterscheidbar sind. Da das Gewebe für ultrastrukturelle Untersuchungen jedoch nicht optimal fixiert war, verzichten wir auf weitere Aussagen.

Abb. 7 «Junctional structure» (↑) zwischen zwei Melanozyten. 44300 ×.
Abb. 8 Digitationen von Melanozytenzytoplasma (↑), die einen degenerierenden Neuropilfortsatz (Ne) umgeben. 27000 ×.
Abb. 9 Melanozyt (M) in engem Kontakt mit einem Neuron. K = Kern, Z = Zytoplasma des Neurons. 27000 ×.
Abb. 10 Melanozyt, der Basallamina einer Kapillare anliegend. K = Kern des Melanozyten; E = Kern der Endothelzelle; L = Lumen der Kapillare. 8300 ×.
Abb. 11 Vergrösserung aus Abb. 10. ▲ = Basallamina der Kapillare. 44300 ×.
Abb. 12 Basallamina (↑) zwischen Melanozyten (M) und Neuropil (Ne). 27000 ×.
Abb. 13 «Compound melanosome» im Zytoplasma eines Neurons. Z = Zytoplasma, K = Kern. 8700 ×.
Abb. 14 Vergrösserung aus Abb. 13. ↑ = Unit membrane. 26000 ×.
Abb. 15 «Compound melanosomes» im Zytoplasma (Z) eines Astrozyten. K = Kern. 22000 ×.

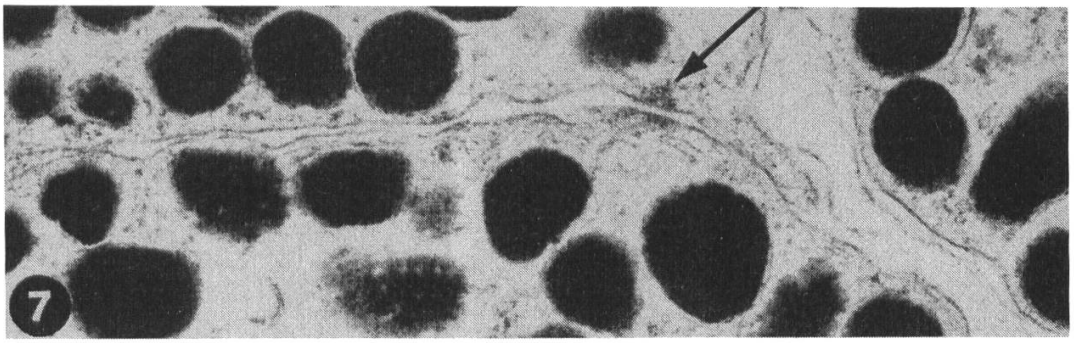
7

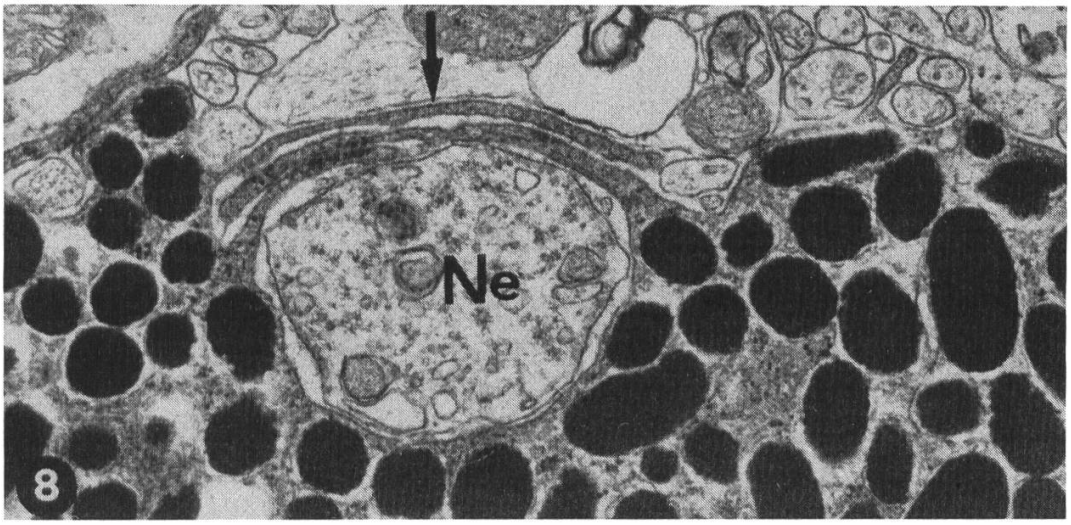
Ne
8

K
Z
M
9

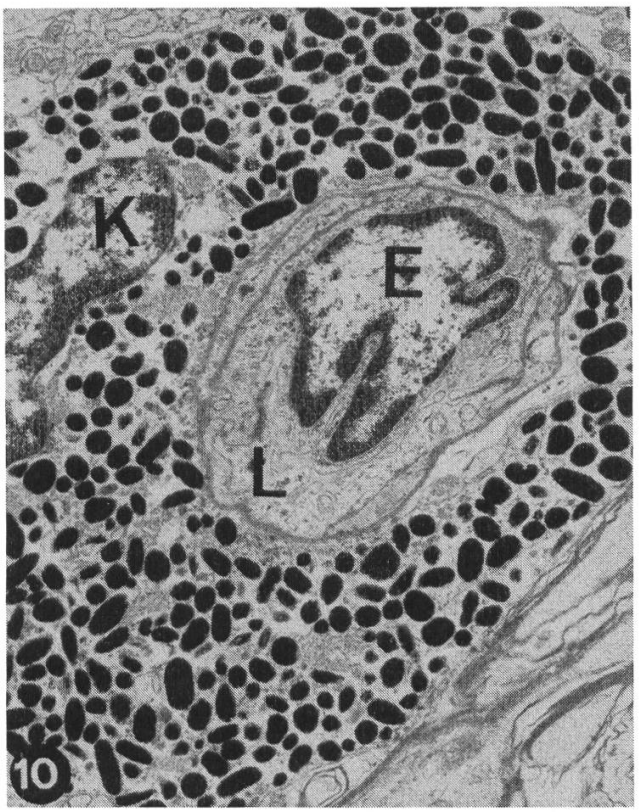
K
E
L
10

11

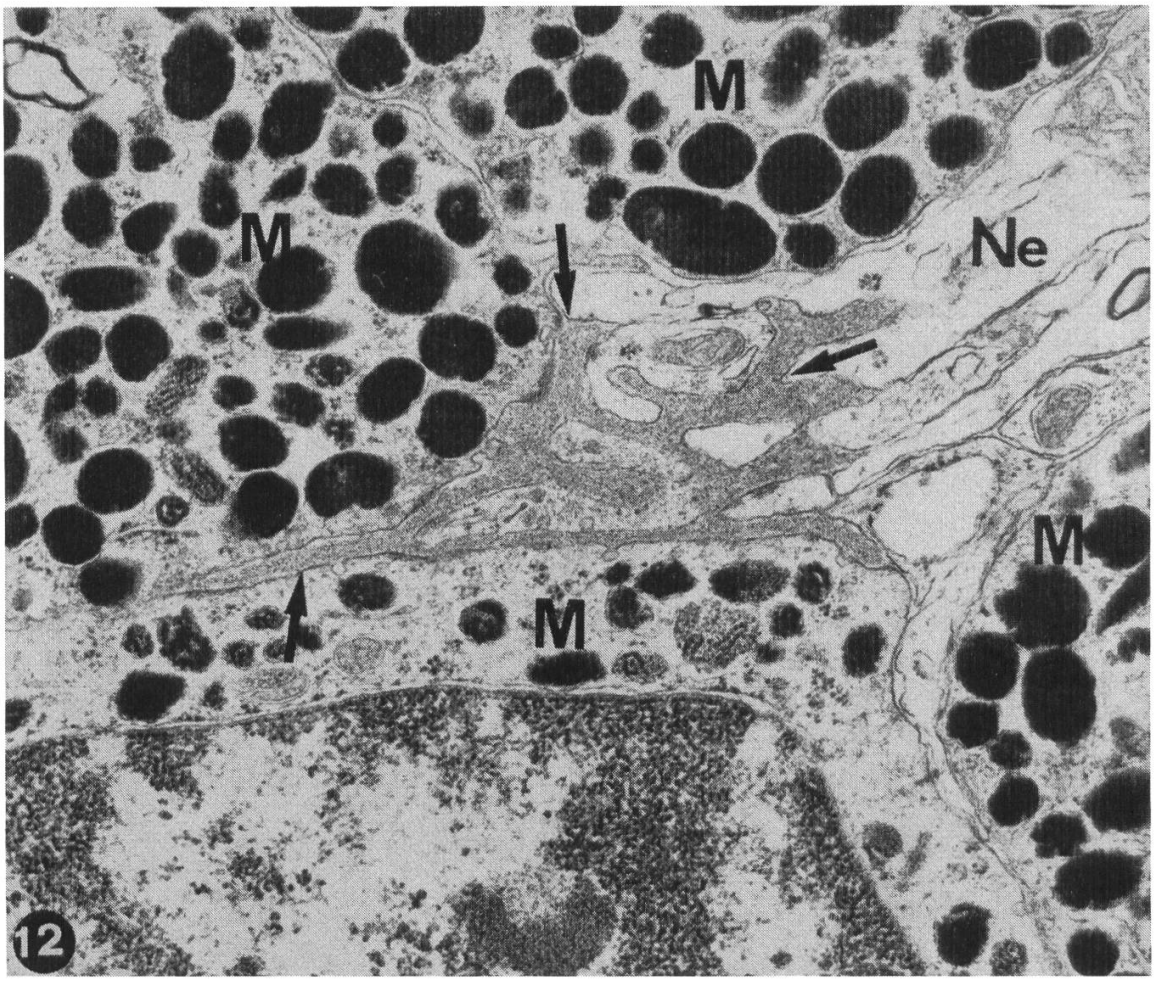
M
M
Ne
M
M
12

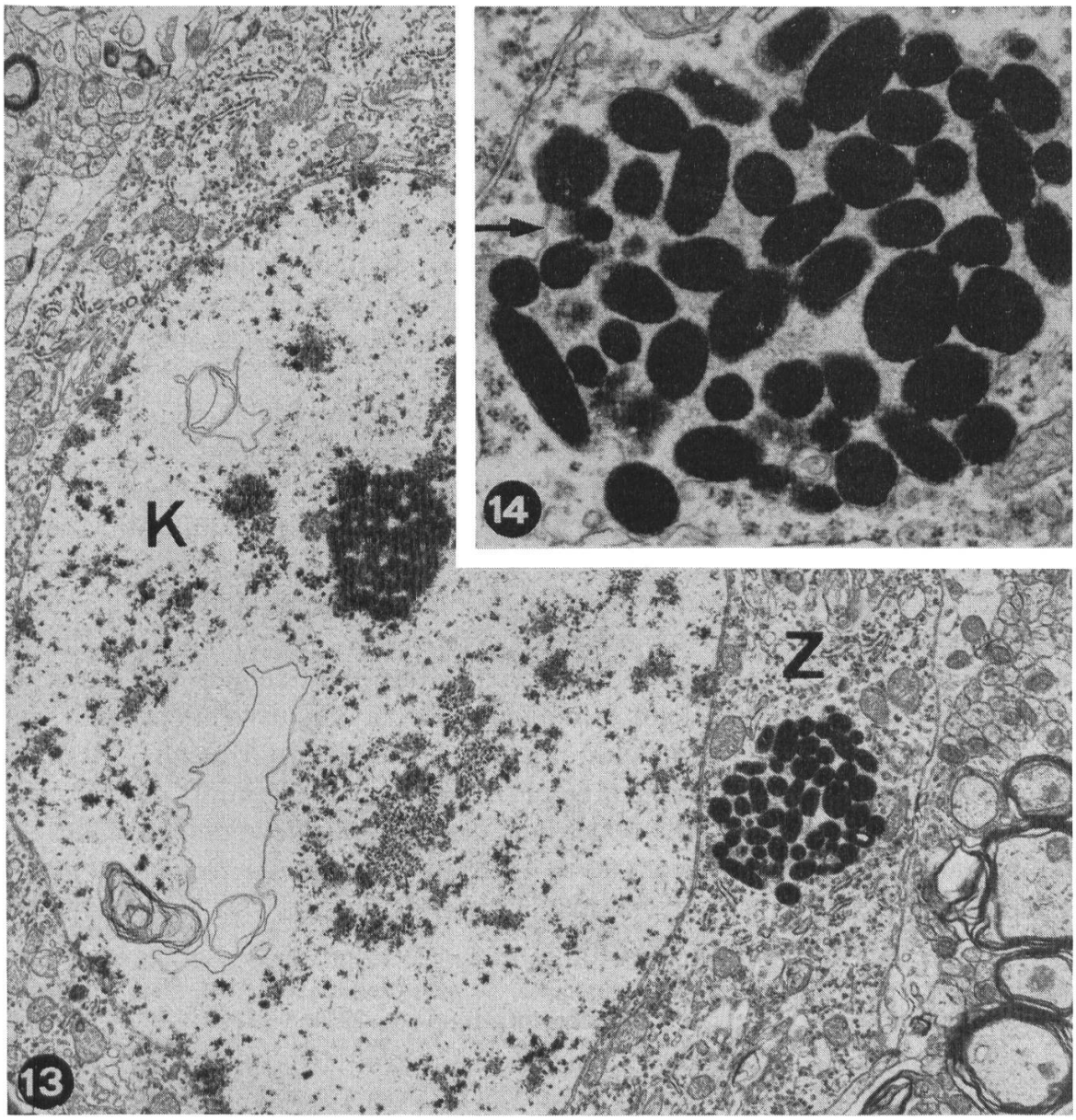
K
Z
13
14

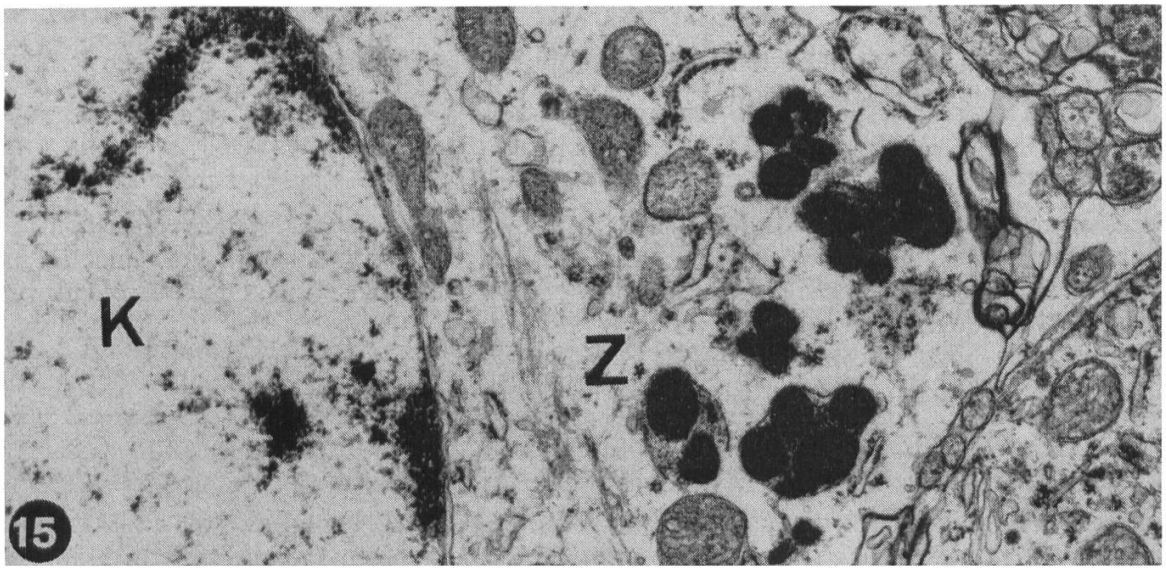
K
Z
15

Diskussion

Die elektronenmikroskopische Untersuchung zeigt, dass die Thalamusmelanose der Ziege durch die Anwesenheit von Melanozyten in der grauen Substanz des dorsalen Diencephalons bedingt ist. Dies und vorläufige Ergebnisse physikalischer Untersuchungen (*Ule et al.,* 1979) lassen den Schluss zu, dass das in Frage stehende Melanin nicht zu den Neuromelaninen (in Neuronen oder Astrozyten gebildetem Melanin), sondern zu den von diesen Autoren mesektodermale genannten (von aus der Neuralleiste stammenden Melanozyten gebildeten) Melaninen gehört. Eine kurze Übersicht zum Vorkommen von Melanin im Zentralnervensystem bei Tieren findet sich bei *Fankhauser und Bestetti* (1979).

Auf der andern Seite dürfte die direkte Apposition von Melanozyten an Neurone – ohne Zwischenschaltung von Neuroglia – ein weiteres Argument für die Herkunft der Melanozyten aus der Neuralleiste sein.

Die nach den lichtmikroskopischen Befunden nicht erwartete mikroinvasive Tendenz der Melanozyten weist auf einen gewissen Grad von Autonomie dem Nervengewebe gegenüber hin. Für das unregelmässige Vorhandensein einer Basallamina um die Melanozyten haben wir keine Erklärung. *Fankhauser* (1963) hat die «Thalamusmelanose» als eine Fehlbildung interpretiert: Melanoblasten aus der Neuralleiste würden über ihre normalen Zielorte im Augenbecher hinauswandern und sich im Corpus geniculatum laterale und caudo-dorsalen Thalamus zu Melanozyten differenzieren. Leider basieren die bisherigen Kenntnisse über die Herkunft der sog. mesektodermalen Pigmentzellen und die Bedeutung der Neuralleiste vorwiegend auf Untersuchungen an Kaltblütern (*Bagnara et al.,* 1979) und Vögeln (*Le Douarin et al.,* 1977) und Bedenken gegen eine vorbehaltlose Uebertragung auf das Säugetier (*Willis,* 1958) dürften noch immer am Platz sein.

Zusammenfassung

Es wird zusammenfassend über die lichtmikroskopischen Befunde bei Melanosis thalami von 24 Ziegen, 3 Hunden und 2 Kaninchen berichtet. Von 2 Ziegen wurde das Material unter optimalen Bedingungen elektronenmikroskopisch untersucht, von Hunden und Kaninchen nur zu Kontrollzwecken an formalinfixiertem Material oder mittels Reimbedding.

Das Verhalten der Melanozyten und Melanophagen zum umgebenden nervösen Parenchym und das Vorkommen von Melanosomen in Astrozyten und Neuronen wird dargestellt.

Résumé

Les résultats des examens histologiques de 24 chèvres, 3 chiens et 2 lapins avec mélanose thalamique sont résumés. Le matériel de 2 chèvres a été traité de façon idéale pour l'examen au microscope électronique, tandis que d'autres cas (chien et lapin) ont été soumis à un contrôle ultrastructurel à l'aide de matériel fixé au formol ou après reimbedding.

Le comportement des mélanocytes et mélanophages vis-à-vis du parenchyme cérébral et la présence de mélanosomes dans des astrocytes et des neurones est illustré.

Riassunto

Si riassumono i reperti istologici relativi a 24 capre, 3 cani e 2 conigli con melanosi talamica. Il materiale relativo a 2 capre è stato trattato in modo ideale per le indagini ultrastrutturali, mentre

altri casi (cani e conigli) sono stati studiati ultrastrutturalmente utilizzando materiale fissato in formalina o trattato con il metodo del reimbedding.

Si illustra il comportamento dei melanociti e dei melanofagi nei confronti del circostante parenchima cerebrale e la presenza di melanosomi negli astrociti e nei neuroni.

Summary

The light-microscopic findings of thalamic melanosis in 24 goats, 3 dogs and 2 rabbits are summarized. Brain tissue of 2 goats was fixed for electron-microscopy under optimal conditions, whereas material of other cases (dogs and rabbits) has been controlled electron-microscopically using formalin-fixed brains or after reimbedding.

The relationship of melanocytes and melanophages to the brain tissue is illustrated, as well as the presence of melanosomes within astrocytes and neurones.

Verdankung

Frau M. Balta, Frl. D. Probst, Herrn G. DiLullo (Institut für Tierpathologie, Bern) und Frl. L. Ryser (Institut für vergleichende Neurologie) danken wir für ihre ausgezeichnete technische Arbeit bestens.

Literatur

Bagnara J. T., Matsumoto J., Ferris W., Frost S. K., Turner Jr. W. A., Tchen T. T., Taylor J. D.: Common origin of pigment cells. Science *203,* 410–415 (1979). *Becker W.:* Dermatological investigations of melanin pigmentation. In: The biology of melanomas, R. W. Miner, edit.; Spec.Publ. N.Y.Acad.Sci. *4,* 82–125 (1948). *Fankhauser R.:* Cerebrale Melanose bei der Ziege. Wiener tierärztl. Mschr. *50,* 373–384 (1963). *Fankhauser R.* und *Bestetti G.:* Hamartieartige Melanose im Kleinhirn eines Maultieres. Schweiz.Arch.Tierheilk. *121,* 673–681 (1979). *Fitzpatrick Th. B., Quevedo W. C., Szábo G., Seiji M.:* Biology of the melanin pigmentary system. In: Dermatology in general medicine, Th. B. Fitzpatrick, K. A. Arndt, W. H. Clark, A. Z. Eisen, E. J. Van Scott, J. H. Vaughan, edits. Mc Graw-Hill, New York and Maidenhead 117–146 (1971). *Kaliner G., Frese K., Fatzer R., Fankhauser R.:* Thalamic melanosis in goats. Schweiz.Arch.Tierheilk. *116,* 405–411 (1974). *Klaus S. N.:* Pigment transfer in mammalian epidermis. Arch.Derm. *100,* 756–762 (1969). *Le Douarin N. M., Teillet M. A., Le Lièvre C.:* Influence of the tissue environment on the differentiation of neural crest cells. In: Society of general physiologists series *32,* 11–27 (1977). *Masson P.:* Pigment cells in man. In: The biology of melanomas, R. W. Miner, edit.; Spec.Publ. N.Y.Acad.Sci. *4,* 15–51 (1948). *Oehmichen M.:* Mononuclear phagocytes in the central nervous system. Springer Berlin, Heidelberg, New York, 1978. *Rossi G. L., Luginbühl H., Probst D.:* A method for ultrastructural study of lesions found in conventional histological sections. Virchows Arch.Abt.A, Path.Anat. *350,* 216–224 (1970). *Ule G.* und *Berlet H.:* Melanosis Cerebelli. Elektronenmikroskopische und infrarotspektrophotometrische Untersuchungen bei der Melanose des Zahnkerns und der cerebellaren Körnerzellschicht. Acta Neuropathol. (Berl.) *46,* 215–220 (1979). *Ule G., Berlet H., Riedl H., Fankhauser R., Volk B.:* Ueber Melanin und Melanosomen im ZNS im Vergleich zu extracerebralen Erscheinungsformen und synthetischem Melanin aus Dopamin und Serotonin. Acta Neuropathol. (Berl.) *48,* 177–188 (1979). *Willis R. A.:* The borderland of embryology and pathology. Butterworth and Co., London 1958. *Wolff K.:* Melanocyte-keratinocyte interactions in vivo: The fate of melanosomes. Yale J.Biol.Med. *46,* 384–396 (1973).