Zeitschrift: Schweizer Archiv für Tierheilkunde SAT : die Fachzeitschrift für Tierärztinnen und Tierärzte = Archives Suisses de Médecine Vétérinaire ASMV : la revue professionnelle des vétérinaires

Herausgeber: Gesellschaft Schweizer Tierärztinnen und Tierärzte

Band: 122 (1980)

Artikel: Ultrastrukturelle Untersuchungen an Schilddrüsentumoren beim Hund

Autor: Pospischil, A. / Hänichen, T. / Bomhard, D. von

DOI: https://doi.org/10.5169/seals-591763

Nutzungsbedingungen

Die ETH-Bibliothek ist die Anbieterin der digitalisierten Zeitschriften auf E-Periodica. Sie besitzt keine Urheberrechte an den Zeitschriften und ist nicht verantwortlich für deren Inhalte. Die Rechte liegen in der Regel bei den Herausgebern beziehungsweise den externen Rechteinhabern. Das Veröffentlichen von Bildern in Print- und Online-Publikationen sowie auf Social Media-Kanälen oder Webseiten ist nur mit vorheriger Genehmigung der Rechteinhaber erlaubt. Mehr erfahren

Conditions d'utilisation

L'ETH Library est le fournisseur des revues numérisées. Elle ne détient aucun droit d'auteur sur les revues et n'est pas responsable de leur contenu. En règle générale, les droits sont détenus par les éditeurs ou les détenteurs de droits externes. La reproduction d'images dans des publications imprimées ou en ligne ainsi que sur des canaux de médias sociaux ou des sites web n'est autorisée qu'avec l'accord préalable des détenteurs des droits. En savoir plus

Terms of use

The ETH Library is the provider of the digitised journals. It does not own any copyrights to the journals and is not responsible for their content. The rights usually lie with the publishers or the external rights holders. Publishing images in print and online publications, as well as on social media channels or websites, is only permitted with the prior consent of the rights holders. Find out more

Download PDF: 11.08.2025

ETH-Bibliothek Zürich, E-Periodica, https://www.e-periodica.ch

Schweiz. Arch. Tierheilk. *122*, 233–246, 1980

Lehrstuhl für Allgemeine Pathologie und Pathologische
Anatomie am Institut für Tierpathologie der Universität München
(Prof. Dr. J. von Sandersleben)

Ultrastrukturelle Untersuchungen an Schilddrüsentumoren beim Hund[1]

von *A. Pospischil, T. Hänichen* und *D. von Bomhard*[2]

Mitteilungen über die Ultrastruktur von Schilddrüsentumoren bei Hunden beschränken sich bislang auf die C-Zellen-Tumoren und auf Einzelbeobachtungen. Für den Nachweis der Existenz von C-Zellen-Tumoren beim Hund haben elektronenmikroskopische Untersuchungen Klärung herbeigeführt [12]. Die hier dargelegte Studie an einem grösseren Material von Schilddrüsentumoren bei Hunden soll dem Vergleich lichtoptischer Befunde mit ultrastrukturellen Gegebenheiten dienen und zunächst die submikroskopischen Besonderheiten der verschiedenen epithelialen Tumoren bzw. der epithelialen Anteile von Schilddrüsentumoren beschreiben.

Typische ultrastrukturelle Befunde in Schilddrüsentumoren werden zudem mit denen von normalen Schilddrüsen verglichen. Die Beschreibung der Ultrastruktur sowie die Problematik der Histogenese der beim Hund nicht seltenen Sarkome (Osteosarkom, Chondrosarkom usw.) bzw. gemischt epithelial-mesenchymaler Geschwülste [6] ist einer weiteren Mitteilung vorbehalten.

Material und Methode

Zur Untersuchung gelangten Schilddrüsentumoren einschliesslich Metastasen von 29 Hunden unterschiedlicher Rasse, Alters und Geschlechtes (Tab. 1). Das Material stammt aus Sektionen und von chirurgisch entfernten Neoplasmen aus den Jahren 1972 bis 1977. Gewebeproben der tumorös entarteten Schilddrüsen wurden zum grössten Teil unmittelbar nach der Exstirpation des Organs bzw. nach der Euthanasie der Tiere entnommen. Für die lichtmikroskopischen Untersuchungen erfolgte die Fixierung in 7%igem gepuffertem Formalin und die übliche Einbettung in Paraplast. Folgende Färbungen wurden durchgeführt: Hämalaun-Eosin, PAS, Färbung mit alkoholischem Kongorot, Trichrom-Färbung nach Masson, Silberimprägnation nach Gomori.

Gewebeproben von ca. 1 mm Kantenlänge wurden nach zweistündiger Fixation in 6,25%igem Glutaraldehyd bei 4 °C in Sörensen-Phosphatpuffer (pH 7,2) gründlich gewaschen. Einer Nachfixierung für 2 Stunden in 1%igem Osmiumtetroxid schloss sich die Entwässerung in aufsteigender Acetonreihe und die Einbettung in Epon 812 an. Semidünnschnitte von 1 μm Dicke und Ultradünnschnitte wurden auf einem Mikrotom (OmU2) der Firma Reichert hergestellt. Die Semidünnschnitte wurden zur lichtmikroskopischen Kontrolle mit Toluidinblau-Safranin gefärbt. Die Ultradünnschnitte wurden nach Kontrastierung mit Uranylacetat und Bleicitrat in einem Siemens Elmiskop IA untersucht. Ein geringer Teil der Gewebeproben (Nrn. 26, 27 in Tab. 1) entstammte bereits in 7%igem neutralem Formalin eingesandten Proben. Diese wurden ebenfalls in 1 mm³ grosse Blöckchen zerteilt und ohne weitere Fixierung unmittelbar in Sörensen-Phosphatpuffer überführt und dann weiterbehandelt, wie oben beschrieben [1, 9].

---

[1] Herrn Prof. Dr. Dr. h.c. H. Stünzi, Zürich, zum 60. Geburtstag gewidmet.

[2] Adresse: Dres. A. P., T. H. und D. von B., Veterinärstrasse 13, D-8000 München 22.

Tabelle 1 Angaben über die Herkunft, das Auftreten bzw. Metastasierung der untersuchten Tumoren sowie die histologische Diagnose

Nr.	Rasse Alter Geschlecht	Sektions- (S) Operations- (O) präparat	Histologischer Befund	unilateral bilateral	Metastasen	Zahl der elmiskopisch untersuchten Lokalisationen
1	Dackel 12 J. w.	S	solid-follikuläres Karzinom	unilateral	–	1
2	Schäferhund 13 J. m.	S	Karzinosarkom	bilateral	Lunge	1
3	Schäferhund 10 J. m.	S	follikuläres Adenom	unilateral	–	1
4	Dt. Kurzhaar 13 J. m.	S	zystisches Adenom	unilateral	–	1
5	Boxer 8 J. m.	S	solid-follikuläres Karzinom	bilateral	obere Halslymphknoten, Lunge	4
6	Dackel 7 J. w.	S	Struma adenomatosa	unilateral	–	1
7	Airedale-Terrier 15 J. m.	S	solid-follikuläres Karzinom mit überwiegend solidem Wachstum	bilateral	Lunge, Herzbasis	3
8	Boxer Alter? m,	S	solid-follikuläres Karzinom	bilateral	–	2
9	Spitz 10 J. m.	S	Karzinosarkom (Angiochondro)	bilateral	Lunge	2
10	Dackel 15 J. w.	S	solid-follikuläres Karzinom	bilateral	Gefässeinbrüche	2
11	Bastard 10 J. m.	O	solid-follikuläres Karzinom	?	–	1
12	Airedale-Terrier 10 J. w.	O	solid-follikuläres Karzinom	bilateral	–	2
13	Boxer 10,5 J. m.	O	solid-follikuläres Karzinom	?	–	1
14	Kerry-Blue-Terrier 10 J. m.	S	solid-follikuläres Karzinom mit überwiegend solidem Wachstum	bilateral	–	2
15	Berner Sennenhund 8 J. w.	O	solid-follikuläres Karzinom	unilateral	–	1

Nr.	Rasse Alter Geschlecht	Sektions- (S) Operations- (O) präparat	Histologischer Befund	unilateral bilateral	Metastasen	Zahl der elmiskopisch untersuchten Lokalisationen
16	Boxer 10 J. m.	O	solid-follikuläres Karzinom	unilateral	Gefässeinbrüche	1
17	Boxer 11 J. w.	O	Struma nodosa et cystica	?	–	1
18	Dogge Alter? Geschlecht?	O	solid-follikuläres Karzinom	?	–	1
19	Schäferhund 14 J. m.	S	solid-follikuläres Karzinom	bilateral	–	2
20	Dt. Kurzhaar 9 J. m.	S	verschleimendes Karzinom	bilateral	Halslymphknoten bds.	3
21	Boxer 12 J. w. kastr.	S	Karzinosarkom	bilateral	multiple Tumoren anderer Art, Metastasen	3
22	Dackel 11 J. m.	S	solid-follikuläres Karzinom mit überwiegend solidem Wachstum	bilateral	Jugularis-Einbruch, Retropharyngeallymphknoten	2
23	Boxer 10 J. m.	S	solid-follikuläres Karzinom	bilateral	Halslymphknoten, Lunge	4
24	Bedlington-Terrier 14 J. m.	S	solid-follikuläres Karzinom	unilateral	–	3
25	Boxer 6 J. m.	S	solid-follikuläres Karzinom	bilateral	Lunge	5
26	Schäferhund 11 J. m.	S	eosinophiles Karzinom	unilateral	–	2
27	Schnauzer 10 J. m.	O	Karzinosarkom (C-Zell-Tumor)	?	–	1
28	Dackel 12 J. m.	S	solid-follikuläres Karzinom	unilateral	Halslymphknoten, Lunge, Myokard, Zwerchfell	3
29	Pudel 12 J. m.	S	verschleimendes Karzinom	unilateral	Lunge, Niere	5

Zum Vergleich untersuchten wir makroskopisch und lichtmikroskopisch unveränderte Schilddrüsen von 12 Hunden verschiedener Rasse, verschiedenen Alters und beiderlei Geschlechtes. Zwei der Hunde wurden getötet und durch Ganzkörperperfusion fixiert, die verbleibenden 10 euthanasiert und unmittelbar darauf die Organe entnommen. Die Bearbeitung erfolgte auf die bereits beschriebene Weise.

Ergebnisse

Die Ergebnisse der lichtmikroskopischen Beurteilung der untersuchten Schilddrüsentumoren sind in Tabelle 1 zusammengestellt. Die Klassifizierung wurde nach den mit der WHO erarbeiteten Kriterien vorgenommen [10]. Bei der zusammenfassenden Beschreibung der Befunde erwies es sich jedoch als zweckmässig, weiter zu unterteilen und von der zahlenmässig grössten Gruppe der solid-follikulären Karzinome solche mit überwiegend solider Wuchsform und solche mit Verschleimung abzugrenzen. Die Tabelle 1 informiert ausserdem über Rasse, Alter und Geschlecht der betroffenen Hunde und – soweit bekannt – über uni- bzw. bilaterales Auftreten und gegebenenfalls nachgewiesene Metastasierung. In 12 Fällen konnten Metastasen nachgewiesen werden, bei 10 Tieren traten keine Metastasen auf, bei 7 operativ entfernten Tumoren fehlen nähere Angaben.

1. Solid-follikuläre Karzinome (15 Tiere)

Ultrastrukturell weisen diese Blastome eine weitgehend einheitliche Zellstruktur auf. Die Zellkerne des entarteten Schilddrüsenepithels sind rund bis oval und zeigen eine deutliche Chromatinstrukturierung mit unterschiedlicher Verteilung. Das Zytoplasma ist mässig elektronendicht und enthält zahlreiche gut ausgebildete Organellen, Golgifelder und Ribosomen. Sie unterscheiden sich weder in Form noch in Anzahl von denen in unveränderten Follikelepithelzellen. In einigen wenigen Zellen ist die Zahl der Mitochondrien deutlich vermehrt. Form und Grösse weichen nur geringfügig von der Norm ab (Abb. 1). Sie sind von rauhem endoplasmatischem Retikulum wie mit einem Kranz umgeben. Die Innenstruktur der Mitochondrien zeigt deutliche Cristae, die teilweise verzweigt sind. In einigen Zellen nimmt das rauhe endoplasmatische Retikulum die Form von konzentrischen Kreisen an. Die Ausdehnung solcher Felder erreicht im Durchmesser Kerngrösse. Sehr häufig (ca. 55% der untersuchten Fälle) treten im Zytoplasma dieser Zellen intrazytoplasmatische Hohlräume auf. Sie sind meist einzeln vorhanden, und ihre Lokalisation in der Zelle ist variabel. Wie bei Follikellumina sind an ihrer Oberfläche Mikrovilli zu sehen, und in vielen Fällen enthalten sie auch kolloidähnliche Substanzen (Abb. 2). Im Zytoplasma treten auch sehr typische tubuläre Strukturen auf (Abb. 3). Der Gesamtdurchmesser beträgt ca. 70 nm, die Tubuluswand ist ca. 10 nm dick, und der optisch leere Innenraum ist im Durchmesser ca. 50 nm, die Länge sehr unterschiedlich. Diese Tubuli liegen einzeln oder in Gruppen unregelmässig im Zytoplasma verteilt und sind von einer Membran umgeben. Das Auftreten folgt weder in bezug auf die Anordnung noch auf die Zahl einer Regel. Eine gewisse Häufung ist jedoch in Kernnähe zu erkennen.

Daneben bilden organellenreiche Tumorzellen sehr vereinzelte Felder von tubulären Strukturen, in denen einzelne Tubuli von einer Membran umhüllt sind. Ihr

---

Abbildung 1 Anhäufung von Mitochondrien im Zytoplasma einer Zelle in einem solid-follikulären Karzinom (→). – Primärvergrösserung: 2000fach.

Abbildung 2 Intrazytoplasmatische Hohlräume mit Mikrovilli (→) und kolloidähnlichem Material (★). – Primärvergrösserung: 15 000fach.

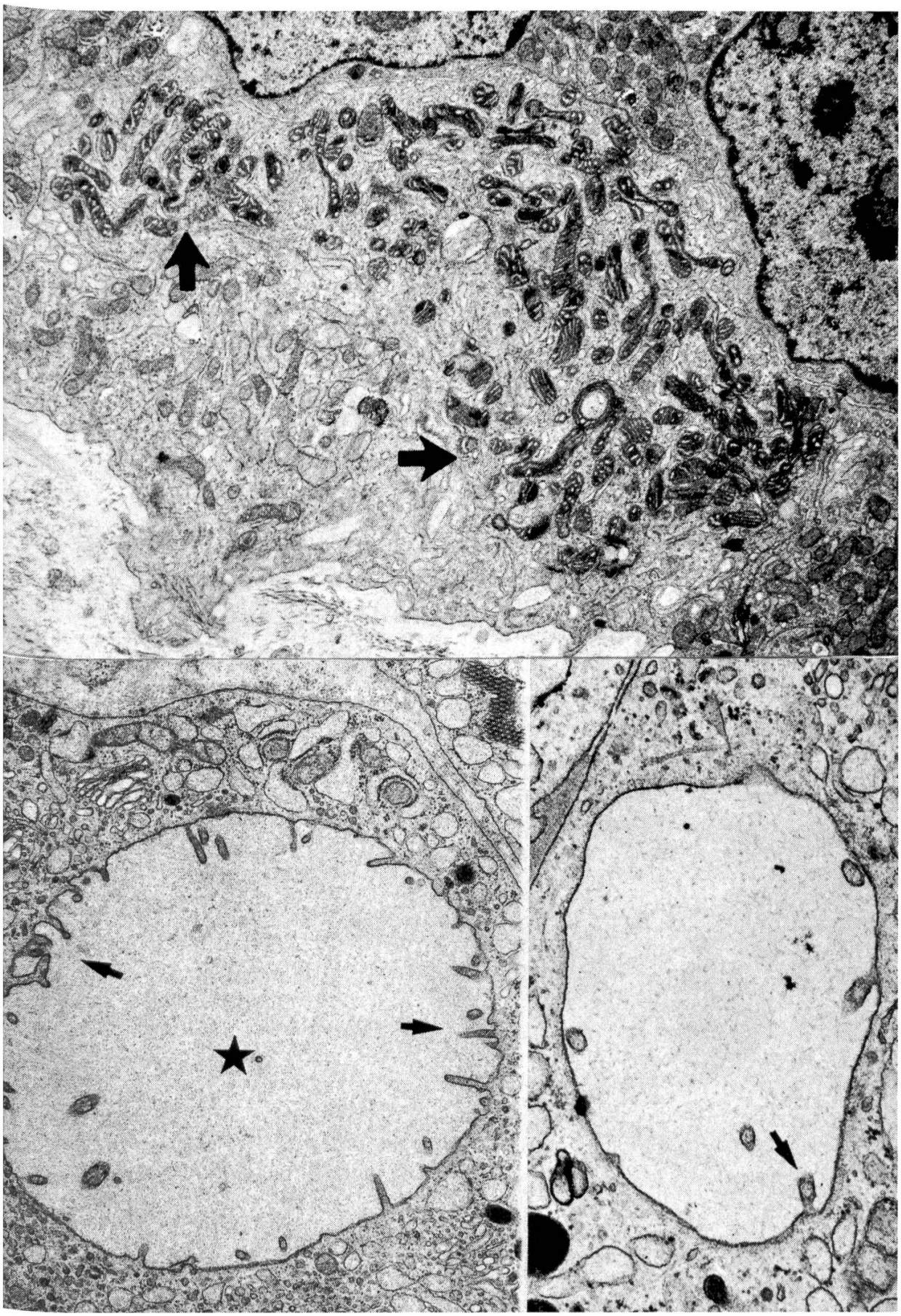

3

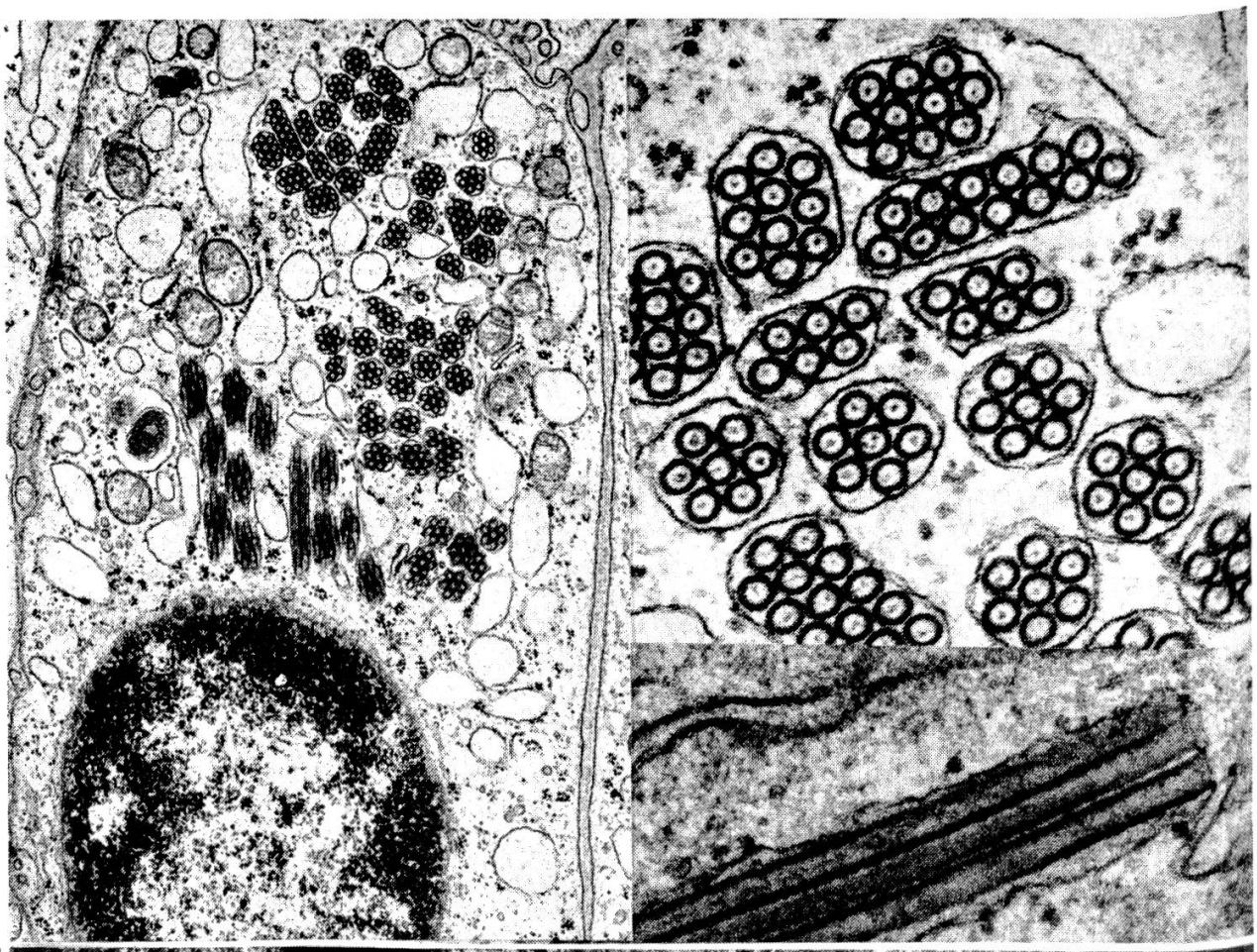

4

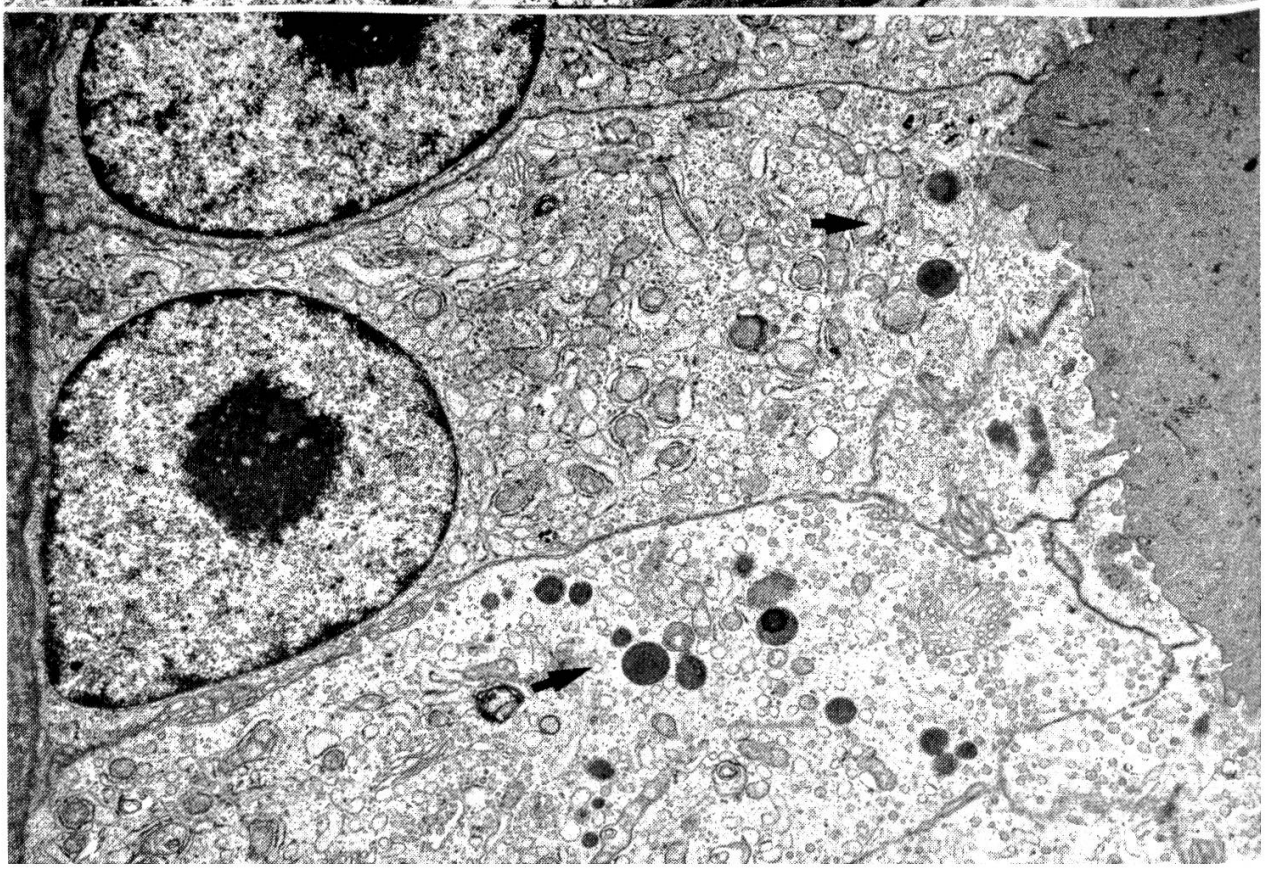

Innendurchmesser beträgt ca. 27 nm, der Aussendurchmesser ca. 40 nm, die Wandstärke ca. 6 nm.

Auffallend ist die Tatsache, dass Tubuli in 4 von 6 metastasierenden solid-follikulären Karzinomen auftreten, jedoch nur in einem nachgewiesen nicht metastasierenden Tumor zu finden sind.

Benachbarte Zellgrenzen sind sehr häufig über Desmosomen und «tight junctions» verbunden. Bei Begrenzung von Follikellumina werden deutliche Schlussleisten ausgebildet. Der Zellverband kann durch sehr stark ausgeprägte Interdigitationen noch weiter verfestigt sein.

In 5 Fällen befinden sich im Zytoplasma membrangebundene, runde bis ovale, mässig elektronendichte Granula. Ihre Grösse schwankt zwischen 350 und 1000 nm. Es handelt sich hier um sekretorische Granula, wie sie in normalen Follikelepithelzellen beobachtet werden (Abb. 4).

Zwischen den Tumorzellen, die den Follikelepithelzellen ähneln, findet man in 2 Fällen Zellen mit unregelmässig geformten, gelappten, chromatinreichen Kernen. Im Zytoplasma fallen neben einigen Mitochondrien und einem deutlichen Golgiapparat teilweise membrangebundene stark elektronendichte Granula auf, die denen von C-Zellen gleichen. Ihr Durchmesser beträgt 160–240 mm (Abb. 5).

2. *Solid-follikuläre Karzinome mit überwiegend solidem Wachstum* (3 Tiere)

Das überwiegend solid wachsende solid-follikuläre Karzinom unterscheidet sich im Feinbau in folgenden Einzelheiten vom solid-follikulären Karzinom:

Die Mehrzahl der Zellen hat ein weniger elektronendichtes Zytoplasma und die Anzahl der Organellen ist deutlich geringer. In einem Fall treten Zellen mit wenig erhöhter Mitochondrienzahl auf, daneben solche, die vollkommen von ihnen ausgefüllt sind. Membrangebundene Granula treten sehr selten auf. Ihre Grösse schwankt zwischen 400 und 600 nm. Im Zytoplasma kommen jedoch mit annähernd gleicher Häufigkeit wie bei solid-follikulären Karzinomen die bereits beschriebenen intrazytoplasmatischen tubulären Gebilde vor. Sie treten hier ausschliesslich in metastasierenden Tumoren auf.

Die Anzahl der auch in diesen Tumoren gebildeten intrazytoplasmatischen Lumina ist deutlich höher. Benachbarte Zellen verbinden sich wie beim solid-follikulären Karzinom mit Desmosomen und Interdigitationen, letztere sind häufiger zu beobachten. Das Auftreten von Schlussleisten ist dagegen entsprechend der geringeren Zahl von Follikeln seltener.

3. *Verschleimende Karzinome* (2 Tiere)

Lichtmikroskopisch wurden 2 Tumoren als verschleimende Karzinome klassifiziert. Tumoren dieser Art sind in der WHO-Sammlung nicht enthalten. Eine Metastasierung konnte bei beiden Tieren nachgewiesen werden. Ihr Wachstum ist weitge-

Abbildung 3 Intrazytoplasmatische Tubuli in Kernnähe, quer (oben rechts), schräg und längs geschnitten (unten rechts). – Primärvergrösserung: 9000fach, Inset: 20 000fach.

Abbildung 4 Sekretorische Granula (→) im Zytoplasma in einem solid-follikulären Karzinom. – Primärvergrösserung: 2000fach.

hend solide. Ultrastrukturell weisen sie helle organellenarme Zellen auf, die grosse ovale, regelmässig geformte Kerne enthalten. Angrenzende Zellen verbinden sich zum Teil über Desmosomen und «tight junctions». Sie weisen keine tubulären Bildungen im endoplasmatischen Retikulum auf. Die Verschleimung betrifft epitheliale Zellen. Zu Beginn tritt eine Schwellung und Vermehrung von Mitochondrien auf, bei gleichzeitiger Ausweitung der Zisternen des endoplasmatischen Retikulums. Nach dem Konfluieren dieser Zisternen nehmen die Zellen die Form von Siegelringzellen an. Der Inhalt der Zisternen kann nach dem morphologischen Bild nicht näher angesprochen werden (Abb. 6).

4. *Eosinophiles Karzinom* (1 Tier)

Dieser lichtmikroskopisch als eosinophiles Karzinom klassifizierte Tumor besteht ultrastrukturell aus dichten Zellagen, die selten Follikel bilden. Intrazytoplasmatische Lumina und Tubuli treten nicht auf. Die kubischen Zellen sind von einer einfachen Basalmembran und einem Kollagen-faserreichen Stroma umgeben.

Die Zellgrenzen sind gerade und gegenüberliegende Zytoplasmamembranen verbinden sich mit wenigen Desmosomen. Die Zellkerne sind gleichmässig geformt und unterscheiden sich nicht von den Kernen der Schilddrüsenepithelzellen. Das Zytoplasma ist angefüllt mit grossen Mengen von Mitochondrien unterschiedlicher Form und Grösse, dazwischen erscheinen deutlich komprimierte Areale, die stark ausgeprägte Golgifelder erkennen lassen (Abb. 7). Die Cristae mitochondriales sind sehr verschiedenartig geformt. Verzweigungen, starke Auftreibungen, ausgedehnte Verdichtungen sowie der teilweise oder vollständige Verlust der Cristaestruktur ist auffällig. Die Grösse reicht von kleinen eiförmigen, nahezu unveränderten Organellen bis zu annähernd zellkerngrossen Gebilden, die bohnenförmig oder länglich und mehrfach gelappt sein können.

5. *Epitheliale Anteile von Karzinosarkomen* (4 Tiere)

Lichtmikroskopisch zeichnen sich Karzinosarkome durch ein Nebeneinander von epithelialen und mesenchymalen Zellen aus. Bei 4 Tieren traten Tumoren dieser Art auf, in 2 Fällen konnte eine Metastasierung nachgewiesen werden.

Die Zellen der epithelialen Anteile von Karzinosarkomen weisen alle charakteristischen Strukturmerkmale auf (endoplasmatisches Retikulum, intrazytoplasmatische Lumina, Desmosomen, Interdigitationen und Basalmembranen), die auch den Zellen solid-follikulärer Karzinome zu eigen sind. Tubuli treten hier in den beiden metastasierenden Fällen auf.

Als Besonderheit fanden sich hier jedoch tumorös entartete Epithelzellen, die ohne Basalmembran direkt an Kollagenfaserbündel grenzen. Neben eindeutigem Kollagen werden die Schilddrüsentumorzellen auch von ungeordnetem feinfibrillärem Material umgeben, das nicht näher angesprochen werden kann.

Abbildung 5 Einzelne C-Zelle mit neurosekretorischen Granula in einem solid-follikulären Karzinom. – Primärvergrösserung: 4000fach.

Abbildung 6 Verschleimende Epithelzelle in einem verschleimenden Karzinom. – Primärvergrösserung: 2000fach.

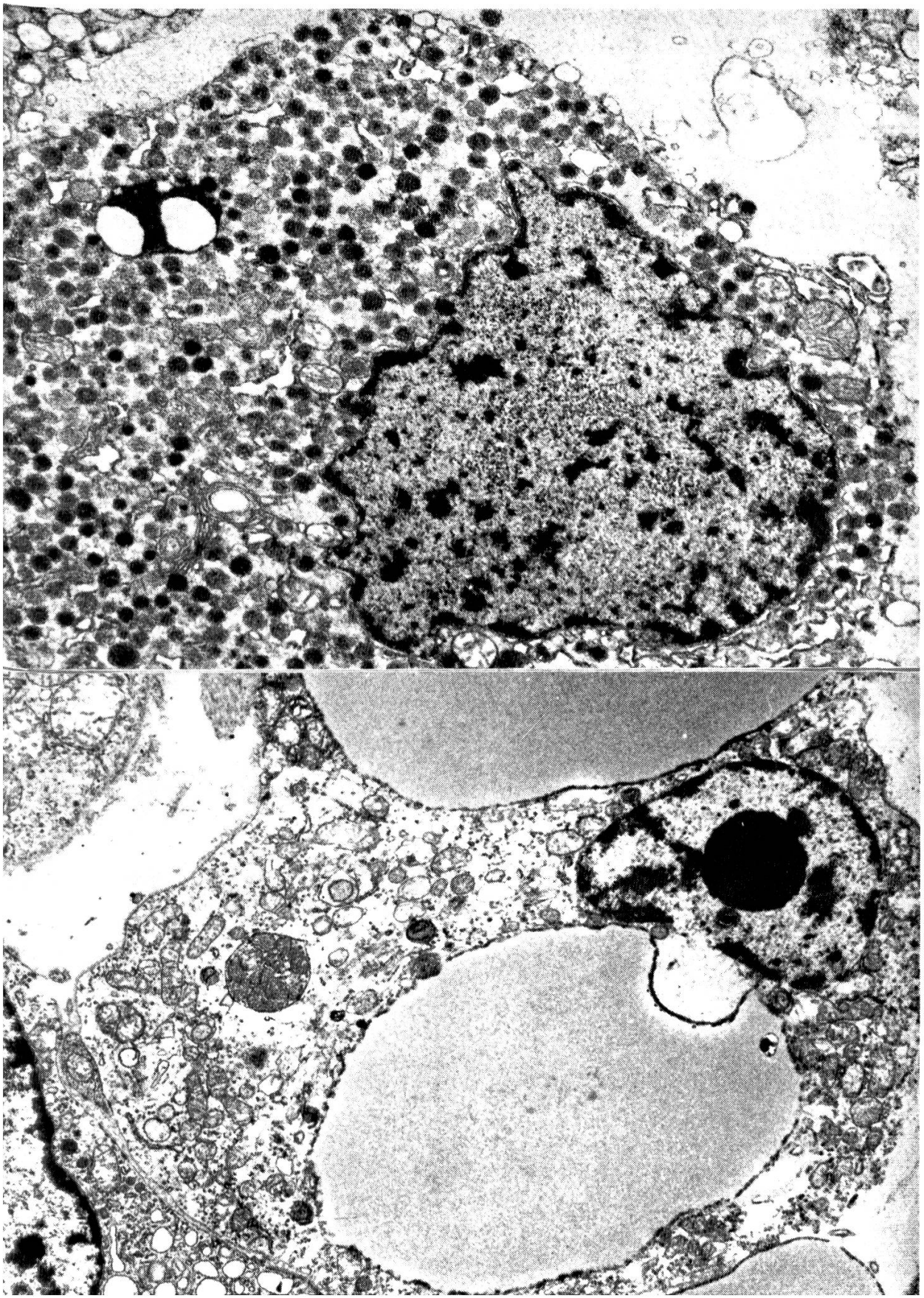

Ein Tumor, der lichtmikroskopisch als Karzinosarkom klassifiziert wurde, enthielt Zellareale, die an Plasmazellen erinnern. Elmiskopisch findet man trotz des relativ schlechten Erhaltungszustandes Zellen mit geraden Zellgrenzen, grossem rundem Kern und normalem Organellengehalt, die im Zytoplasma ca. 150–160 nm grosse membranbegrenzte stark elektronendichte Granula aufweisen. Umgeben sind diese Zellen von einem reichlich kollagene Fasern enthaltenden Stroma. Aufgrund der charakteristischen Katecholamingranula können sie als C-Zellen angesprochen werden.

6. Strumen (2 Tiere)

Die regelmässig aufgebauten Tumoren enthalten neben einem Bindegewebsstroma Zellen, deren Ultrastruktur weitgehend den normalen Follikelepithelzellen entspricht. Abweichend davon sieht man im Zytoplasma häufiger intrazytoplasmatische Lumina, an deren Oberfläche deutliche Mikrovilli erkennbar sind. Neben hellen Zellen, die wenig Organellen aufweisen, findet man solche, die reich an Golgifeldern, Ribosomen, endoplasmatischem Retikulum und Mitochondrien sind. In diesen Zellen treten auch mässig elektronendichte membrangebundene Granula von ca. 450 nm Durchmesser auf. Tubuli und parafollikuläre C-Zellen konnten nicht nachgewiesen werden. Die Zellen verbinden sich über Desmosomen, Schlussleisten und Interdigitationen.

7. Adenome (2 Tiere)

Auch hier entsprechen die epithelialen Zellen den epithelialen Zellen der Schilddrüsenfollikel. Als Besonderheit ist nur das vermehrte Auftreten von intrazytoplasmatischen Lumina aufgefallen.

7

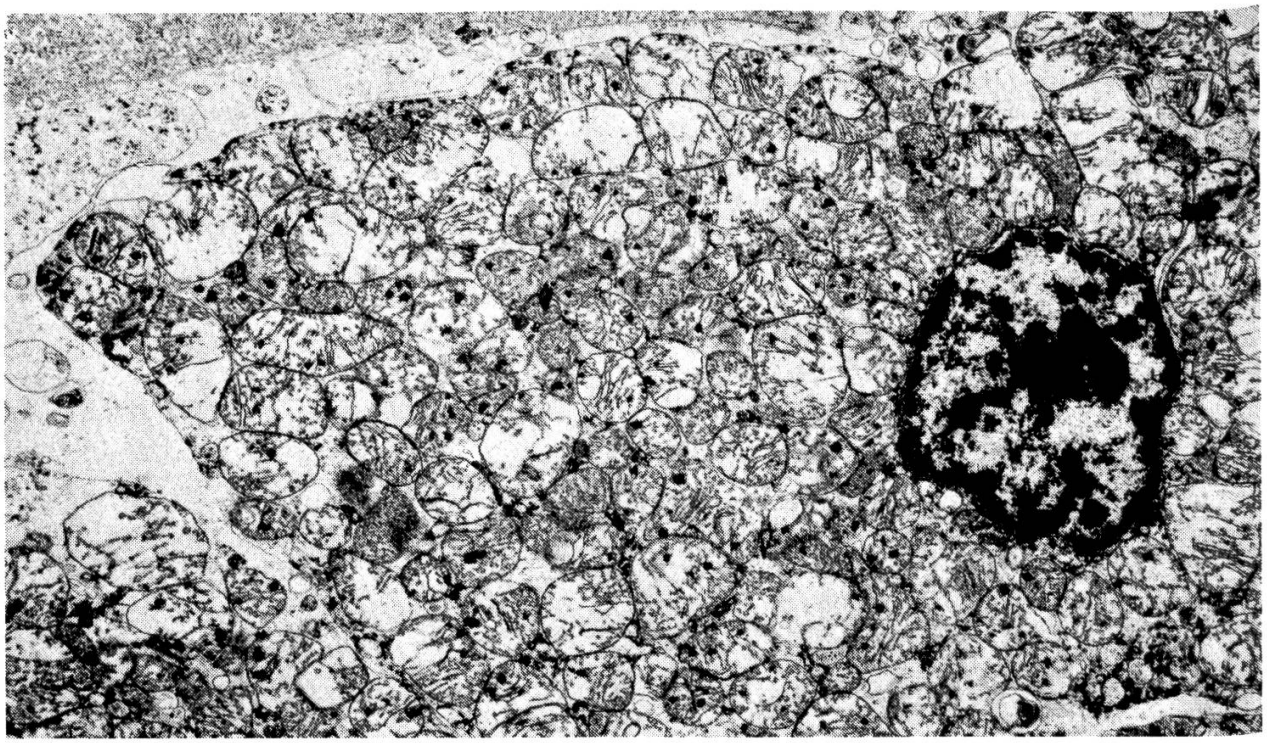

Abbildung 7 Grosse Mengen teilweise bereits degenerierter Mitochondrien im Zytoplasma einer Zelle in einem eosinophilen Karzinom (Formalinfixierung). – Primärvergrösserung: 2000fach.

Diskussion

Die Zellen epithelialer Geschwülste der Schilddrüse des Hundes bzw. die der epithelialen Anteile von Karzinosarkomen gleichen ultrastrukturell weitgehend den Follikelepithelzellen des Ausgangsorgans. Eine Ausnahme bilden besondere tubuläre Strukturen, wie sie von *Deutschländer* (1972) bei einem Schilddrüsenkarzinom eines Hundes und von *Thake* et al. (1971) in ektopischen Schilddrüsenadenomen an der Herzbasis bei 3 Hunden beschrieben wurden. Bei dem von uns untersuchten Material treten sie in 40% der soliden bzw. solid-follikulären Karzinome einschliesslich der entsprechenden karzinomatösen Anteile in Karzinosarkomen auf. Unsere vergleichenden Untersuchungen an normalen Schilddrüsen von 12 Hunden lassen in Übereinstimmung mit *Thake* et al. [11] den Schluss zu, dass es sich bei den Tubuli um Strukturen handelt, die nur Tumorzellen (Adenom und Karzinom) eigen sind. Auffällig erscheint uns, dass die Tubuli besonders bei soliden und solid-follikulären Karzinomen gefunden wurden, die nachgewiesenermassen metastasiert hatten. Sie lassen sich in diesen Fällen nicht nur im Primärtumor, sondern auch in den Metastasen nachweisen. Wie die Befunde von *Thake* et al. (1971) zeigen, kann ihr Auftreten jedoch nicht als Kriterium der Malignisierung der Tumorzellen gedeutet werden. Die Genese der Tubuli ist unbekannt. Vermutlich ist ihre Bildung Ausdruck einer Fehldifferenzierung in Tumorzellen. Sie leiten sich, wie auch *Thake* et al. und *Deutschländer* [3, 11] annehmen, vom endoplasmatischen Retikulum ab, wofür der innige Kontakt zu diesen Organellen spricht. Ihre Zahl und Anordnung unterliegen keiner Regel. Bei anderen Tierarten und beim Menschen wurden in Schilddrüsentumoren vergleichbare Befunde bisher nicht erhoben. Die von *Macadam* [7] in Nebennierenadenomen, von *Hammersen* [4] in Gefässadventitiazellen und *de Man* [8] in Histiozyten bei der «Histiocytosis X» beschriebenen tubulären Elemente sind nach unserer Ansicht nicht mit den hier beschriebenen vergleichbar. Sie treten immer nur einzeln auf und haben zum Teil deutlich stärker kontrastierte und dickere Wandstrukturen. Gleiches gilt für die sogenannten «annulate lamellae», wie sie *Boquist* [2] in Adenomen der Parathyreoidea bei Menschen gesehen hat.

Eine Anhäufung von Mitochondrien in einzelnen Zellen der solid-follikulären Karzinome lässt an ein Frühstadium einer partiellen onkozytären Entartung von Schilddrüsentumoren denken. Lichtmikroskopisch können in derartigen Tumoren eosinophile Zellen einzeln oder in kleinen Gruppen beobachtet werden. Damit bestätigt sich ultrastrukturell das schon histologisch erkennbare Nebeneinander verschiedener Zelltypen in Schilddrüsentumoren. Bei dem eosinophilen Karzinom des eigenen Materials handelt es sich um ein Onkozytom [5].

Intrazytoplasmatische Hohlräume, die häufig Mikrovilli und manchmal sogar kolloidähnliche Substanzen enthalten, treten in 75% der Tumoren, jedoch nur in 14% der normalen Schilddrüsen auf. Besonders häufig sind sie bei den gutartigen Geschwülsten und Strumen, seltener bei bösartigen Tumoren. Die Zellen gutartier Tumoren und Strumen entsprechen morphologisch noch weitgehend den Schild-

drüsenepithelzellen. Offensichtlich bleibt die Tendenz dieser Zellen erhalten, Oberflächen zur Abgabe von zelleigenen Produkten zu bilden..

In Übereinstimmung mit der neueren Literatur [12] kann festgestellt werden, dass C-Zellen-Tumoren beim Hund selten vorkommen und sich elektronenmikroskopisch am sichersten nachweisen lassen. Es ist hervorzuheben, dass der Nachweis der typischen sekretorischen Granula auch in formalinfixiertem Gewebe gut möglich ist [1]. Im hier beschriebenen Fall konnte Amyloid in Übereinstimmung mit *Zarrin* [12] nicht nachgewiesen werden. Ob die einzelnen C-Zellen in zwei solid-follikulären Karzinomen Residuen des von Tumorzellen überwucherten Gewebes sind oder selbst Tumorzellen darstellen, kann nicht entschieden werden. In den lichtmikroskopisch als Strumen und Adenome klassifizierten Fällen lassen sich elektronenmikroskopisch im Gegensatz zum normalen Schilddrüsengewebe des Hundes keine C-Zellen nachweisen. Man hätte erwarten können, dass C-Zellen bei Strumen und Adenomen noch eher zu finden sind als bei Karzinomen.

In den hier untersuchten verschleimenden Karzinomen konnten wir die Produktion von Schleim durch epitheliale Zellen nachweisen.

Zusammenfassung

1. Es wurden Strumen und Schilddrüsentumoren (Adenome, Karzinome, epitheliale Anteile von Karzinosarkomen) von 29 Hunden sowie normale Schilddrüsen von 12 Hunden ultrastrukturell untersucht. Die Befunde wurden mit den Ergebnissen lichtmikroskopischer Untersuchungen an den Tumoren verglichen.

2. Die aus dem Schrifttum bekannten besonderen tubulären Strukturen des ER wurden im eigenen Material in 40% der soliden bzw. solid-follikulären Karzinome gefunden, einschliesslich ihrer Metastasen. Offenbar handelt es sich um Strukturen, die nur Tumorzellen eigen sind.

3. Eosinophile epitheliale Zellen in Schilddrüsentumoren sind reich an Mitochondrien; das eosinophile Karzinom stellt ein Onkozytom dar.

4. Intrazytoplasmatische Lumina sind in Tumorzellen häufiger als im normalen Follikelepithel. In Tumorzellen nehmen sie mit dem Grad der Entdifferenzierung ab.

5. Die Untersuchungen bestätigen die Beobachtung, dass reine C-Zellen-Tumoren beim Hund selten sind. Die elektronenmikroskopische Untersuchung ist die beste Methode zum Nachweis dieses Tumortyps. Einzelne C-Zellen kommen auch in Karzinomen anderer Typen vor, wobei nicht entschieden werden kann, ob es sich dabei um Tumor-C-Zellen handelt.

Résumé

1. Des goitres et des tumeurs de la glande thyroïde (adénomes, carcinosarcomes de la portion épithéliale) de 29 chiens ainsi que des glandes thyroïdes normales de 12 chiens ont été analysés du point de vue ultrastructurel. Les observations ont été comparées aux résultats obtenus par la microscopie optique.

2. Les structures tubulaires particulières du réticulum endoplasmatique, bien connues dans la littérature, ont été observées dans le 40% des carcinomes solides, soit folliculaires-solides, y compris leurs métastases. Apparemment il s'agit de structures qui ne sont propres qu'aux cellules cancéreuses.

3. Les cellules épithéliales éosinophiles des tumeurs de la glande thyroïde sont riches en mitochondries; le carcinome éosinophile représente un oncozytome.

4. Les lumières intracytoplasmatiques sont plus fréquentes dans les cellules cancéreuses que dans l'épithélium folliculaire normal. Dans les cellules cancéreuses elles diminuent en fonction de la dédifférentiation.

5. Les examens confirment l'observation que les tumeurs à cellules C pures sont rares chez le chien. L'examen au microscope électronique est la meilleure méthode de vérification de ce type de néoplasmes. On rencontre aussi quelques cellules C dans des carcinomes d'autres types, mais il n'est pas possible de préciser s'il s'agit bien de cellules C néoplasiques.

Riassunto

1. Sono state condotte indagini ultrastrutturali su strumi e tumori tiroidei (adenomi, carcinomi, componente epiteliale di carcinosarcomi) di 29 cani e su tiroidi normali di 12 cani. I reperti sono stati confrontati con i risultati delle indagini ottiche.

2. Le particolari strutture tubulari del reticolo ergastoplasmatico, già descritte nella letteratura, sono state da noi reperite nel 40% dei carcinomi solidi e solido-follicolari, come pure nelle loro metastasi. Evidentemente si tratta di formazioni proprie delle cellule neoplastiche.

3. Le cellule epiteliali eosinofile presenti nei tumori sono ricche di mitocondri; il carcinoma eosinofilo rappresenta un oncocitoma.

4. Grossi vacuoli intracitoplasmatici sono più frequenti nelle cellule tumorali che nell'epitelio normale. Nelle cellule tumorali essi diminuiscono di frequenza con l'aumentare del grado di anaplasia.

5. Le nostre indagini confermano l'osservazione che tumori costituiti solo da cellule parafollicolari sono assai rari nel cane. L'indagine ultrastrutturale è il metodo migliore per la dimostrazione di questo tipo di neoplasia. Cellule parafollicolari isolate compaiono anche in carcinomi di altro tipo; in questi casi è difficile stabilire se si tratti di cellule parafollicolari neoplastiche.

Summary

1. Strumae and thyroid tumours (adenomas, carcinomas, epithelial parts of carcino-sarcomas) from 29 dogs and normal thyroid glands from 12 others were examined as to their ultrastructure. The findings were compared with the results of light-microscopic examinations of the tumours.

2. The special tubular structures, known from literature, of the endoplasmic reticulum were found in our own material in 40% of the solid or solid-follicular carcinomas, including their metastases. Apparently these structures are peculiar to tumour cells.

3. Eosinophil epithelial cells in thyroid tumours are rich in mitochondria; an eosinophil carcinoma is an oncocytoma.

4. Intracytoplasmic lumina are more frequent in tumour cells than in normal follicular epithelium. In tumour cells their number is reduced as differentiation diminishes.

5. These examinations confirmed the observation that pure C-cell tumours are rare in dogs. Electron-microscopic examination is the best method of proving the presence of this type of tumour. Individual C-cells also occur in other types of carcinomas, but it is not possible to decide whether these are neoplastic C-cells or not.

Für die langjährige und gleichbleibend intensive technische Assistenz danken wir Frau A. Siebert und Frau A. Beer.

Literatur

[1] *von Bombard D.* und *Pospischil A.:* Der Einsatz des Elektronenmikroskopes in der Praxis des Veterinärpathologen. II. Diagnostische Beispiele. Zbl. Vet. Med. A *26,* 733–743 (1979). – [2] *Boquist L.:* Annulate lamellae in human parathyroid adenomas. Virchows Arch. B *6,* 234–246 (1970). – [3] *Deutschländer N.:* Ungewöhnliche Tubuli im endoplasmatischen Retikulum von Schilddrüsentumorzellen. Virchows Arch. B *11,* 11–18 (1972). – [4] *Hammersen F.:* On the fine structure of peculiar inclusion bodies in vascular adventitial cells. Z. Zellforsch. *109,* 380–383 (1970). – [5] *Hamperl H.:* Oncocyten und Geschwülste der Speicheldrüsen. Virchows Arch. Path. Anat. *282,* 724–736 (1931). – [6] *Hoffmann P.:* Die mesenchymalen und gemischt epithelial-mesenchymalen Schilddrüsentumoren des Hundes. Ein Versuch zur Klassifizierung. Vet. Med. Diss. München 1973.

– [7] *Macadam R. F.:* Fine structure of a functional adrenal cortical carcinoma. Cancer *26,* 1300–1310 (1970). – [8] *de Man J. C. H.:* Rod-like tubular structures in the cytoplasm of histiocytes in «histiocytosis X». J. Path. Bact. *95,* 123–126 (1968). – [9] *Pospischil A.* und *von Bomhard D.:* Der Einsatz des Elektronenmikroskopes in der Praxis des Veterinärpathologen. I. Der Einfluss der Autolyse auf die Ultrastruktur und den Erhaltungszustand der Bauchspeicheldrüse des Hundes. Zbl. Vet. Med. A *26,* 643–651 (1979). – [10] *von Sandersleben J.* und *Hänichen T.:* Tumours of the thyroid gland. Bull. Wld. Hlth. Org. *50,* 35–42 (1974). – [11] *Thake D. C., Cheville N. F.* and *Sharp R. K.:* Ectopic Thyroid Adenomas at the Base of the Heart of the Dog. Vet. Path. *8,* 421–432 (1971). – [12] *Zarrin K.:* Naturally Occurring Parafollicular Cell Carcinoma of the Thyroid in Dogs. Vet. Path. *14,* 556–566 (1977).

REFERATE

ORF (ECTHYMA CONTAGIOSUM) Contact Dermatitis 1980: 6: 36–39. J. V. Johannessen, H. K. Krogh & E. Kjeldsberg.

Es handelt sich beim ORF (= Ecthyma contagiosum) um eine Virusinfektion, die von Schafen oder Ziegen auf den Menschen übertragen werden kann. Der Erreger gehört zur Paravaccinia-Untergruppe der Pockenvieren und verursacht bei den erwähnten Tierarten Läsionen auf Nasenschleimhaut, Lippen, Mundschleimhaut und Euter. Die Autoren beobachteten diese Infektion bei mehr als 200 Patienten, die direkt oder indirekt Kontakt mit Schafen oder Ziegen hatten. Die meisten Fälle wurden beobachtet nach Scheren und Schlachten von Tieren.

Die Erkrankung verläuft ähnlich wie eine Infektion mit Kuhpocken. 1–2 Wochen nach Ansteckung entwickeln sich makulopapulöse Herde mit rotem Zentrum, weissem Ring und rotem Aussenhof.

Durch Verhärtung entsteht daraus nach weiteren 1–2 Wochen eine knötchenförmige Läsion, die schliesslich ulzeriert und 1–2 Wochen später abheilt.

Der Verlauf ist im allgemeinen gutartig, und die Abheilung erfolgt nach ungefähr 7 Wochen ohne Zurücklassen von Narben.

X. Bühlmann, Basel

Les dossiers de l'élevage

Dossiers vétérinaires des élevages rationels.
Etude et formation vétérinaire (EFV) S. A. R. L.
5 numéros par an.
Directeur de la publication Frédéric Tournier, Docteur vétérinaire.
Chaque numéro complet comporte une partie générale et quartre rubriques spécialisées:
bovins
petits ruminants
porcs
volaille-gibier

Volume 3. No 3 – Mars 1979: Il s'agit d'un dossier très intéressant, bien détaillé et fort instructif qui traite entre autres de sujets variés comme la réglementation française des aliments médicamenteux et la gale sarcoptique du porc.

P. Bichsel. Berne