Zeitschrift: Schweizer Archiv für Tierheilkunde SAT : die Fachzeitschrift für Tierärztinnen und Tierärzte = Archives Suisses de Médecine Vétérinaire ASMV : la revue professionnelle des vétérinaires

Herausgeber: Gesellschaft Schweizer Tierärztinnen und Tierärzte

Band: 122 (1980)

Artikel: Enzootische Leberzirrhose beim Rind, verursacht durch Pyrrolizidinalkaloide nach Aufnahme von Senecio alpinus (Alpenkreuzkraut)

Autor: Pohlenz, J. / Lüthy, J. / Minder, H.P.

DOI: https://doi.org/10.5169/seals-590835

Nutzungsbedingungen

Die ETH-Bibliothek ist die Anbieterin der digitalisierten Zeitschriften auf E-Periodica. Sie besitzt keine Urheberrechte an den Zeitschriften und ist nicht verantwortlich für deren Inhalte. Die Rechte liegen in der Regel bei den Herausgebern beziehungsweise den externen Rechteinhabern. Das Veröffentlichen von Bildern in Print- und Online-Publikationen sowie auf Social Media-Kanälen oder Webseiten ist nur mit vorheriger Genehmigung der Rechteinhaber erlaubt. Mehr erfahren

Conditions d'utilisation

L'ETH Library est le fournisseur des revues numérisées. Elle ne détient aucun droit d'auteur sur les revues et n'est pas responsable de leur contenu. En règle générale, les droits sont détenus par les éditeurs ou les détenteurs de droits externes. La reproduction d'images dans des publications imprimées ou en ligne ainsi que sur des canaux de médias sociaux ou des sites web n'est autorisée qu'avec l'accord préalable des détenteurs des droits. En savoir plus

Terms of use

The ETH Library is the provider of the digitised journals. It does not own any copyrights to the journals and is not responsible for their content. The rights usually lie with the publishers or the external rights holders. Publishing images in print and online publications, as well as on social media channels or websites, is only permitted with the prior consent of the rights holders. Find out more

Download PDF: 12.12.2025

ETH-Bibliothek Zürich, E-Periodica, https://www.e-periodica.ch

Schweiz. Arch. Tierheilk. *122*, 183–193, 1980

Aus dem Institut für Veterinär-Pathologie (Dir. Prof. Dr. h. c. H. Stünzi),
dem Institut für Toxikologie (Dir. Prof. Dr. Ch. Schlatter, Prof. Dr. G. Zbinden und
Prof. Dr. F. Würgler) der Medizinischen Klinik, Kant. Tierspital (Dir. Prof. Dr. W. Leemann)
und der Praxis Dr. A. Bivetti, Sils-Maria, Engadin

Enzootische Leberzirrhose beim Rind, verursacht durch Pyrrolizidinalkaloide nach Aufnahme von Senecio alpinus (Alpenkreuzkraut)

von *J. Pohlenz*[1], *J. Lüthy, H. P. Minder* und *A. Bivetti*

Toxische Leberschäden bei Haustieren und Menschen als Folge der Aufnahme gifthaltiger Pflanzen oder ihrer Extrakte sind schon seit dem Beginn dieses Jahrhunderts bekannt (*Gilruth,* zitiert nach *Campbell* und *Greenwood,* 1956).

Die Ursache der Leberschädigungen wird den Pyrrolizidinalkaloiden zugeschrieben, deren Vorkommen im Pflanzenreich weit verbreitet ist.

Nach *McLean* (1970) sind für medizinische und veterinärmedizinische Belange Amsinckia-, Crotalaria-, Echium-, Heliotropium- und Senecio-Arten von Bedeutung. Allein aus der Gattung Senecio (Kreuzkraut) können nach *Rosenberger* (1970) etwa 25 Arten zu Vergiftungen beim Rind führen. Pflanzen aus dieser Gattung werden zu den Unkräutern gezählt, die sich nicht nur an Wegrändern, Bahndämmen und Schutthalden, sondern auch in Kleefeldern und Wiesen ausbreiten.

Während aus Grossbritannien und den USA (*Muth,* 1968) über die Zunahme von Senecio jacobaea (Ragwort) berichtet wird und in Australien Vergiftungen mit Crotalaria-Arten im Vordergrund stehen, sind während der letzten Jahre im deutschsprachigen Raum unseres Wissens keine Beobachtungen über Zirrhosen nach Aufnahme von Pyrrolizidinalkaloiden beim Rind beschrieben worden. Beim Pferd hingegen ist vor allem in Deutschland in den fünfziger Jahren die Schweinsberger Krankheit gehäuft aufgetreten (*Köhler,* 1950; *Hupka,* 1955) und mit Senecio vulgaris, Senecio jacobaea und Senecio paludosus die chronische Seneciovergiftung im Rattenexperiment untersucht worden (*Schamper,* 1958). Ein gehäuftes Auftreten von Krankheitsfällen mit Leberzirrhosen bei Kühen in zwei Betrieben und der Nachweis von Seneciphyllin und andern Alkaloiden aus Senecio alpinus (Abb. 1), das in den Wiesen, dem Heu und in der Silage dieser Betriebe nachgewiesen wurde, veranlasst uns, über die während der letzten zwei Jahre angestellten Beobachtungen zu berichten[2].

---

[1] Korr. Adresse: PD Dr. J. Pohlenz, Winterthurerstrasse 260, CH-8057 Zürich.

[2] Wir danken Herrn Dr. Betschart aus Einsiedeln für die Unterstützung beim Sammeln und Bestimmen von Senecio alpinus. Dem Kollegen Birchler aus Einsiedeln gebührt Dank für die Übersendung der Fälle aus dem Kanton Schwyz.

Material und Methode

Die nachstehend aufgeführten Daten zum Verlauf der Krankheit in zwei Betrieben wurden nachträglich zusammengetragen, nachdem im Herbst und im Winter 1978 in beiden Betrieben erneut Krankheitsfälle mit Leberzirrhosen, die zur Notschlachtung führten, auftraten.

1. Der Betrieb A im Kanton Schwyz ist in einem Talboden in etwa 1000 m Höhe gelegen. Besondere Umstände zwingen den Pächter dieses Betriebes dazu, die Tiere im Sommer nachts weiden zu lassen und ihnen am Tage im Stall gemähtes Futter zu verabreichen.

Er hält 12 Kühe, 15 Jungrinder und etwa 10 Kälber als Nachzucht. Während dreier Sommermonate werden in den etwas höher gelegenen Wiesen noch zusätzlich Jungtiere aus der Nachbargemeinde gesömmert. Nach Rückgang der Vegetation werden lediglich betriebseigene Tiere im Stall gehalten und mit betriebseigenem Futter, Heu und Silage aus den umliegenden Wiesen und Kraftfutter aus Zukauf versorgt. Seit 1975 mussten aus diesem Betrieb insgesamt 21 Tiere, 4 Kühe und 17 Jungrinder, vorzeitig ausgemerzt werden. Bei 13 dieser Tiere wurde durch die erhobenen Schlachtbefunde eine schwere Leberschädigung als Abgangsursache festgestellt. 2 Tiere wurden in der Klinik untersucht. Ihr Schlachtbefund gab Anlass zu diesen Erhebungen. Alle erkrankten und notgeschlachteten Tiere gehören zu den betriebseigenen; bei den betriebsfremden Sömmerungsrindern sind nie Krankheitszeichen bekannt geworden. Die Erkrankungsfälle kommen während des ganzen Jahres vor. Bei einer Besichtigung des Betriebs A konnte in den Weiden eine weiträumige Ausbreitung von Senecio alpinus (lokaler Name: «Staffelböni») in hohem Pflanzenwuchs gefunden und für toxikologische Untersuchungen sichergestellt werden.

2. Der Betrieb B ist in Graubünden in einer Höhe von ca. 1800 m gelegen. Von 12 Kühen mit dazugehöriger Nachzucht mussten 1971 zwei Tiere, 1974 und 1975 je ein Tier, 1977 drei Tiere, 1978 ein Tier und 1979 zwei Tiere notgeschlachtet werden. Bei allen 10 Tieren war eine Leberzirrhose die Abgangsursache. Von 7 Tieren wurde die Leber histologisch untersucht. Das Krankheitsbild war bei allen Tieren recht einheitlich und wird als typisch angesehen. Bei der Suche nach Giftpflanzen wurde im Juni 1979 in Wiese und Weide und im Areal neben dem Gehöft Senecio alpinus in grösserer Menge gefunden und ebenfalls für die toxikologische Untersuchung sichergestellt. Von den Pflanzen aus beiden Betrieben sowie aus Proben von Heu und Silage wurde der Alkaloidgehalt gaschromatographisch nach *Chalmers* et al. (1965) bestimmt.

Die klinische Untersuchung zweier Tiere aus dem Bestand A in Schwyz erfolgte nach Einstellung in die medizinische Klinik. Ausserdem wurden im August 1978 von allen Tieren des Bestandes aus Blutproben folgende Bestimmungen durchgeführt: Totaleiweiss (TE), alkalische Phosphatase (AP), Glutamatdehydrogenase (Gldh), Glutamyltransferase (γGT).

Aus dem Bestand B im Kanton Graubünden wurden alle erkrankten Tiere klinisch untersucht. In diesem Bestand erfolgten oben erwähnte Blutuntersuchungen im August 1978 und Januar, Juni und Oktober 1979 an allen nicht erkrankten Tieren.

Für die histologische Untersuchung standen von 3 notgeschlachteten Kühen aus dem Bestand A die Leber und von 2 Tieren Organmaterial vom Magen-Darm-Trakt, Nieren, Milz und Myocard zur Verfügung. Aus dem Bestand B konnte die Leber von 7 Tieren untersucht werden. Das Material wurde in der üblichen Weise in gepuffertem Formalin fixiert und nach der Einbettung in Paraffin die Schnitte mit H.E. gefärbt. Die Leberschnitte wurde ausserdem nach van Gieson und mit der Retikulinfaserfärbung gefärbt; zudem wurde eine PAS-Reaktion durchgeführt.

Ergebnisse

Bei allen erkrankten Tieren, von denen keines geheilt werden konnte, waren die Symptome einheitlich und werden von uns als typisch angesehen. Als erste Krankheitszeichen fallen reduzierte oder sistierende Futteraufnahme und rapider Milchrückgang auf. Einzelne Tiere zeigen ein rauhes, struppiges, glanzloses Haarkleid. Bei der klinischen Untersuchung wird ein abnorm gefüllter Pansen diagnostiziert,

Abbildung 1 Senecio alpinus in Blüte.

was auf das Fehlen der Pansenmotorik zurückgeführt wird. Die Tiere zeigen vermehrten Bauchumfang.

Bei Punktion der Bauchhöhle ist Aszites nachweisbar. Im Verlauf der Erkrankung setzt nach ein bis zwei Tagen wässriger Durchfall mit übelriechendem Kot ein. Die Tiere verlieren rapide an Gewicht und zeigen zunehmende Abgeschlagenheit und Schwäche. Bei einem Tier stellten sich Symptome einer Hepatoencephalopathie ein: Somnolenz, plötzliche Aufregungszustände und Vorwärtsdrängen. Vereinzelt wurde ein Vordrängen des Rektums beobachtet. Die bei zwei Tieren durchgeführten Enzymuntersuchungen sind in der Tabelle 1a aufgeführt. Es ergab sich für beide Tiere eine Erhöhung der Werte der γGT. Im weissen Blutbild war Neutrophilie ohne Linksverschiebung auffällig. Alle weiteren klinischen und blutchemischen Untersuchungen ergaben Normalwerte.

Tabelle 1a

Bestand	Untersucht am	GldH (i. E.)	γGT (i. E.)	TE (g/100 ml)	AP (i. E.)	GOT (i. E.)
A/Schwyz	31. 7. 1978/Tier 1	23,0	38	6,94	39	43
	27. 12. 1978	5,5	41	8,37	n. u.	27,4
	28. 12. 1978/Tier 2	8,8	42	8,28	n. u.	n. u.
	29. 12. 1978	7,3	42	8,9	n. u.	n. u.

Die in beiden Betrieben durchgeführten Blutuntersuchungen an klinisch gesunden Tieren sind in Tabelle 1b aufgeführt. Sie zeigen, dass regelmässig bei einem Teil der Tiere Abweichungen vor allem in den Werten der γGT und der GldH vorliegen. Dabei handelte es sich meist um geringgradige Erhöhungen und nur in Einzelfällen um Werte von 40 Einheiten γGT.

Tabelle 1b

Bestand	Untersucht im	GldH (i. E.) > 10	γGT (i. E.) > 15	TE (g/100 ml) > 7,5	AP (i. E.) > 50
A/Schwyz	September 1978	13/16	4/19	7/19	9/19
B/Graubünden	August 1978	10/11	5/11	1/11	n. u.
	Januar 1979	7/12	4/12	5/12	n. u.
	Juni 1979	7/12	5/12	2/12	2/12
	Oktober 1979	5/10	6/10	9/11	2/11

Die pathologisch-anatomischen Befunde wurden anlässlich der Notschlachtung erhoben. Keines der untersuchten Tiere starb. Bei den 10 Tieren waren zwar graduelle Unterschiede in der Ausprägung der Veränderungen zu beobachten, grundsätzlich handelt es sich aber um einheitliche Befunde, die zusammenfassend dargestellt werden können und wiederum als typisch angesehen werden müssen.

Bei der Eröffnung der Bauchhöhle flossen 2–5 l einer braunrötlichen, meist klaren Flüssigkeit ab. Die hochgradig gefüllten Vormägen enthielten breiigen, feinfaserigen, meist gärig riechenden Inhalt. In zwei daraufhin untersuchten Fällen konnten keine lebenden Panseninfusorien nachgewiesen werden. Die Serosa der Vormägen, des Labmagens und des gesamten Darmgekröses war hochgradig ödematös und das Restfett im Darmgekröse glasig.

Beim Eröffnen des Labmagens fiel ein hochgradiges Wandödem auf, das bis in die stark verquollenen Labmagenfalten reichte. Bei einem Tier wurden Erosionen und Ulcerationen in der Pylorusschleimhaut nachgewiesen. Mit dem Gekröseödem war regelmässig ein hochgradiges Pankreasödem assoziiert. Am auffälligsten waren die Leberbefunde. Zwei Varianten von Veränderungen wurden beobachtet:

1) Das Organ ist vergrössert und zeigt eine gespannte verdickte Kapsel, durch die braunviolett das Parenchym durchschimmert. Auf der Schnittfläche quillt das Parenchym etwas vor. Die regelmässige Leberarchitektur ist unterbrochen durch weisse faserige Einlagerungen, die meist von Venen-, aber wohl auch von Gallengängen ihren Ausgang nehmen und unregelmässig das Parenchym durchziehen. Dazwischen sind einzeln bis zahlreich feine, bis zu 3 mm im Durchmesser betragende, kleine Nekrosen eingestreut. Ganz vereinzelt finden sich auf der Schnittfläche scharf abgegrenzte, 2–3 cm im Durchmesser betragende Herde mit graurotem, stark marmoriertem Aussehen. Diese Herde können als Regenerationsknötchen angesprochen werden.

2) Das Organ ist kleiner als normal. An der Oberfläche wölben sich höckerige, bis zu 3 cm grosse Knoten vor, die von einer dicken Kapsel überzogen sind. Von dieser ragen breite Bindegewebsstränge zwischen den Knoten ins Parenchym und

verleihen dem Gewebe auf der Schnittfläche eine mosaikartige Beschaffenheit. Die einzelnen Knoten quellen auf der Schnittfläche aus dem sie umgebenden Bindegewebe hervor, wobei einige mehr graurot erscheinen und andere durch Blutungen braunrot gefärbt sind.

Bei beiden Formen der Leberveränderung fällt eine starke Füllung der Gallenblase auf. Die Galle ist gelbgrün und schleimig. Die Gallenblasenwand ist hochgradig verdickt durch starke Ödematisierung. In ihrer Schleimhaut fallen einzelne Petechien auf.

Sonst sind neben leichtgradig vermehrter Brust- und Herzbeutelflüssigkeit sowie einzelnen Petechien im Myokard keine pathologischen Befunde zu erheben. Die Beurteilung der Schlachtkörper ergibt neben Abmagerung graduell unterschiedliche Feuchtigkeit des Fleisches mit starker Ödembildung zwischen einzelnen Muskelpartien. Die Schlachtkörper mussten als ungeniessbar beurteilt werden, weil das Fleisch mit einem eigenartigen urämischen Geruch behaftet war.

Unter den histologischen Veränderungen stehen jene der Leber im Vordergrund. Die Befunde sind bei beiden Typen makroskopischer Läsion einheitlich und zeigen 3 Charakteristika:

1) Die gleichmässige Architektur des Leberparenchyms fehlt oder ist nur noch andeutungsweise erkennbar (Abb. 2). Um die Zentralvene sowie um zahlreiche Sinusoide bis ins Portalfeld reichend, zeigt sich ein von Retikulinfasern und einzelnen Kollagenfasern durchzogenes, bei der H.E.-Färbung hellrosa erscheinendes schwammiges Gewebe, in dem in unterschiedlicher Menge kleinlumige Gallengänge proliferieren. Die Leberbälkchen sind dadurch auseinandergedrängt, und häufig finden sich nur noch einzelne Leberzellinseln in diesem Netzwerk. In einzelnen Bezirken sind irregulär angeordnete, aber meist zusammenhängende, grosstropfig verfettete Leberzellherde zu erkennen.

2) Das Leberzellbild ist auffallend heterogen. Nur gelegentlich lassen sich regelmässig angeordnete Leberzellbalken erkennen. Das Zytoplasma ist in den meisten Zellen um ein Vielfaches vermehrt, und häufig fallen mehrkernige Leberzellen auf. Die einzelnen Leberzellkerne sind in ihrer Struktur sehr variabel. Viele sind aufgebläht und blass, ohne jegliche Innenstruktur (Abb. 3). Andere zeigen Kernwandhyperchromatose mit stark vergrössertem Nucleolus, und wiederum andere sind in Auflösung begriffen und hinterlassen in den stark vergrösserten Leberzellen nur noch Kerntrümmer.

3) Bei zwei der 10 untersuchten Tiere wurden Nekrosen beobachtet, an deren Rand breitflächige Blutungen zu finden sind. In diesen Fällen lässt sich in periportalen Bereichen und in der Nähe der Nekroseherde eine entzündliche Infiltration nachweisen. Die Lage der Nekrose im Läppchenverband ist unregelmässig und erstreckt sich über mehrere Läppchengrenzen.

Ergebnisse der toxikologischen Untersuchung

Nach Zinkstaubreduktion betrug der Alkaloidgehalt in den Proben aus beiden Beständen 900 mg/kg Pflanzen bzw. 0,35% auf das Trockengewicht umgerechnet.

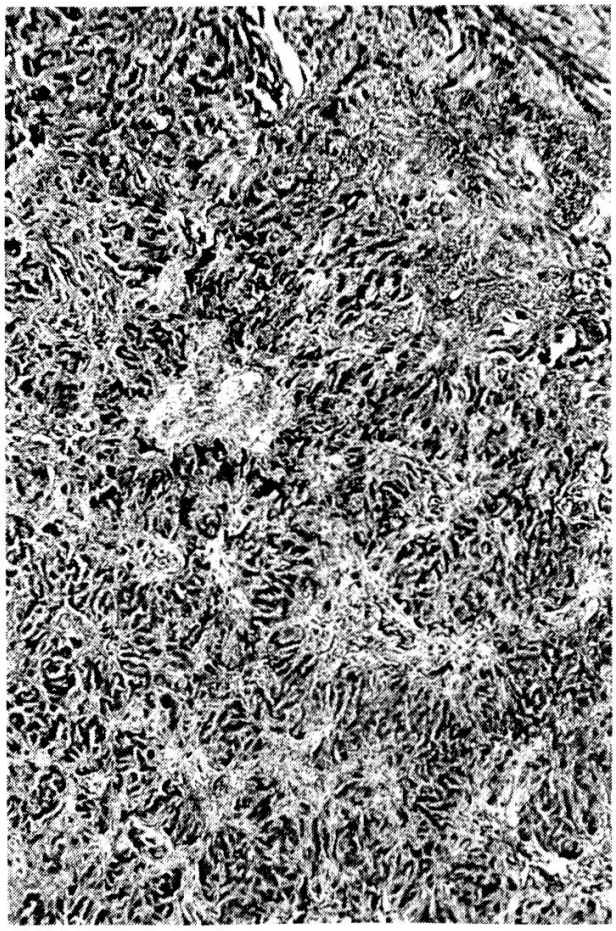

Abbildung 2 V 2674: Leber Rind, Lupenvergrösserung; Färbung Masson-Goldner. Eine regelmässige Leberarchitektur ist nicht mehr zu erkennen. Die Leberzellbalken sind durch die Verbreiterung der Disseschen Räume auseinandergedrängt, Hyalinisierung des Kapillarbettes mit Proliferation von Retikulinfasern.

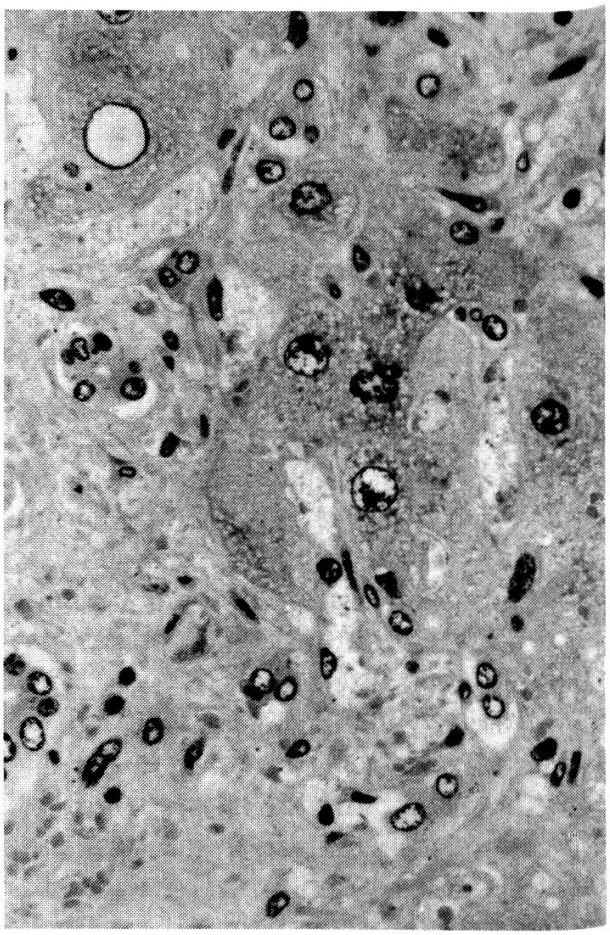

Abbildung 3 V 2674: Leber Rind, starkes Trockensystem, Methacrylat-Einbettung, H.E.-Färbung, heterogene Leberzellkerne in abnorm grossen Leberzellen. Proliferierte Gallengangsepithelien im verödeten Kapillarbett.

Bei den aus dem Engadin stammenden Pflanzen, ganz jungen Trieben, lag ein grosser Teil (ca. 75%) der Alkaloide nicht in freier Form vor, sondern als N-Oxide. Als Hauptalkaloid (ca. 80% der Gesamtalkaloide) konnte mittels kombinierter Gaschromatographie-Massenspektrometrie und durch Vergleich mit der authentischen Referenzsubstanz (C. C. J. Culvenor[3]) das Pyrrolizidinalkaloid Seneciphyllin identifiziert werden (B. Karlhuber[4]). Dieselbe Methodik führte in beiden Proben zum Nachweis von 8 weiteren Pyrrolizidinalkaloiden. Die massenspektrometrischen Daten deuten auf Integerrimin, Senecionin, Jacobin, Jacozin und vier weitere verwandte Stoffe mit den Molekulargewichten 337, 375, 385 und 387 hin.

---

[3] Wir danken Herrn Prof. Dr. C. C. J. Culvenor, Parkville, Australien, auch hier bestens für eine Probe des authentischen Materials.

[4] Die GC-MS-Analysen verdanken wir Herrn B. Karlhuber von der Fa. Finnigan, Basel.

Über die chemische Charakterisierung dieser Verbindungen und die angewandten analytischen Methoden soll an anderer Stelle ausführlich berichtet werden. *Klasek* et al. (1968) haben bereits früher aus Senecio alpinus, Herkunft Innerschweiz, als Hauptkomponente Seneciphyllin und eine kleine Menge von Jacozin isoliert. Der Gesamtalkaloidgehalt dieser Probe wurde mit 0,45% des Trockengewichtes angegeben.

Aus dem Betrieb A analysierten wir ausserdem aus der Fütterungsperiode Winter 1978/79 stammende Proben von Heu und Silage. In beiden Fällen liess sich Seneciphyllin in Mengen von 12 bzw. 3 mg/kg nachweisen.

Diskussion

Die beschriebenen klinischen, makroskopischen und mikroskopischen Befunde entsprechen den bei der Leberzirrhose nach Aufnahme von pyrrolizidinalkaloidhaltigen Pflanzen bekannten (*Sippel,* 1964; *Muth,* 1968; *McLean,* 1970 und 1974; *Duby,* 1975). Eine in beiden Betrieben gefundene Pflanze (Senecio alpinus) und der Nachweis von 9 für Tiere toxischen Alkaloiden aus dem Grünfutter, dem Heu und der Silage lassen die Schlussfolgerung zu, dass Senecio alpinus in diesen zwei Rinderbeständen als Ursache für eine Pyrrolizidinalkaloidintoxikation angesehen werden kann. Senecio alpinus wächst nach *Landolt* (1969) in Höhen von 800–2000 m auf Kalkboden und gehört zur heimischen Alpenflora. Es ergibt sich die Frage, weshalb nur vereinzelt Tiere erkranken, obwohl die Pflanzen weit verbreitet sind. Diese Frage kann zurzeit nur spekulativ beantwortet werden. Fraglos nehmen die Tiere, die auf der Weide grasen, diese Pflanzen nicht freiwillig auf, solange ausreichend Futter vorhanden ist. Es konnte bei der Inspektion des Betriebs im Kanton Schwyz eindeutig beobachtet werden, dass Büschel von Senecio alpinus hoch über die anderen Pflanzen der Wiese herausragten und weder an- noch abgefressen waren. Wird aber eine Wiese gemäht, so können die Tiere weder im Grünfutter noch im Heu oder in der Silage die Pflanzen differenzieren und nehmen anteilig die pyrrolizidinhaltigen Pflanzen auf. Ferner können bei frischem Pflanzenwuchs im Frühjahr oder beim Beweiden einer Wiese nach dem ersten Heuschnitt die Kühe die noch jungen Pflanzen nicht erkennen und nehmen sie auf (*Duby,* 1975). Vergiftungen über Silage (*Donald* und *Shanks,* 1956) und über Beimengung zum Futter aus getrockneten Pflanzen für experimentelle Untersuchungen (*Thorpe* und *Ford,* 1968) sind von Senecio jacobaea bekannt.

Einige der in Senecio alpinus vorkommenden Alkaloide sind mit denen von Senecio jacobaea identisch. Speziell Seneciphyllin, Senecionin, Jacozin sowie Jacobin können in beiden Spezies identifiziert werden (*Segall,* 1978), somit darf eine Vergiftung mit Senecio alpinus angenommen werden. Ausserdem ist im Bestand in Graubünden aufgefallen, dass der Betreuer der Tiere zu bestimmten Jahreszeiten, in denen der Anteil des Grünfutters knapp ist, für einige Tiere vom nahe beim Stall gelegenen Areal Grünfutter gemäht hat. Gerade in diesem Futter war der Anteil von Senecio alpinus unverhältnismässig hoch. Wahrscheinlich reicht eine gewisse einmalig eingenommene Menge bestimmter Pyrrolizidinalkaloide aus, um eine nicht

ausheilende Leberschädigung zu verursachen. Aber auch mehrfach nacheinander mit dem Futter aufgenommene kleine Mengen wirken gleicherweise schädlich.

Zur Beurteilung dieser Frage der Dosisabhängigkeit müssen, da Experimente mit Senecio alpinus unseres Wissens nicht vorliegen, wiederum Beobachtungen mit Senecio jacobaea (Ragwort) herangezogen werden (*Thorpe* and *Ford*, 1968; *Duby*, 1975; *Johnson*, 1978). Aus diesen Arbeiten ergibt sich zwar eine gewisse Dosisabhängigkeit, es lässt sich aber auch eine unverhältnismässig grosse individuelle Schwankungsbreite ablesen. So konnte z.B. *Duby* (1975) nachweisen, dass ein Tier von 400 pound (ca. 200 kg) bei täglicher Aufnahme von 0,4 pound (ca. 0,2 kg) von Senecio jacobaea über 38 Tage, d.h. nach Aufnahme von insgesamt 15,2 pound (ca. 7,5 kg) nach 54 Tagen erkrankte und am 55. Tag starb. Ein gleichgewichtiges Tier nahm freiwillig täglich dieselbe Menge der Pflanze über 128 Tage auf (Gesamtaufnahme 51,2 pound, ca. 25 kg) und erkrankte nach 166 Tagen, mit tödlichem Ausgang nach 167 Tagen. Nach *Hooper* (1978) gibt es grosse tierartliche Unterschiede in der Schädigung der Organe nach Aufnahme der verschiedenen Pflanzenunterarten. Die im Heu bzw. der Silage aufgenommene Menge von 12 bzw. 3 mg Seneciphyllin pro kg Futter bedeutet eine Aufnahme von ca. 100 g pro Tier und Tag vom getrockneten Material der Senecio alpinus. Bei ständiger Aufnahme muss dieses Futter als Ursache der beschriebenen Veränderungen angesehen werden.

Die Ursache dieser unverhältnismässig grossen individuellen Schwankungsbreite, bezogen auf die Verträglichkeit der aufgenommenen Substanz, ist bis heute ungeklärt. Untersuchungen zur Verträglichkeit von Pyrrolizidinalkaloiden bei Schafen haben ergeben, dass im Pansensaft Spaltungen der Alkaloide und ihrer N-Oxide unter bestimmten Bedingungen erfolgen können (*Dick* et al., 1963). *Langian* (1970 und 1976) sowie *Russel* und *Smith* (1968) konnten zeigen, dass eine Detoxifikation sowie Spaltung durch Bakterien im Pansensaft von Schafen möglich ist. Es muss angenommen werden, dass auch im Vormagen der Rinder ähnliche Umbauvorgänge möglich sind, die vielleicht das seltene und offenbar nur enzootische Vorkommen dieser Zirrhose erklären.

Es handelt sich bei der Seneciovergiftung um eine zwar recht typische Krankheit, die aber trotz einheitlicher Symptomatologie in beiden Betrieben im Einzelfall nicht leicht zu diagnostizieren war. Da es sich wohl allgemein meist um Einzelfälle handelt, wird der Krankheit zurzeit nur wenig Beachtung geschenkt. Als wahrscheinlich darf angenommen werden, dass die Verteilung von Senecio alpinus weder im Heu noch in der Silage homogen war. Da Pyrrolizidinalkaloide sehr gut säurelöslich sind, besteht die Gefahr, dass sich diese Substanzen im Presssaft von Silage konzentrieren und so eventuell in einzelnen Betrieben jahreszeitliche Häufungen von Krankheitsfällen vorkommen können. *Wir wären dankbar, wenn zusammen mit Einsendungsmaterial (möglichst nach vorheriger Kontaktnahme) das Vorkommen solcher Einzelfälle gemeldet wird, damit weitere Erhebungen durchgeführt werden können.*

Nach unseren Beobachtungen geben Laboruntersuchungen nur unspezifische Hinweise auf das Vorliegen der Leberschädigung. Derartige Leberschädigungen können auch durch bakterielle Krankheitserreger bzw. Parasitosen ausgelöst wer-

den. Dies stimmt mit den Erfahrungen von *Ford* und *Ritchie* (1968) überein, wonach die Enzymuntersuchungen nur im Anfangsstadium der Intoxikation, solange noch keine schwerwiegenden klinischen Befunde vorliegen, grosse Abweichungen zeigen.

Lediglich die Bestimmung der alkalischen Phosphatase soll nach *Koller* (persönliche Mitteilung) in der Spätphase der Erkrankung durch eine starke Erhöhung bis auf 150–200 Einheiten diagnostischen Wert haben. Bei erkrankten Tieren sind nur in 2 Fällen zentralnervöse Störungen aufgefallen. Derartige Befunde sind bei Vergiftungen mit Senecio jacobaea und pyrrolizidinalkaloidhaltigen Pflanzen anderer Gattungen regelmässig erwähnt.

Wie bereits einleitend gesagt, können die genannten Pyrrolizidinalkaloide auch für den Menschen schädlich sein. Von *Nahrstedt* (1977) wurde kürzlich darauf hingewiesen, dass Samen von Senecio-Arten als Mehlkontamination im Brot und Blätter dieser Pflanze als Gewürz, Tee oder Heilkraut Leberschäden verursachen können. Da nach Aufnahme von Senecio jacobaea Kühe in der Milch Metaboliten dieser Alkaloide ausscheiden können, wird seit einigen Jahren die potentielle Gefahr für die menschliche Ernährung geprüft (*Johnson,* 1976; Dickinson und King, 1978). Auch die Beobachtung, dass Pyrrolizidinalkaloide im Honig aus Nektar von Senecio jacobaea gefunden wurden (*Deinzer* und *Thomsen,* 1977), sollte dazu veranlassen, dem Problem die gebührende Aufmerksamkeit zu schenken.

Zusammenfassung

In zwei Rinderbeständen wurden während der letzten Jahre gehäuft Einzelfälle von Leberzirrhose mit Aszites bei Kühen als Abgangsursache festgestellt. Die histologisch nachweisbaren Leberveränderungen mit sehr heterogener Leberzellstruktur, abnorm grossen Leberzellkernen, Verödung des Kapillarbettes und mässiger Gallengangsproliferation sind charakteristisch für eine Intoxikation mit Pyrrolizidinalkaloiden. In den Wiesen und Weiden beider Betriebe wurde in grösseren Mengen Senecio alpinus gefunden. Die toxikologische Untersuchung der Pflanze aus dem Grünfutter beider Betriebe und aus Heu und Silage in einem der beiden ergab einen hohen Gehalt an Pyrrolizidinalkaloiden, wobei der prozentuale Anteil des Seneciphyllins auffallend ist. Aufgrund dieser Untersuchungen muss festgestellt werden, dass Senecio alpinus zu den potentiell schädigenden Pflanzen zu zählen ist und unter Umständen in Einzelbetrieben bei ausreichendem Vorkommen im Futter schwere Schäden bei Tieren verursachen kann.

Résumé

Durant ces dernières années, les auteurs ont pu se rendre compte que des cas isolés de cirrhose hépatique avec ascite étaient, chez les vaches, une cause de diminution dans deux troupeaux de vaches laitières. Histologiquement les altérations du foie se manifestent par une structure cellulaire hépatique très hétérogène, par des noyaux des cellules du foie anormalement gros, par une destruction du système capillaire et par une prolifération de conduits biliaires; ces symptômes sont caractéristiques d'une contamination par les alcaloïdes contenant de la pyrrolizidine. Sur les prés et les pâtures de ces deux exploitations on a trouvé Senecio alpinus en assez grande quantité. Les analyses toxicologiques de cette plante provenant du fourrage de ces deux exploitations ainsi que du foin et des silos de l'une de ces exploitations présentaient une teneur élevée de pyrrolizidine. Ici le pourcentage de la sénéciphylline était particulièrement élevé. Il faut donc déduire que Senecio alpinus doit être classé parmi les plantes potentiellement dangereuses et qu'en cas d'abondance dans les fourrages de l'exploitation elle est susceptible d'occasionner de graves dommages chez les animaux.

Riassunto

In due mandrie di bovini da latte sono stati osservati durante lo scorso anno con una certa frequenza, come causa di morte nelle vacche, casi di cirrosi epatica con ascite. Le lesioni istologiche consistevano in una struttura molto eterogenea degli epatociti, in nuclei abnormemente grandi, in una riduzione del letto capillare, in una discreta proliferazione dei dotti biliari, lesioni tutte caratteristiche di una contaminazione con alcaloidi pirrolizidinici. Nei prati e nei pascoli di entrambe le aziende sono state trovate grandi quantità di Senecio alpinus. Le indagini tossicologiche del foraggio di entrambe le aziende e del fieno e dell'insilato di una di esse hanno evidenziato una grande quantità di alcaloidi pirrolizidinici, mentre la quota percentuale di Seneciphyllina è particolarmente elevata. Sulla base di questa indagine bisogna constatare che Senecio alpinus deve essere annoverato tra le speci vegetali potenzialmente dannose e che esso, nel caso compaia in grande quantità nella razione alimentare di un'azienda, può causare gravi danni agli animali.

Summary

In two herds of dairy cattle several cows have had to be slaughtered at different times in recent years because of cirrhosis of the liver and ascites. The changes in the liver revealed by histological examination were heterogenous structures of the liver cells, abnormally large liver cell nuclei, barrenness of the capillary bed and considerable proliferation of biliary ducts, all of which are characteristic of intoxication with pyrrolizidine alkaloids. In the hay meadows and pastureland used by both herds Senecio alpinus was found in fairly large quantities. The toxicological examination of the plants in the green fodder of both herds, as well as in the hay and silage of one of them, showed a high content of pyrrolizidine alkoloids, with a remarkably large proportion of seneciphylline. From these examinations it must be concluded that Senecio alpinus comes in the category of potentially harmful plants and if found in sufficient quantities in the fodder it may even cause severe damage to the animals in certain herds.

Literaturverzeichnis

Campbell J. G. and *Greenwood A. W.:* Hepatotoxic effects in the fowl of ragwort. Proc. Roy. Soc. Edin, B Vol. LXVL. 111–118 (1956). – *Chalmers A. H., Culvenor C. C. J.* and *Smith L. W.:* Characterization of pyrrolizidine alkaloids by gas, thin-layer and paper chromatography. J. Chromatog. *20*, 270–277 (1965). – *Deinzer M. L., Thomson P. A., Burgett D. M. and Isaacson D. L.:* Pyrrolizidine alkaloids: their occurrence in honey from tansy ragwort (Senecio jacobaea L.). Science *195*, 497–499 (1977). – *Dick A. T., Dann A. T., Bull L. B.* and *Culvenor C. C. J.:* Vitamin B_{12} and the detoxification of hepatotoxic pyrrolizidine alkaloids in rumen liquor. Nature (London) *197*, 207–208 (1963). – *Dickinson J. O.* and *King R. R.:* The transfer of pyrrolizidine alkaloids from Senecio jacobaea into the milk of lactating cows and goats. In *Keeler R. F., Van Kampen K. R.* and *James L. F.:* Effects of poisonous plants on livestock. Acad. Press. N. Y. 1978. – *Donald L. G.* and *Shanks P. L.:* Ragwort poisoning from silage. Brit. Vet. Jour. *112*, 307–311 (1956). – *Duby G. D.:* A toxic threat to livestock. Mod. Vet. Pract. *56*, 185–188 (1975). – *Ford E. J. H.* and *Ritchie H. E.:* Serum changes following the feeding of ragwort (Senecio jacobaea) to calves. J. Comp. Path. *78*, 207–218 (1968). – *Hooper P. T.:* in *Keeler R. F., Van Kampen K. R.* and *James L. F.:* Effects of poisonous plants on livestock. Pyrrolizidine alkaloid poisoning – pathology with particular reference to differences in animal and plant species. Acad. Press. N. Y. 1978. – *Hupka E.:* Ist die Verfütterung von Senecio (Kreuzkraut) als Ursache der Leberverhärtung des Pferdes anzusehen? DTW *62*, 1–3 (1955). – *Johnson A. E.:* Tolerance of cattle to tansy ragwort (Senecio jacobaea). Am. J. Vet. Res. *39*, 1542–1544 (1978). – *Klasek A., Reichstein T.* und *Santavy F.:* Die Pyrrolizidin-Alkaloide aus Senecio alpinus (L.) Scop., S. subalpinus Koch und S. incanus L. subsp. carniolicus (willd.) Br.-Bl. Helv. Chim. Acta *51*, 1088–1096). – *Köhler H.:* Über ungewöhnlich grosse Leberzellen beim Leberkoller des Pferdes (Schweinsberger Krankheit). Zbl. f. allg. Path. und Path. Anat. *86*, 282–288 (1950). – *Koller L. D.:* University of Idaho, Moscow ID, USA (pers. Mitteilungen 1979). – *Landolt E.:* Unsere Alpenflora. Verlag SAC, Wallisellen 1969. – *Lanigan G. W.:* Metabolism of pyrrolizidine alkaloids in the ovine rumen. Aust. J. agric. Res. *21*, 633–639 (1970). – *Lanigan G. W.:* Peptococcus heliotrinreducans, sp. nov., a cytochrome-producing anaerobe which metabolizes pyrro-

lizidine alkaloids. Jour. of. General Microbiol. *94,* 1–10 (1976). – *McLean E. K.:* The toxic actions of pyrrolizidine (Senecio) alkaloids. Pharmacological Review *22,* 429–483 (1970). – *McLean E. K.:* Senecio and other plants as liver poisons. Israel J. Med. Sci. *4,* 436–440 (1974). – *Muth O. H.:* Tansy ragwort (Senecio jacobaea), a potential menace to livestock. JAVMA *153,* 310–312 (1968). – *Nahrstedt A.:* Potentiell carcinogene Inhaltsstoffe höherer Pflanzen. Pharmazie in unserer Zeit *6,* 150–157 (1977). – *Rosenberger G.:* Lehrbuch der Krankheiten des Rindes. Verlag Paul Parey, Berlin und Hamburg, 1282–1283 (1970). – *Russell G. R.* and *Smith R. M.:* Reduction of heliotrine by a rumen microorganism. Aust. J. bio. Sci. *21,* 1277–1290 (1968). – *Schamper A.:* Die chronische Seneciovergiftung im Rattenexperiment (Senecio vulgaris, Senecio jacobaea, Senecio paludosus). Ein Beitrag zur Histogenese der fütterungsbedingten Leberzirrhose und Lebergeschwülste beim Tier. Inaugural-Diss. München 1958. – *Segall H. J.:* Pyrrolizidine alkaloids derived from Senecio jacobaea. Toxicol. Letters Elsevier/North-Holland Biomedical Press *1,* 279–284 (1978). – *Sippel W. L.:* Crotalaria poisoning in livestock and poultry. Ann. New York Acad. Sci. *111,* Art. 2, 562–570 (1964). – *Thorpe E.* and *Ford E. J. H.:* Development of hepatic lesions in calves fed with ragwort (Senecio jacobaea). J. comp. Path. *78,* 195–205 (1968).

BUCHBESPRECHUNG

Prostate Gland and Seminal Vesicles. Von *Gerhard Aumüller.* In: Handbuch der mikroskopischen Anatomie des Menschen. Begründet von Wilhelm von Möllendorff, fortgeführt von Wolfgang Bargmann. Hg.: A. Oksche und L. Vollrath. Band VII/6. Teil X + 380 S., 181 Abb., davon 43 farbig. Springer-Verlag Heidelberg New York 1979. Preis DM 280.–.

Unter den Auspizien der Herausgeber legt der Autor ein umfassendes Werk über den Feinbau der genannten Organe vor. Verglichen mit Stieves Beitrag (1930) im gleichen Handbuch haben sich die Schwerpunkte vom längst bekannten, lichtmikroskopischen Bild besonders auf die elektronenoptische Darstellung, auf histochemische Reaktionen, hormonale Einflüsse und funktionelle Zusammenhänge verlagert. Die Fülle an neuen Informationen ist in drei Kapiteln übersichtlich dargestellt und mittels Dezimalsystem in 122 Unterabschnitte aufgegliedert. An Stelle von langen Beschreibungen sind in den knapp abgefassten, leicht verständlichen englischen Text zahlreiche grosse Originalabbildungen eingefügt (vor allem 107 Transmissions- und 6 Raster-EM-Aufnahmen, 21 schematische Zeichnungen, 43 Farbbilder, wovon etwa die Hälfte zur Histochemie). Wohl erstmalig für die betreffenden Organe ist die Kombination von feinmorphologischer und funktioneller Darstellung, wobei auch grundlegende molekularbiologische Mechanismen zu Zellersatz, -wachstum und Sekretion erläutert werden.

Das 1. Kapitel «Histo- and Organogenesis» bringt auf 50 Seiten alle Einzelheiten von Vorläuferstrukturen, vergleichender Embryologie, ausgewählten Entwicklungsstörungen (z. T. experimentell erzeugt), hormonalen Einflüssen, Wachstum und Funktion bis zur Geschlechtsreife. Im 2. Kapitel «Prostate Gland» (inklusive Urethrateil) werden auf ebenso minutiöse Weise das Prostataepithel (100 Seiten!), Bindegewebe und Muskulatur, Gefässe und Innervation gesondert besprochen. Obschon das Hauptgewicht auf der Darstellung der Verhältnisse beim Menschen liegt, findet der Leser auch viele Details über Ratte und Hund, ferner experimentelle Studien (wie Kastrationsfolgen, Zellzüchtung usw.). In analoger Weise sind im 3. Kapitel die Samenblasen (inklusive Samenleiter-Ampullen) behandelt. Hier finden sich auch spezielle Abschnitte über Laboratoriumstiere (Meerschweinchen, Ratte, andere Nager), Haustiere (Stier, Widder, Ziege, Eber) und Primaten.

Neben der bereits erwähnten konsequenten Gliederung des Stoffes mit entsprechend detailliertem Inhaltsverzeichnis erleichtern ein ausführliches Sachregister (rund 1300 Stichwörter), ein Verzeichnis von über 3000 Autoren (mit Hinweisen zu Text- und Literaturseiten) und ein Literaturverzeichnis (über 1600 Titel) die Benützung des handlichen Bandes. Sein hoher Preis, wohl durch relativ kleine Auflage und reiche Bildausstattung bedingt, erscheint durch die ausgezeichnete Qualität gerechtfertigt. Ausser Embryologen und Anatomen werden sich besonders Andrologen, Pathologen und experimentell auf diesem Gebiet tätige Forscher für das hervorragende Werk interessieren und darin eine hier nur angedeutete Fülle von Fakten und Anregungen finden. Daneben sind auch alle an Ultrastruktur und Zellfunktion interessierten Spezialisten gut beraten, den Band zu konsultieren.

H. König, Bern