Zeitschrift: Schweizer Archiv für Tierheilkunde SAT : die Fachzeitschrift für Tierärztinnen und Tierärzte = Archives Suisses de Médecine Vétérinaire ASMV : la revue professionnelle des vétérinaires

Herausgeber: Gesellschaft Schweizer Tierärztinnen und Tierärzte

Band: 122 (1980)

Artikel: Zur Pathologie der chronischen Kupfervergiftung beim Schaf : Beobachtungen an 14 Spontanfällen

Autor: Tontis, A. / König, H. / Luginbühl, H.

DOI: https://doi.org/10.5169/seals-589944

Nutzungsbedingungen

Die ETH-Bibliothek ist die Anbieterin der digitalisierten Zeitschriften auf E-Periodica. Sie besitzt keine Urheberrechte an den Zeitschriften und ist nicht verantwortlich für deren Inhalte. Die Rechte liegen in der Regel bei den Herausgebern beziehungsweise den externen Rechteinhabern. Das Veröffentlichen von Bildern in Print- und Online-Publikationen sowie auf Social Media-Kanälen oder Webseiten ist nur mit vorheriger Genehmigung der Rechteinhaber erlaubt. Mehr erfahren

Conditions d'utilisation

L'ETH Library est le fournisseur des revues numérisées. Elle ne détient aucun droit d'auteur sur les revues et n'est pas responsable de leur contenu. En règle générale, les droits sont détenus par les éditeurs ou les détenteurs de droits externes. La reproduction d'images dans des publications imprimées ou en ligne ainsi que sur des canaux de médias sociaux ou des sites web n'est autorisée qu'avec l'accord préalable des détenteurs des droits. En savoir plus

Terms of use

The ETH Library is the provider of the digitised journals. It does not own any copyrights to the journals and is not responsible for their content. The rights usually lie with the publishers or the external rights holders. Publishing images in print and online publications, as well as on social media channels or websites, is only permitted with the prior consent of the rights holders. Find out more

Download PDF: 11.08.2025

ETH-Bibliothek Zürich, E-Periodica, https://www.e-periodica.ch

Schweiz. Arch. Tierheilk. *122,* 107–116, 1980

Aus dem Institut für Tierpathologie (Prof. Dr. H. Luginbühl) der
Universität Bern

Zur Pathologie der chronischen Kupfervergiftung beim Schaf: Beobachtungen an 14 Spontanfällen

von *A. Tontis, H. König* und *H. Luginbühl*[1]

Während die akute Kupfervergiftung meist auf eine einmalige, exzessive Cu-Dosis zurückzuführen ist und sich als akute Gastroenteritis äussert [32], kommt die chronische Intoxikation durch Kumulation wiederholt aufgenommener, nicht toxischer Cu-Mengen zustande [8]. Das Vergiftungssyndrom wird plötzlich klinisch manifest und führt nach perakutem Verlauf mit schwerem Ikterus, Leber- und Nierenschäden zum Tode (s. Pathogenese).

In den letzten Jahren traten in kleinen und mittelgrossen Schafbeständen unseres Einzugsgebietes sporadisch Fälle von chronischer Cu-Vergiftung mit tödlichem Ausgang auf, über welche im folgenden berichtet wird.

Ätiologie und Pathogenese

Die Hauptursache der chronischen Kupfervergiftung beim Schaf ist ein zu hoher Cu-Gehalt einerseits in Milchaustauschern (für Kälber) zur mutterlosen Lämmeraufzucht, andererseits im Mischfutter für Rinder und Schweine (Kraftfutter- und Mineralstoffgemische, Pellets, Intensivmastfutter), welches an Schafe verfüttert wird [2, 3], z.B. bei industriemässiger Lämmermast [16].

Als weitere Ursachen sind bekannt:

- Längere Verabreichung von Cu-haltigen Mineralsalzmischungen zur Wurmbekämpfung [5];
- Anwendung von Cu-haltigen Präparaten (v.a. Kupfervitriol) zur Therapie [19] und Prophylaxe der Moderhinke [16];
- Cu-haltige Düngemittel auf der Weide [23];
- Bekämpfung der Obstbaumschädlinge mit Cu-Verbindungen [24];
- Kontamination des Futters durch Cu-haltigen Flugstaub in der Umgebung von Kupferhütten [4, 34];
- Verfütterung von Biertreber [22].

In Australien wurden Vergiftungsfälle auch nach niederschlagsreichen Perioden auf Weiden mit viel Klee (Trifolium subterraneum) beobachtet, der einen hohen Cu- und niedrigen Molybdängehalt aufweist [7]. Ähnliche Vergiftungen sind auf Heliotropium europaeum (Europäische Sonnenwende) zurückzuführen [22].

Das mit der Nahrung aufgenommene Kupfer wird nur zu einem kleinen Teil resorbiert und im Organismus zurückbehalten. Über den Resorptionsmechanismus ist noch wenig bekannt [1, 26]. Als Resorptionsort wird vor allem der Dünndarm betrachtet, je nach Spezies in unterschiedlich bevorzugten Abschnitten (Lit. bei [26]). Längere, über dem Bedarf liegende Cu-Aufnahmen führen zur Akkumulation in der Leber, dem Hauptspeicher für Kupfer. Von dort wird Cu dem intermediären Stoffwechsel zugeführt, in geringen Mengen auch durch die Galle ausgeschieden [3, 33]. Mit steigender Speicherkapazität der Leber nimmt die Toleranz gegen übermässige Cu-Zufuhr ab [17].

[1] Adresse der Autoren: Postfach 2735, CH-3001 Bern (Schweiz).

Nach verschiedenen Autoren wird Kupfer hauptsächlich in den Hepatozyten-Lysosomen gespeichert, deren Membran aber dabei Schaden nehmen kann (durch Peroxydation der Lipide, Lit. bei [26]). Werden genügend lysosomale Enzyme frei, so entstehen akute Leberzelldystrophie und -nekrosen [26]. Durch Hepatozytenzerfall gelangt das über einen gewissen Grenzwert akkumulierte Kupfer plötzlich in die Blutbahn, Erythrozyten werden durch oxydative Einwirkung geschädigt [18], der rapide Anstieg der Cu-Konzentration im Serum führt zu starkem Untergang von Erythrozyten und zur *hämolytischen Krise* [2, 3, 17, 33]. Deren Auslösemechanismus ist noch nicht klar. Als begünstigend werden verschiedene Stressfaktoren angegeben (Lit. bei [26]). Freigesetztes Hämoglobin wird durch reaktionsfähige, nicht an Ceruloplasmin gebundene Cu (II)-Ionen zu Hämiglobin oxydiert, was zum Tode durch Ersticken beitragen dürfte [26].

Eigene Untersuchungen

Zur Untersuchung gelangten die Kadaver von zwölf und die Organe von zwei weiblichen Schafen. Alle Tiere waren nach perakutem Verlauf von 1–2 Tagen gestorben. Als spärliche Symptome wurden von den Einsendern Apathie, Inappetenz, Festliegen und Ikterus gemeldet. Der Cu-Nachweis erfolgte bei 11 Tieren durch quantitative chemische Analyse der Leber, bei einem Schaf in der Galle und bei zwei weiteren histochemisch mittels Rubeansäure. Alter der Tiere und chemische Resultate sind in Tabelle 1 aufgeführt. Die Schafe Nr. 1–3 dienten als Kontrolle.

Tabelle 1 Kupfergehalt der Leber (bezogen auf Frischsubstanz)

Tier Nr.	Alter in Monaten	ppm Cu
1	24	1,7
2	24	67
3	36	72,9
4	5	162
5	36	168
6	9	221
7	24	270
8	60	290
9	132	295
10	24	375
11	5	423
12	24	563
13	24	571
14	24	580
15	36	1100*

* in der Galle

Abb. 1 Knotige Leberzellregenerate, Zirrhose (Schnittfläche). Post fixationem fotografiert.

Abb. 2 Hochgradig angeschwollene und grauschwarz verfärbte Niere (Schnittfläche). Post fixationem fotografiert.

Abb. 3 Leberzirrhose. HE, mittlere Vergrösserung. Ausschnitt oben links: Ceroidpigmentzellen. Ziehl-Neelsen-Färbung, starke Vergrösserung.

Abb. 4 Massive Eiweissmassen vermischt mit Hämoglobintropfen im interkapsulären Raum eines Glomerulums. HE, starke Vergrösserung.

1

2

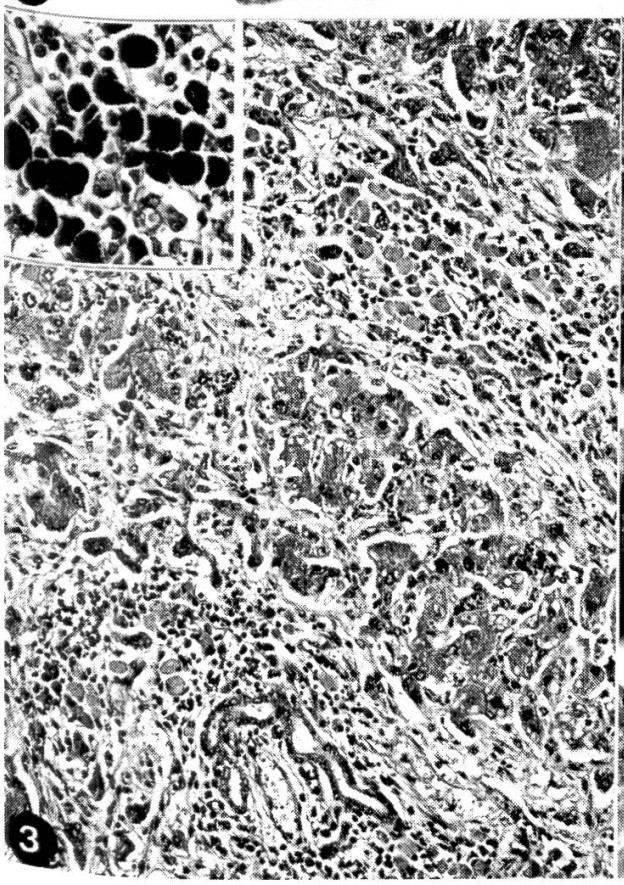

3

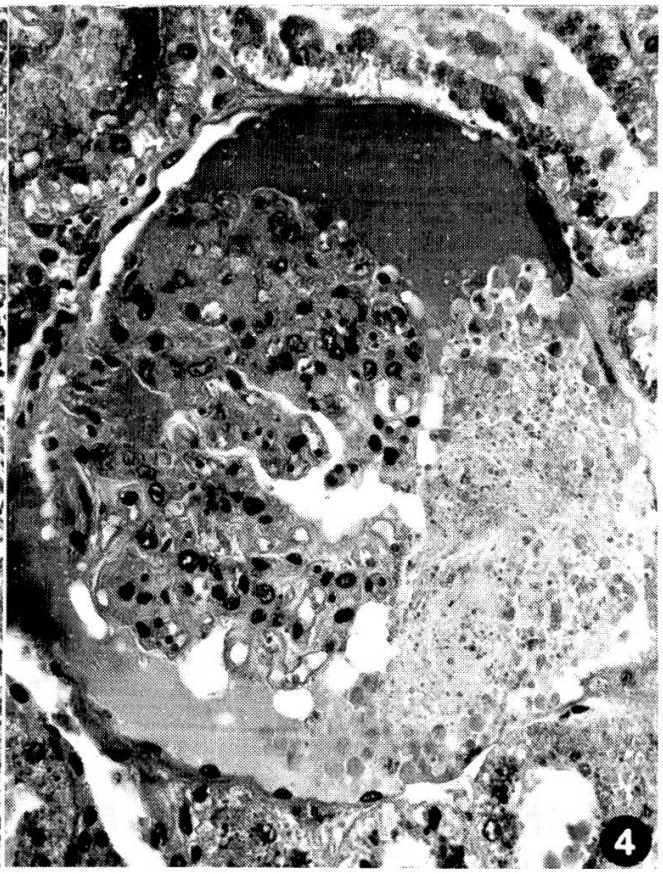

4

Pathologisch-anatomische Befunde

Schafe mit höheren Cu-Werten in der Leber hatten mässigen bis schlechten Nährzustand und stärker veränderte Organe. Das Vlies erschien allgemein matt, spröde und liess sich leicht abziehen, bei einigen Schafen zeigte es an mehreren Stellen umschriebene Alopezien. Bei drei Tieren mit Blutungen in der vorderen Augenkammer trat blutig-schaumige Flüssigkeit aus der Nase.

In allen Fällen stand starker allgemeiner *Ikterus* im Vordergrund: Konjunktiven, sichtbare Schleimhäute und vor allem die Subkutis waren intensiv orangegelb bis schmutzig-braungelb verfärbt, ebenso die inneren Organe. Körperhöhlen und Perikard enthielten meistens blutig-seröse Flüssigkeit. Bei drei Tieren erschien das Blut dünnflüssig, schmutzig-braun. Die Milz war stets vergrössert, mit aktivierten Follikeln und schwärzlich verfärbter, weicher roter Pulpa. Leber und Nieren waren besonders charakteristisch verändert (s. unten). Bei einigen Tieren fanden sich subepi- und -endokardiale Petechien und multiple kleine Hämorrhagien in der Labmagenmukosa.

Die leicht- bis mittelgradig vergrösserte *Leber* wies meistens erhöhte Konsistenz und ockergelbe bis gelbgrünliche Verfärbung auf. Manchmal waren im Parenchym multiple graugelbe, ziemlich derbe Knoten (⌀ 1–4 mm) und weichere matt-rotbraune, gut begrenzte Herde (⌀ 2 mm) zu erkennen (Abb. 1). Die Gallenblase war in der Regel prall gefüllt mit dünnflüssigem, schmutzig-braunem Inhalt.

Die metallisch glänzenden, schwarzen *Nieren* waren stark geschwollen und wogen einzeln bis 230 g (Normalgewicht 80–110 g). Die gespannte, gelatinöse Kapsel war sehr leicht abziehbar. Die Nierenschnittfläche erschien grauschwarz, die Rinde deutlich radiär gestreift (Abb. 2). Der Urin in der Harnblase war typisch kaffeebraun (Benzidin-Probe deutlich positiv).

Histopathologie

Leber

Neben fettiger und vakuoliger Degeneration und Dystrophie beherrschen Regeneration von Hepatozyten sowie präzirrhotische und zirrhotische Vorgänge das bunte Bild (Abb. 3). Die Leberarchitektur ist weitgehend gestört. Schon bei Lupenvergrösserung fallen ausgeprägte Dissoziation der Zellbalken und Individualisierung der Hepatozyten auf. Diese erscheinen bizarr geformt und stark geschwollen, so dass die Sinusoidalräume stellenweise eingeengt sind. Im Zytoplasma von blass, meist schwach eosinophil gefärbten Leberzellen finden sich fein- bis grobtropfige Lipidablagerungen und vakuoläre Degeneration. In den Vakuolen liegt oft ein schwach eosinophiles, teils homogenes, teils granuläres Material. Im zentrolobulären Bereich und in der Umgebung der Portalfelder erscheinen die Hepatozyten atrophisch oder fallen der Nekrose anheim. Die geschwollenen Kerne sind verschieden stark katabiotisch verändert.

Die makroskopisch beschriebenen matt-rotbraunen Herde erwiesen sich als Koagulationsnekrosen, die multiplen graugelben Parenchymknoten (s. Abb. 1, Tier Nr. 10) als Leberzellregenerate. In solchen Umbauknoten ohne typische Balken-

struktur fehlt die Zentralvene oft oder liegt exzentrisch. In den Portalfeldern finden sich ausgeprägte Gallengangsproliferation, lympho-histiozytäre und plasmazelluläre Infiltrate sowie Bindegewebszubildung (Abb. 3). Die intralobulären Gitterfasern sind vermehrt, die Sternzellen aktiviert.

In der Umgebung von proliferierten Gallengängen und zentrolobulär sieht man – einzeln oder gruppenweise – grossleibige rundlich-ovale Makrophagen (ø 12,8 bis 25,6 μ) mit randständigem Kern und hellbraunem, homogenem oder leicht wolkigem Zytoplasma (HE-Färbung). Es handelt sich um PAS-positive *Ceroidpigmentzellen,* die sich nach Ziehl-Neelsen violett (Abb. 3, oben links), mit Sudanschwarz braun färben. Sie kommen – mit quantitativen Unterschieden – in allen unseren Fällen vor.

Bei drei Schafen fanden sich auch ausgeprägte tropfenartige Gallenfarbstoff-Ablagerungen im Zytoplasma von Hepatozyten sowie Gallenzylinder in den Gallenkapillaren.

In zwei Fällen erfolgte der Kupfernachweis in der Leber histochemisch mittels Rubeansäure. Diese bindet Cu und lässt es im Zytoplasma von Hepatozyten, Sternzellen und der oben beschriebenen Makrophagen einwandfrei als grünes Präzipitat erkennen.

Niere

Die Veränderungen sind transkortikal und -medullär ausgebreitet.

Cortex: In den meisten Glomerula fällt die Ausscheidung von eiweissreichen Massen auf, vermischt mit feinkörnigen Hämoglobin (Hb)-Granula (Abb. 4). Diese «Überschwemmung» drückt auf Mesangion und Kapsel, wodurch der Kapselraum ausgeweitet wird. Die Glomerulumschlingen erscheinen oft komprimiert, wie «ertrunken» in den genannten Massen. Von partieller Abflachung der Epithelzellen der Bowmanschen Kapsel und von Kernkatabiosen abgesehen, liessen sich an diesen Zellen und an Deckzellen des Mesangions keine deutlichen regressiven Veränderungen erkennen.

Hauptstück: Seine beiden Anteile (gewundener und gerader) sind etwa gleich verändert. Das rückresorbierte Hb erscheint im Epithel der Hauptstücke fein- bis grobtropfig, intensiv dunkelrot, von mässiger Dichte (Abb. 5). Es bildet oft Girlanden und Ketten. Die Hb-Speicherung ist gebietsweise im ganzen Zytoplasma, sonst jedoch vorwiegend im mittleren und apikalen Bereich der Epithelzellen lokalisiert. Oft kommen darin auch optisch leere Vakuolen vor. Die Tubuluslumina enthalten Hb-Tropfen und Eiweissmaterial (homogen oder wolkig strukturiert).

Henlesche Schleife und Mittelstück: Hier ist die Ansammlung von Hb und Eiweissmassen unterschiedlich: Manche Tubuli sind durch grobtropfige Hb-Granula obstruiert, andere mit Hb-Tropfen und Eiweissmassen ausgefüllt (Abb. 6). Oft wird eine kettenförmige Hb-Anordnung deutlich (Abb. 7). Nach Lepehne-Färbung erscheinen die Hb-Tropfen braun.

Sammelrohre: Meistens dilatiert und mit dicht granuliertem Hb-Material angefüllt (Abb. 8).

Diskussion

Beim Schaf sind Vergiftungsfälle durch Kupfer recht häufig. Besonders in Ländern mit intensiver Schafzucht können sie grosse ökonomische Verluste verursachen und unter bestimmten Fütterungsbedingungen, besonders bei industriemässiger Schafproduktion, sogar katastrophale Ausmasse annehmen [13]. In vielen Beständen erkrankten und starben nicht nur einzelne Tiere wie in unseren Fällen, sondern eine grössere Anzahl [3, 6, 16].

Die Morbidität erreicht oft 20% [14], die Mortalität 100% [13]. Klinisch stehen Ikterus und ausgeprägte Hämoglobinurie (kaffeebrauner Harn) im Vordergrund [2, 3, 6, 8, 13, 15, 16, 22]. Die braune Verfärbung des Blutes ist auf die Bildung von Methämoglobin (Hämiglobin) zurückzuführen [15, 16, 26, 33]. 24–48 Stunden vor der hämolytischen Krise beginnt der Cu-Spiegel im Blut zu steigen, dabei werden bis zu 60% der Erythrozyten zerstört [15]. Die SGOT steigt bereits 6–8 Wochen zuvor [28]. Die hämolytische Krise wird begleitet von erhöhten CPK-Werten im Serum, was auf Skelettmuskelschäden hinweist (infolge Anoxie und Freisetzung toxischer Produkte [27]). Anstieg von Gesamtbilirubin und SGOT ist für die schweren Leberparenchymschäden typisch [16]. In unseren Fällen war die Bestimmung solcher Parameter nur bei einem Schaf kurz vor dem Tode möglich (durch die hiesige Nutztierklinik; die Werte entsprachen dem Gesagten). Die übrigen 13 Tiere gelangten erst post mortem zur Untersuchung.

Der ermittelte Cu-Gehalt in der Leber (162–580 ppm, bezogen auf Frischsubstanz, s. Tabelle 1) stimmt mit den Angaben von *Behrens* [3] gut überein. Werte über 100 ppm (bezogen auf Frischsubstanz) sprechen für eine Intoxikation [2]. Auch der Gehalt bei den Kontrolltieren (1,7, 67 bzw. 72,9 ppm Cu) entspricht normalen Werten (durchschnittlich 64,8 ppm [30]). Andere Angaben für normale Schlachtschafe sind z.T. extrem hoch (bis 830 ppm [25]).

Die vorgefundenen morphologischen Veränderungen sind vergleichend-medizinisch-toxikologisch von Interesse. Bei Haustieren gibt es verschiedene Erkrankungen toxischen oder infektiösen Ursprungs, die nach plötzlicher starker *Hämolyse* zu *Hämoglobinurie* führen (Lit. bei [10]). Die von *Frese* [10] beschriebenen Nephropathien bei eventuell toxisch bedingter Hämolyse des Hundes und bei chronischer Cu-Vergiftung des Schafes haben pathomorphologisch manches gemeinsam: Beide Syndrome gehen mit Hb-Ausscheidung durch Glomerula und -Speicherung in Hauptstücken sowie mit ausgeprägter Hb-Zylinder-Bildung in distalen Tubuli und Sammelrohren einher. Nach *Frese* [10] sind die Nierenläsionen auch der sog. Chromoprotein-Niere des Menschen weitgehend ähnlich. Ein voll entwickeltes Bild analog dieser Krankheit (im Sinne von *Zollinger* [35]) ist bei den hier untersuchten Schafen wie bei den Fällen von *Frese* [10] jedoch nicht zu erwarten, da der

---

Abb. 5 Intraepitheliale Hämoglobin-Speicherung (dunkle Granula) in den Nierentubuli. HE, mittlere Vergrösserung.

Abb. 6 und 7 Tropfige Hämoglobinausfällung, z.T. in Kettenform in den Tubuli. Lepehne-Färbung, mittlere und starke Vergrösserung

Abb. 8 Dilatierte und mit Hämoglobingranula angefüllte Sammelrohre. HE, mittlere Vergrösserung

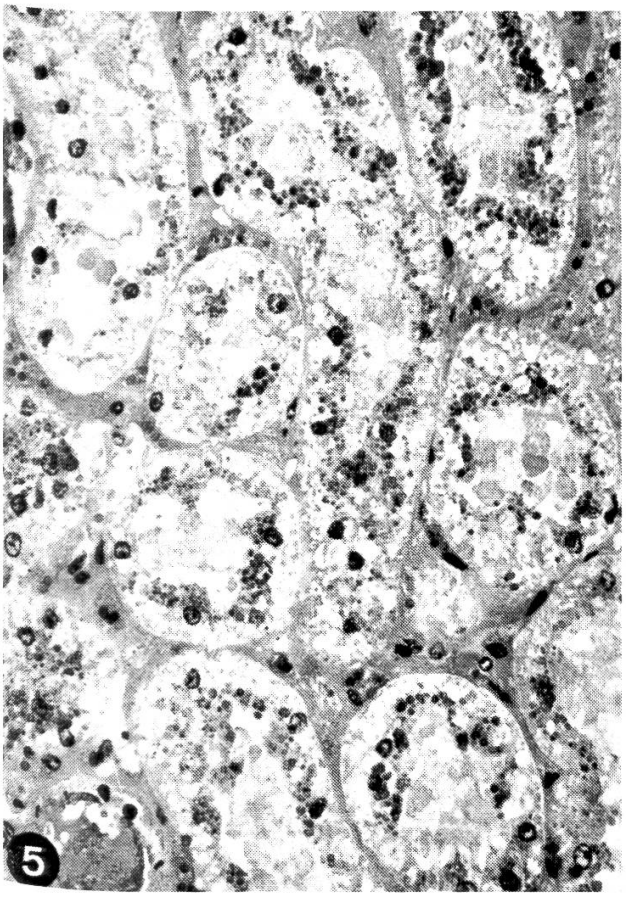
5

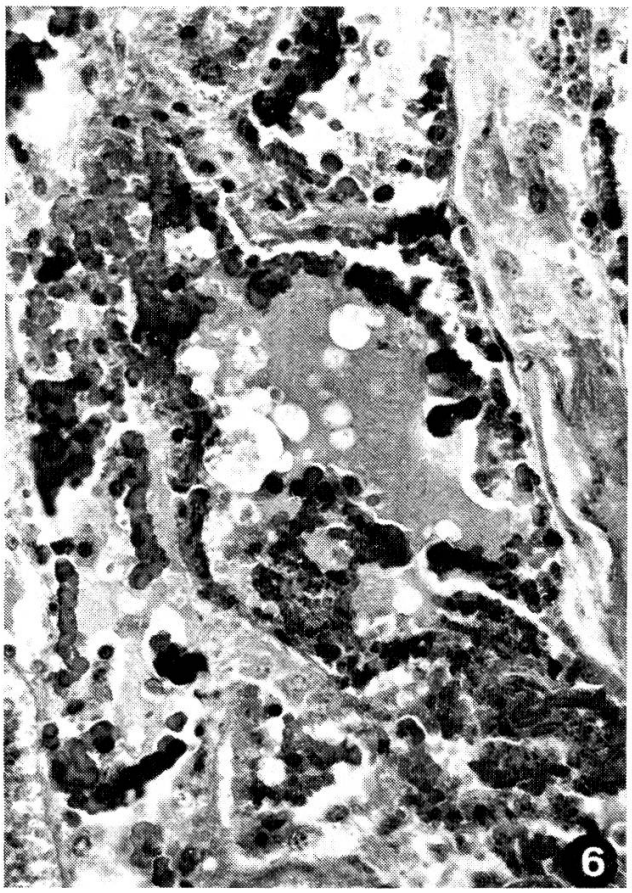
6

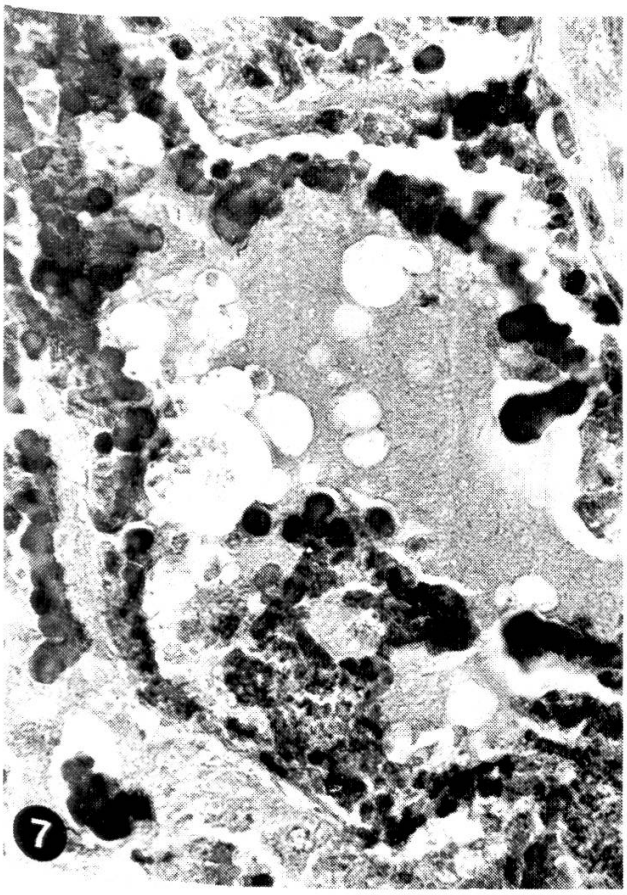
7

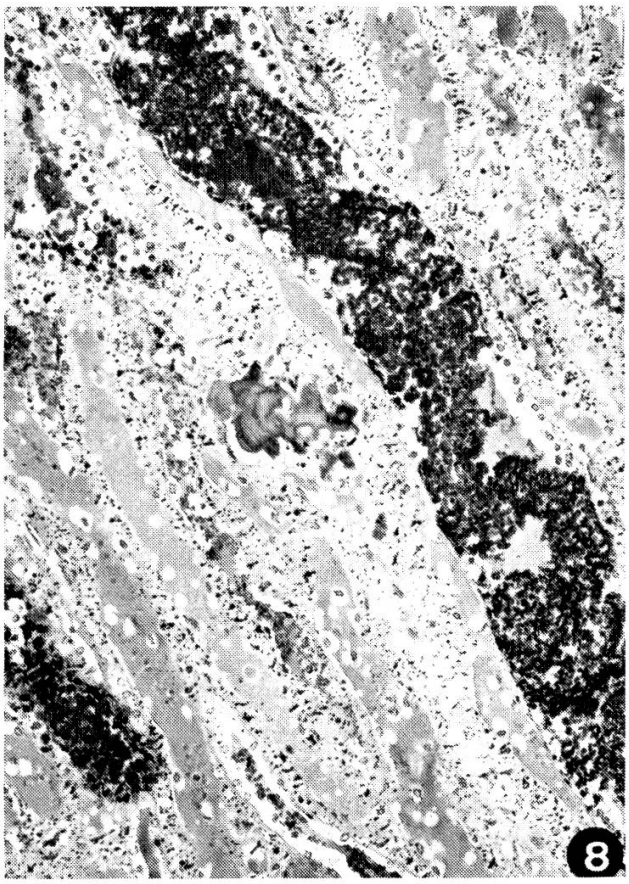
8

Tod der Tiere schon innerhalb von 1–2 Tagen eingetreten war. Als unmittelbare Todesursache werden akuter O_2-Mangel [6, 11, 14] bzw. akutes Nierenversagen [22, 29] angegeben.

Im übrigen stimmen unsere für chronische Cu-Vergiftung des Schafes (und Kalbes) typischen Befunde weitgehend mit den Angaben in der Literatur überein [1, 2, 9, 12, 13, 15, 16, 21, 29, 33]. Es handelt sich um eine Intoxikation mit massiver intravasaler Hämolyse und schweren Hepato- und Nephropathien. Ausdrücke wie «Hämolyseniere» [10] und «hämoglobinurische Nephrose» [15] sind berechtigt (s. oben). Die ebenso wichtigen, schweren Leberveränderungen werden in der Literatur mit wenigen Ausnahmen (z.B. [1]) nur summarisch behandelt. Über *Ceroidpigmentzellen* bei chronischer Cu-Vergiftung ist unseres Wissens nichts bekannt. Bei distomatösen Schafen wies *Trautwein* [31] in über 20% ähnliche Zellen nach. Unsere Fälle waren jedoch frei von Distomatose, und es besteht wohl kein Zusammenhang mit einer Parasitose. *Trautwein* [31] führt die Genese von Ceroidpigment auf einen Mangel an biologischen Antioxydantien sowie auf Parenchymschädigung und Hb-Zerfall zurück, was auch hier als Erklärung dienen könnte. Zur Stütze dieser Hypothese bedarf es aber noch weiterer Untersuchungen.

Bei zwei Schafen erfolgte der Cu-Nachweis in der Leber mittels Rubeansäure. Damit lässt sich Cu in frischem wie in formalinfixiertem Lebergewebe einwandfrei nachweisen [9, 13, 20]. Das ist von Vorteil, wenn sich eine quantitativ-chemische Analyse nicht durchführen lässt oder kein Material mehr dafür zur Verfügung steht.

In einem unserer Fälle trat die Vergiftung nach Verfüttern von Kraftfuttermischung für Rinder auf, bei zwei Schafen nach Anwendung von Cu-haltigen Präparaten zur Prophylaxe der Moderhinke und bei zwei weiteren Tieren durch Cu-haltige Spritzmittel gegen Obstbaumschädlinge. In den übrigen Fällen liess sich die Intoxikationsquelle nicht eruieren.

Dank

Den Herren Kollegen Dres. H. Barth, Burgdorf, R. Friedli, Koppigen, A. von Grünigen, Laupen, A. Witschi, Münchenbuchsee, M. Hermann von der hiesigen Nutztierklinik sowie Herrn N. Schaffner, Dipl. Ing. Agr., 5014 Gretzenbach, danken wir für die Einsendung der Fälle.

Den Herren Dres. K. Lauber, Medizinisch-chemisches Institut der Universität Bern, und U. Manz, Firma Hoffmann-La Roche & Co. AG, Basel, sowie Herrn F. Fuhrer, UFAG-Betriebslabor, Sursee, sind wir für die quantitativ-chemischen Cu-Analysen zu Dank verpflichtet.

Zusammenfassung

Aufgrund von 14 sporadischen Fällen wird über die chronische Kupfervergiftung beim Schaf berichtet. Anhand der Literatur sind Ursachen und Pathogenese kurz dargelegt. Im Futter über längere Zeit aufgenommenes Cu wird in den Hepatozyten akkumuliert und während der sog. hämolytischen Krise plötzlich freigesetzt, welche in 1–2 Tagen zum Tode führt. Pathologisch-anatomisch und -histologisch stehen die Veränderungen in Leber und Nieren im Vordergrund; nämlich ausgeprägte regressive, präzirrhotische und zirrhotische Prozesse bzw. schwere akute Nephrose («Hämolyseniere», «hämoglobinurische Nephrose»), ferner starker allgemeiner Ikterus. In der Leber fanden sich Ceroidpigmentzellen mit noch unklarer Bedeutung. Der Cu-Nachweis erfolgte bei 11 Tieren durch quantitativ-chemische Analyse der Leber, bei 1 Schaf der Galle und bei 2 weiteren histochemisch mittels Rubeansäure (in Leber). Die chronische Kupfervergiftung ist praktisch von Bedeutung und vergleichend-medizinisch-toxikologisch von Interesse.

Résumé

Sur la base de 14 cas survenus de façon sporadique, les auteurs font un compte rendu de l'intoxication chronique par le cuivre chez le mouton. Les causes et la pathogenèse sont présentées au moyen des données de la littérature. Le cuivre ingéré avec la nourriture pendant un long laps de temps s'accumule dans les hépatocytes et est brusquement libéré lors de la crise dite hémolytique; cette dernière conduit à la mort en l'espace de 1–2 jours. Du point de vue anatomo- et histo-pathologique, les altérations du foie et des reins sont au premier plan; il s'agit de processus régressifs prononcés du type précirrhose et cirrhose, resp. d'une grave néphrose aiguë («rein d'hémolyse», «néphrose hémoglobinurique»), ainsi que d'un fort ictère généralisé. Dans le foie se trouvaient des cellules à pigments céroïdes, cellules dont la signification n'est pas encore établie. La mise en évidence du cuivre fut effectuée chez 11 animaux par analyse chimique quantitative du foie, chez 1 mouton par une même analyse de la bile et chez 2 autres par analyse histochimique du foie au moyen de dithiooxamide. L'intoxication chronique par le cuivre a une importance pratique et est intéressante du point de vue de la médecine et de la toxicologie comparée.

Riassunto

Sulla base di 14 casi sporadici si illustra l'avvelenamento cronico da rame nella pecora. Sulla base della letteratura si illustrano le cause e la patogenesi della forma patologica. Il rame assunto per un lungo tempo per via alimentare, viene accumulato negli epatociti e liberato durante le cosiddette crisi emolitiche che conducono alla morte in 1 o 2 giorni. Il quadro macroscopico ed istologico è dominato dalle lesioni epatiche e renali; infatti si osservano marcati processi degenerativi, precirrotici e cirrotici, e gravi nefrosi acute (reni da emolisi, nefrosi emoglobinurica); si reperta inoltre un forte ittero generalizzato. Nel fegato si osservano cellule contenenti pigmento ceroide, di non ancora chiarito significato. In 11 animali il rame è stato dimostrato per mezzo di una indagine chimica quantitativa del parenchima epatico, in un animale le analisi chimiche sono state effettuate sulla bile e in altri 2 animali la dimostrazione del metallo è avvenuta per via istochimica (acido rubeanico) su tessuto epatico. L'avvelenamento cronico da rame rappresenta un problema importante nella pratica e riveste un notevole interesse da un punto di vista comparato.

Summary

Chronic copper poisoning is reported in 14 sheep. The literature is reviewed briefly regarding etiology and pathogenesis. Excessively resorbed copper is stored in hepatocytes and can be suddenly released causing a hemolytic crisis and death in 1 to 2 days. Principal lesions are found in the liver and kidneys consisting of severe regressive, precirrhotic and cirrhotic changes, associated with acute hemoglobinuric nephrosis. Furthermore there is severe generalized icterus. In the liver ceroid stuffed cells of unclear significance are present regularly. Copper determination was made in 11 animals by quantitative chemical analysis of the liver, in 1 sheep of the bile, and in the remaining 2 histochemically by means of rubeic acid in the liver. Chronic copper poisoning may be of economic importance and is of interest in comparative medical toxicology.

Literatur

[1] *Baur P.:* Untersuchungen zur Ätiologie und Pathogenese einer durch Ikterus, Leberzirrhose und Leberdystrophie gekennzeichneten Kälberkrankheit. Vet. med. Diss., München 1967. – [2] *Behrens H.:* Der praktische Tierarzt *10,* 720–721 (1977). – [3] *Behrens H.* und *Matschullat G.:* Tierärztl. Umschau *5,* 224–228 (1969). – [4] *Bischoff O.* und *Haun F.:* Dtsch. tierärztl. Wschr. *47,* 442–447 (1939). – [5] *Boughton J.B.* und *Hardy W.T.:* Texas Afric. Expert. Sta. Bull. 499 (1934). – [6] *Brenner K.V.:* Mhefte Vet.-Med. *30,* 691–695 (1975). – [7] *Bull L.B., Albiston H.E., Edgar G.* und *Dick A.T.:* Aust. vet. J. *32,* 229–236 (1956). – [8] *Clarke E.G.C.* und *Clarke M.L.:* Garners Veterinärmedizinische Toxikologie. S. 84–88, VEB Gustav Fischer Verlag, Jena 1968. – [9] *Clegg F.G.:* Vet. Rec. *68,* 332–333 (1956). – [10] *Frese K.:* Berl. Münch. Tierärztl. Wschr. *77,* 381–385 (1964). – [11] *Frimmer M.:* Pharmakologie und Toxikologie. S. 258, F.K. Schattauer Verlag, Stuttgart-New York 1969. – [12] *Gindele H.R.:* Tierärztl. Umschau *27,* 426–428 (1972). –

[13] *Hiepe H.:* Schafkrankheiten. S. 312–315, VEB Gustav Fischer Verlag, Jena 1975. – [14] *Jensen R.:* Diseases of Sheep. p. 363–366, Lea & Febiger, Philadelphia 1974. – [15] *Jubb K. V. F.* und *Kennedy P.C.:* Pathology of Domestic Animals. Vol. 1, 3rd Ed., p. 305–309, Academic Press, New York-London 1970. – [16] *Jungmann R.* und *Reinhard P.:* Mhefte Vet.-Med. *29,* 376–380 (1974). – [17] *Kolb E.* und *Gürtler H.:* Ernährungsphysiologie der landwirtschaftlichen Nutztiere. S. 743, VEB Gustav Fischer Verlag, Jena 1971. – [18] *Metz E.:* Clin. Res. *17,* 32 (1969). – [19] *Muth O.H.:* J. Amer. Vet. Med. Ass. *120,* 148–149 (1952). – [20] *Olsen P.:* Acta vet. scand. *10,* 288–291 (1969). – [21] *Pearson J.K.L.:* Vet. Rec. *68,* 766–768 (1956). – [22] *Pierson R.E.* und *Aanes W.A.:* J. Amer. Vet. Med. Ass. *133,* 307–311 (1958). – [23] *Pryor W.J.:* Aust. vet. J. *35,* 366–369 (1959). – [24] *Schaper M.* und *Lütje F.:* Berl. Münch. Tierärztl. Wschr. *47,* 36–39 (1931). – [25] *Sivertsen T.:* Acta vet. scand. *19,* 472–474 (1978). – [26] *Steiner K.:* Untersuchungen zum Mechanismus der Hämiglobinbildung bei der chronischen Kupfervergiftung der Wiederkäuer. Vet. med. Diss. München 1973. – [27] *Thompson R. H.* and *Todd J. R.:* Res. vet. Sci. *16,* 97–99 (1974). – [28] *Todd J. R.:* Vet. Bull. *32,* 573–580 (1962). – [29] *Todd J. R.:* Proc. nutrit. Soc. *28,* 189–198 (1969). – [30] *Tomov A.:* Veterinarnomedicinski nauki, Sofija *2,* 855–859 (1965). – [31] *Trautwein G.:* Arch. exp. Vet.-Med. *14,* 1–15 (1960). – [32] *Weiss E.* in: *Spörri H.* und *Stünzi H.:* Pathophysiologie der Haustiere. S. 29–32, Paul Parey, Berlin-Hamburg 1969. – [33] *Weiss E., Baur P.* und *Plank P.:* Vet. Med. Nachr. *1,* 35–51 (1967). – [34] *Wiemann H.:* Dtsch. tierärztl. Wschr. *47,* 279–281 (1939). – [35] *Zollinger H. U.:* Anurie bei Chromoproteinurie (Hämolyse-Niere, Crush-Niere). Verlag Georg Thieme, Stuttgart 1952.

BUCHBESPRECHUNG

Stoffwechselphysiologie der Tiere. Von *G. Cleffmann,* UTP-Taschenbuchreihe des Verlages Eugen Ulmer, Stuttgart. 296 Seiten mit 141 Abbildungen und 37 Tabellen, DM 22.80.

Zwei Leitthemen durchziehen dieses erfreuliche, handliche und übersichtlich dargestellte Buch. Einmal die physiologische Regulation und zum zweiten die funktionelle Mannigfaltigkeit. Das Schwergewicht und die charakteristischen Merkmale des Buches liegen in der vergleichenden Darstellung der Körperfunktionen. Bei der vergleichenden Betrachtung werden aber weit mehr Themen berücksichtigt als gerade nur der Stoffwechsel, wie vom Titel her eigentlich erwartet wird. So gliedert sich das Buch in 11 Kapitel, nämlich Prinzipien biologischer Steuerung und Rückkoppelung, die molekulare Struktur der Organismen, Stoffwechsel, Ernährung, Verdauung, Atmung, Blut und andere Körperflüssigkeiten, Transport von Körperflüssigkeiten, Regelung oder Konformität, Temperatur, Osmoregulation und Exkretion. Für eine vollständige vergleichend-physiologische Darstellung fehlen nur noch Kapitel über Neurophysiologie, hormonale Wirkungsprinzipien und Fortpflanzung. Ihr Einbezug in die nächste Auflage, die dem Buch zu wünschen ist, wäre begrüssenswert. Denn ohne Berücksichtigung von Nerven, Sinnesorganen und Hormonen ist die Regulation in tierischen Organismen nur fragmentarisch darstellbar.

In der vorliegenden Form richtet sich das Buch vorwiegend an Studienanfänger all jener Richtungen, die sich mit den Lebensvorgängen tierischer Organismen auseinandersetzen, und an Mittelschüler. Anderseits werden auch dem Forscher und Lehrer durch die vergleichende Darstellung der funktionellen Mannigfaltigkeit Informationen zugeführt, die ihm sonst verschlossen oder nur schwer zugänglich blieben.

R. von Fellenberg, Zürich