Zeitschrift: Schweizer Archiv für Tierheilkunde SAT : die Fachzeitschrift für Tierärztinnen und Tierärzte = Archives Suisses de Médecine Vétérinaire ASMV : la revue professionnelle des vétérinaires

Herausgeber: Gesellschaft Schweizer Tierärztinnen und Tierärzte

Band: 122 (1980)

Artikel: Spinale Ataxie beim Pferd, verursacht durch synoviale Cysten in der Halswirbelsäule

Autor: Gerber, H. / Fankhauser, R. / Straub, R.

DOI: https://doi.org/10.5169/seals-589589

Nutzungsbedingungen

Die ETH-Bibliothek ist die Anbieterin der digitalisierten Zeitschriften auf E-Periodica. Sie besitzt keine Urheberrechte an den Zeitschriften und ist nicht verantwortlich für deren Inhalte. Die Rechte liegen in der Regel bei den Herausgebern beziehungsweise den externen Rechteinhabern. Das Veröffentlichen von Bildern in Print- und Online-Publikationen sowie auf Social Media-Kanälen oder Webseiten ist nur mit vorheriger Genehmigung der Rechteinhaber erlaubt. Mehr erfahren

Conditions d'utilisation

L'ETH Library est le fournisseur des revues numérisées. Elle ne détient aucun droit d'auteur sur les revues et n'est pas responsable de leur contenu. En règle générale, les droits sont détenus par les éditeurs ou les détenteurs de droits externes. La reproduction d'images dans des publications imprimées ou en ligne ainsi que sur des canaux de médias sociaux ou des sites web n'est autorisée qu'avec l'accord préalable des détenteurs des droits. En savoir plus

Terms of use

The ETH Library is the provider of the digitised journals. It does not own any copyrights to the journals and is not responsible for their content. The rights usually lie with the publishers or the external rights holders. Publishing images in print and online publications, as well as on social media channels or websites, is only permitted with the prior consent of the rights holders. Find out more

Download PDF: 11.08.2025

ETH-Bibliothek Zürich, E-Periodica, https://www.e-periodica.ch

Schweiz. Arch. Tierheilk. *122*, 95–106, 1980

Aus der Klinik für Nutztiere und Pferde (Prof. Dr. H. Gerber)
und dem Institut für vergleichende Neurologie (Prof. Dr. R. Fankhauser)
der Universität Bern

Spinale Ataxie beim Pferd, verursacht durch synoviale Cysten in der Halswirbelsäule

von H. Gerber, R. Fankhauser, R. Straub und *G. Ueltschi**

Einleitung

Das Syndrom der spinalen Ataxie bietet ein klinisch recht einheitliches Bild, aber für die Symptome sind sehr verschiedenartige Läsionen verantwortlich. Die klinischen Zeichen hängen viel eher von der Ausdehnung und dem Grad der Rückenmarksschädigung ab als vom ätiologisch verantwortlichen Prozess. Die klinische Diagnose «Spinale Ataxie» ist leicht zu stellen, die genaue Lokalisation und die Charakterisierung der Ursache erweisen sich jedoch oft als unmöglich (vgl. *Mayhew* et al., 1978). Die Warnung *Dexlers* (1899), Optimismus in bezug auf die Exaktheit der klinischen Diagnose sei fehl am Platz, ist auch heute noch gültig.

Dimock und *Errington* (1939) beschrieben ein spezifisches Krankheitsbild, die sogenannte stenotische Myelopathie der Halswirbelsäule. Der spätere, undifferenzierte Gebrauch des Ausdrucks «*Wobbler*» ohne Rücksicht auf die anatomische Läsion hat zu einer erheblichen Konfusion geführt (*Miller,* 1966). In einer Reihe von Arbeiten haben sich verschiedene Autoren erfolgreich bemüht, den Komplex «Spinale Ataxie» zu differenzieren, vor allem durch die genaue Beschreibung verschiedener Rückenmarksläsionen bei Pferden unterschiedlicher Rasse, unterschiedlichen Geschlechts und Alters (Ammann, 1936; *Dahme* und *Schebitz,* 1970; *Gilmour* and *Fraser,* 1977; *Fraser* and *Palmer,* 1967; *Mayhew* et al., 1978; *Palmer,* 1976; *Palmer* and *Hickman,* 1960; *Taylor* et al., 1977).

Wir haben in den vergangenen acht Jahren sechs Fälle einer Veränderung beobachtet, der – obgleich sie zweimal beschrieben worden ist (*Ammann,* 1936; *Dahme* und *Schebitz,* 1970) – nicht die verdiente Aufmerksamkeit geschenkt worden ist. Diese Läsion wird von *Mayhew* et al. (1978) in ihrer Monographie über Rückenmarksschäden des Pferdes nicht erwähnt.

Material und Methoden

Die Angaben über Rasse, Alter und Geschlecht der sechs Tiere sind in Tabelle 1 zu finden, in der auch die Untersuchungsmethoden zusammengefasst erwähnt werden.

Die Fälle 1 bis 5 standen an unserer Klinik. Fall 6 war nicht bei uns hospitalisiert, aber die Autopsie und die histopathologische Untersuchung wurden von uns ausgeführt. Die klinische, neurologi-

* Adresse: Postfach 2735, 3001 Bern.

sche Untersuchung der Pferde wurde täglich wiederholt, aber die übrigen klinischen Befunde wurden im Fall 1 nicht vollständig erhoben, während bei den Fällen 2 bis 5 eine Batterie hämatologischer und klinisch-chemischer Methoden eingesetzt worden ist.

Die Pferde 2 bis 5 wurden radiologisch untersucht, 2 und 3 unter Narkose, 4 und 5 stehend. Ein Versuch, mit Pneumomyelographie mehr zu erreichen, wurde bei 2 und 3 unternommen.

Liquor cerebrospinalis wurde unter Narkose mittels Occipitalpunktion gewonnen (1 bis 5) und auf Zellzahl, Eiweisskonzentration und Enzymaktivitäten untersucht (GOT, LDH, CPK u.a.).

Eine Sektion konnte bei allen Tieren vorgenommen werden. Nach der Eviszeration wurden die kopfabwärts hängenden Kadaver leicht paramedian gespalten, so dass das Rückenmark ohne Beschädigung entnommen werden konnte.

Histopathologisch wurden diejenigen Stellen untersucht, die makroskopisch sichtbare Veränderungen aufwiesen oder der Zyste anlagen (Fall 5), dazu aber auch unveränderte Stücke aus Rückenmark und Gehirn (Sakral-, Lenden-, Brust-, mittleres und oberes Halsmark; Medulla; Pons-Cerebellum; Mittelhirn; Thalamus; Basalganglien; Grosshirnhemisphären). Die folgenden Färbemethoden fanden Anwendung: H-E; Goldners Trichrom; Luxol fast blue-Cresylecht-violett; Luxol fast blue-Holmes Silbernitrat.

Tab. 1 Kennzeichnung der Pferde und Zusammenfassung der Methodik

Nr.	Rasse	Alter	Geschlecht	Klinik	Labor	Röntgen Hals	Liquor CS	Sektion	Histologie
1	Freiberger	5	Stute	oberflächlich	–	–	+	+	ZNS, Cyste
2	Hannoveraner	7	Wallach	genau	+	+	+	+	ZNS
3	Anglo-Normänner	4	Wallach	genau	+	+	+	+	ZNS
4	Anglo-Araber	7	Wallach	genau	+	+	+	+	ZNS, Cyste
5	Schwede	8	Wallach	genau	+	+	+	+	ZNS
6	Irischer Hunter	8	Stute	nur Anamnese	–	–	–	+	ZNS, Cyste

Resultate

a) Klinische Beobachtungen

Mit nur sechs Fällen lässt sich über die Epidemiologie der Veränderungen definitiv nichts aussagen. Immerhin geht aus Tabelle 1 hervor, dass keine Rassen- oder Geschlechtsdisposition vorhanden zu sein scheint. Unser jüngstes Pferd war vierjährig und damit älter als die klassischen «Wobbler». Das gleiche gilt im übrigen für die Fälle *Ammanns* (1936) und von *Dahme* und *Schebitz* (1970).

Alle sechs Pferde sollen akut und abrupt einsetzende Symptome einer spinalen Ataxie gezeigt haben. Bis zur Einlieferung in die Klinik vergingen fünf Wochen bei Fall 1, zwei Wochen bei 2, vier Wochen bei 3, sechs Tage bei 4, ein Tag bei 5, und der sechste Fall wurde nach 5 Tagen in die Kuranstalt der Empfa eingewiesen. Die Besitzer der Pferde 1 bis 4 und 6 beschrieben eine hochgradige Inkoordination mit gleichbleibenden Symptomen bis zur Hospitalisierung. Fall 5 zeigte eine Ataxie von stark wechselndem Grad.

Während der Hospitalisation dauerten die Symptome einer schweren Inkoordination und Ataxie an. Die Ataxie der Nachhand war deutlicher, aber auch die Vordergliedmassen wurden ataktisch bewegt. Der Grad der Ataxie war in tiefem Sand deutlich verstärkt, wobei die Pferde 2 und 3 so schwere Bewegungsstörungen zeigten, dass sie im Schritt hinfielen.

Alle Pferde konnten kaum im Trab vorgeführt werden, und die diagonale Fussfolge erwies sich als gestört. Pferd 2 drängte ausgesprochen nach links, und Fall 6 verlief innert vier Tagen progressiv von schwerer Ataxie zum Festliegen.

Die Pferde 2 und 4 wiesen eine steife Verbiegung des Halses nach lateral auf, wobei auf der konvexen Seite eine deutliche Wölbung zu sehen war. Bei Pferd 5 war ebenfalls eine sehr steife Halsmuskulatur zu beobachten, aber der Besitzer meinte, diese Versteifung sei schon zwei Jahre lang vorhanden gewesen. Die passive Biegung des Halses nach rechts war bei diesem Tier offensichtlich schmerzhaft. Die Unsicherheit des Pferdes 1 konnte durch ein Nach-oben-Biegen des Halses gesteigert werden, und bei den Fällen 2 bis 4 vermochten wir den Hals nicht gegen die konvexe Seite zu biegen. Diese Pferde hatten auch Schwierigkeiten, den Kopf zu senken oder zu heben. Die Palpation der sichtbaren Vorwölbung erzeugte Schmerzen.

Die Hautempfindlichkeit war im allgemeinen beidseitig herabgesetzt, bei Pferd 4 indessen deutlich ausgeprägter auf der ganzen rechten Körperseite. In keinem Fall bestand ein sogenanntes Horner-Syndrom.

Die hämatologischen und klinisch-chemischen Untersuchungen ergaben normale Resultate oder nur leichtgradige und unspezifisch veränderte Befunde, die in keinem Zusammenhang zur Ataxie standen. Im Liquor wurden normale Eiweisskonzentrationen und Enzymaktivitäten festgestellt, und nur im Fall 4 fand sich eine leichtgradige Pleocytose.

Die Röntgenuntersuchung der Pferde 2 bis 5 erlaubte keine sichere Lokalisation des für die klinischen Symptome verantwortlichen Prozesses. Bei den Fällen 2 und 3 liess sich der untere Rand der letzten Halswirbel nicht scharf abbilden, und Pferd 3 zeigte etwas periostale Reaktion an der oberen Begrenzung von C_6. Fall 5 wies eine alte Periostitis auf dem Dorsalfortsatz von C_6 auf, wahrscheinlich infolge einer alten Fraktur. Die dorsalen Wirbelgelenke konnten in diesem Fall nicht klar dargestellt werden, und eine gewisse Verengung des Wirbelkanals schien vorhanden zu sein. Die Pneumomyelographie trug zur präziseren Lokalisation nichts bei.

b) Sektionsbefunde

Die Autopsien deckten bei keinem Pferd wesentliche Veränderungen in den verschiedenen inneren Organsystemen auf. Die Veränderungen an Wirbeln und Rückenmark sind in Tabelle 2 zusammengefasst erwähnt. Am auffälligsten waren bei den Pferden 1 bis 4 und 6 cystenähnliche Gebilde, die offensichtlich aus kleinen Wirbelgelenken ins Lumen des Wirbelkanals vorsprangen. In diesen Gebilden befand sich eine sterile, visköse Flüssigkeit von strohgelber bis grünlicher Farbe. Die Abbildungen 1 und 2 zeigen die Cyste von Fall 4. Pferd 5 wies eine Protrusion zwischen C_6 und C_7 auf, die indessen nur am kopfabwärts hängenden Kadaver festgestellt werden konnte. Es handelte sich um eine Aussackung der rechten dorsalen intervertebralen Gelenkskapsel und nicht um ein abgetrenntes cystenähnliches Gebilde. Das Gelenk enthielt klare, gelbe Synovia in grosser Menge. Zwischen C_6 und C_7 liess sich auch eine knöcherne Vorwölbung feststellen.

Tab. 2 Sektionsbefunde

Nr.	Lokalisation	Zyste Grösse in mm	Inhalt	Verbindung zu Gelenk	Körper	Wirbel		Rückenmark
						Fortsätze	Gelenke	
1	$C_6/_7$ dorsal, rechts	25	?	keine	o.B.	o.B.	o.B.	Hyperämie Leptomeninx; Abflachung des Rückenmarks
2	$C_6/_7$ zwei Cysten, ventrolateral und dorsal links	10 u. 3	strohgelb, viskös	ja	o.B.	o.B.	o.B.	leichte Kompression (makroskopisch)
3	$C_6/_7$ zwei Cysten, links auf W'kanalboden	8 u. 5	gelb bis braun, viskös	ja	deutl. Nekrose und Periostitis	o.B.	degenerative Arthrose mit Knorpelnekrose	leichte Kompression (makroskopisch)
4	$C_5/_6$ laterodorsal rechts	15	grünlich, sehr viskös	keine	o.B.	o.B.	o.B.	Abflachung durch dorsale Kompression; cranial der Druckstelle Verfärbung und glasiges Aussehen
5	$C_6/_7$ ventral, rechts flukt. Vorwölbung der Gelenkskapsel	30 (Länge)	gelb	ja	ja	Fraktur des dors. Fortsatzes mit Periostitis, chron. knöcherne Vorwölbung vom dors. Zwischengel. re.	Gelenkskapseln $C_4/_5$ und $C_6/_7$ vergrössert durch Synoviavermehrung	keine makroskopischen Veränderungen

c) *Histopathologie*

Die histopathologischen Feststellungen sind in Tabelle 3 zusammengefasst worden. Die Abbildung 3 illustriert die beobachtete typische Kompressionsmyelomalazie. Die Morphologie der Veränderungen wird weiter unten diskutiert.

1

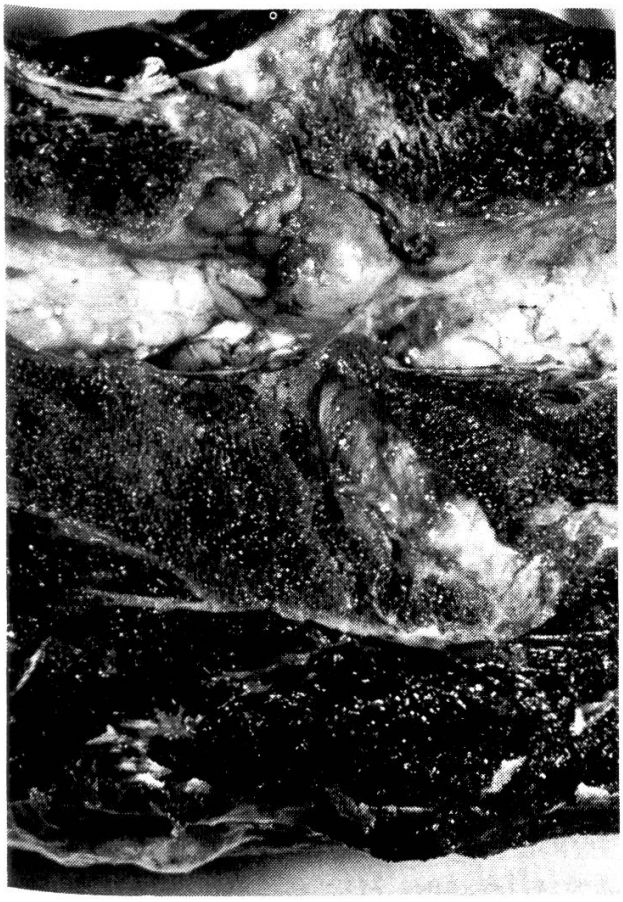

Abb. 1 Einengung des Wirbelkanals durch eine synoviale Cyste bei $C_5/_6$ (parasagittaler Längsschnitt).

Abb. 2 Querschnitt durch ein Wirbelfragment bei $C_5/_6$: die Einengung ist deutlich zu sehen.

Diskussion

Die klinische Diagnose «Spinale Ataxie» war an sich in allen Fällen leicht zu stellen, aber wir konnten die ursächliche Läsion nicht exakt lokalisieren. Wohl musste der Prozess nach den klinischen Erscheinungen das Cervikalmark betroffen haben; die sehr schwere Ataxie liess uns indessen an einen ausgedehnteren Prozess denken. Die Laboruntersuchungen erlaubten nur den Ausschluss einer Infektion bzw. von Abszessen als Kompressionsursache, und in bezug auf die Röntgenuntersuchung werden wir uns in Zukunft mehr auf das Gebiet C_5 bis C_7 konzentrieren müssen. Nach den vorliegenden Beobachtungen muss an ein komprimierendes cystenähnliches Gebilde oder an eine Gelenksaussackung im unteren Cervikalbereich gedacht werden, wenn das Pferd einen steifen Hals, Schmerzäusserungen bei passiver Bewegung und bei Palpation (Arthrose?) verbunden mit ataktischem Gang vorn und hinten zeigt. Derartige Cysten könnten häufiger sein, als sie beschrieben

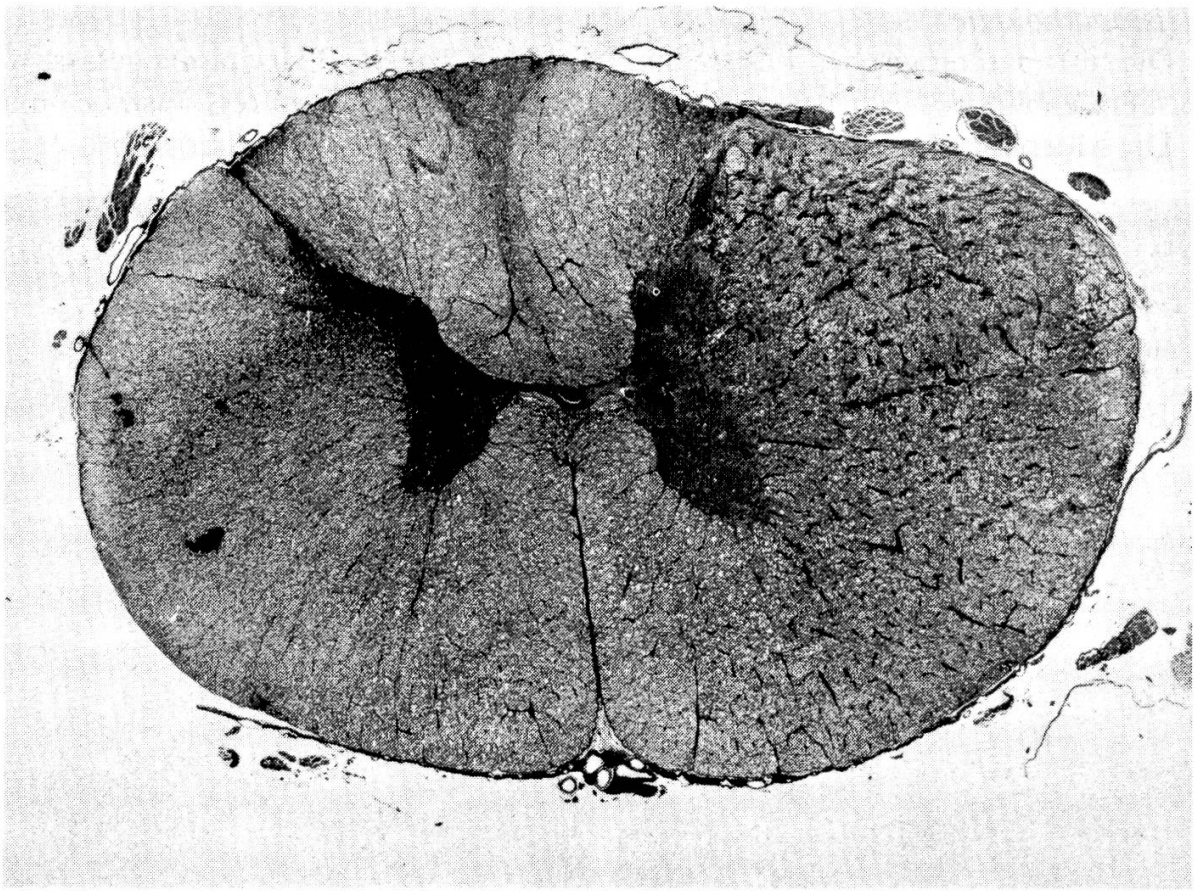

Abb. 3 Rückenmarksquerschnitt durch eine Kompressionsstelle: deutliche unilaterale Myelomalazie.

wurden. Im Verlauf der gleichen acht Jahre (1971–1978) wurden 192 Pferde aus neurologischen Gründen abgetan, davon wiesen 14 eine Ataxie auf (7%). Unsere hier beschriebenen sechs Pferde stellen 3% aller neurologischen Fälle mit ungünstiger Prognose dar.

Ammann (1936), *Dahme* und *Schebitz* (1970) fanden die Cysten bei Warmblut-Wallachen, die 14- bzw. 4jährig waren. Der Fall von *Dahme* und *Schebitz* (1970) wies eine akute Vorgeschichte auf, wie das bei unseren Pferden der Fall war, während das Pferd *Ammanns* (1936) während 12 Monaten Ataxie mit Remissionen zeigte.

Dahme und *Schebitz* (1970) vermuteten, die Cyste sei Folge einer Arthritis oder Arthrose der intervertebralen Gelenke und damit ein Blindsack der Gelenkskapsel. Sie scheinen indessen der eventuellen Kommunikation keine Beachtung geschenkt zu haben. In unserem Material fanden wir nur bei Pferd 3 eine deutliche Arthrose verbunden mit Knochennekrose und periostaler Reaktion auf C_6 und C_7.

Makroskopisch und – wo untersucht – auch histologisch sind die Cysten als Gebilde mit Synovialmembran und Bindegewebskapsel wie Gelenks- oder Bursakapseln anzusehen. In den Fällen 1 und 4 fanden wir keine Kommunikation mit Wirbelgelenkshöhlen, während bei den Pferden 2, 3 und 6 die Gebilde als Evagination der Wirbelgelenkskapsel angesehen wurden. Die Untersuchung hätte aber detaillierter vorgenommen werden müssen, um wirklich bindende Schlüsse zu erlau-

ben. *Ammann* (1936) hat eine Verbindung von der Cyste zum nahen Wirbelgelenk zwischen C_6 und C_7 gefunden, durchgängig für eine 2-mm-Sonde. Wir schliessen jedenfalls daraus, dass die das Rückenmark komprimierenden Cysten mit Gelenkshöhlen kommunizieren können, das aber nicht tun müssen. Sie stellen wohl entweder Divertikel der Gelenkshöhle dar mit erhaltener oder aufgehobener Verbindung oder vielleicht «verirrte» Gelenkssäcke. Unser Pferd 5 fällt etwas aus dem Rahmen, indem bei diesem eine übermässige Gelenksfüllung mit Aussackung in den Wirbelkanal offensichtlich zu einer temporären Kompression führte; es scheint nicht ausgeschlossen, dass derartige zuerst nicht komprimierende Aussakkungen zum Divertikel werden könnten, das sich mit der Zeit abschnürt und zur Cyste wird.

Fünf unserer sechs Fälle wiesen die Veränderung auf Höhe von $C_6/_7$ auf, einer bei $C_5/_6$. Sowohl bei *Ammann* (1936) als auch bei *Dahme* und *Schebitz* (1970) fanden sich die Cysten bei C_6 und C_7. Diese Tatsache scheint uns besonders interessant zu sein, da ganz verschiedene Läsionen beim Pferd ebenfalls in diesem Gebiet festgestellt worden sind: ein venöses Angiom (Missbildung) des Rückenmarks (*Palmer* und *Hickman,* 1960); intervertebrale Diskusdegeneration und multiple fibro-cartilaginöse Emboli (*Taylor* et al., 1977); Gelenksmäuse in den Wirbelgelenken zweier klinisch normaler Pferde (*Schulz* et al., 1965). Die Frage, ob die untere Halswirbelsäule als Gebiet einer Entwicklungsstigmatisation oder einer besonderen mechanischen Beanspruchung, oder von beidem, angesehen werden müsse, bleibt offen.

Während wir makroskopisch sowohl leichte (Fälle 3 und 6) bis schwere (Fälle 1 und 4) Veränderungen am Rückenmark und seinen Häuten als auch ein normal aussehendes Rückenmark (Fälle 2 und 5) beobachtet haben, stellten *Dahme* und *Schebitz* (1970) eine Verengung des Wirbelkanals mit RM-Kompression bei einem Pferd fest, das erst seit 10 Tagen Störungen manifestierte. *Ammann* (1936) erwähnt wohl eine Kompression, beschreibt sie aber nicht, und seine Abbildung lässt dazu keine Schlüsse zu.

Die Rückenmarksquerschnitte an den Kompressionsstellen hatten makroskopisch bei unseren Pferden 1 bis 3, 5 und 6 ein normales Aussehen, wie das auch von *Ammann* (1936) und *Dahme* und *Schebitz* (1970) festgestellt worden ist. Fall 4 dagegen wies auf dem Niveau von $C_5/_6$ eine gelblich-grüne bis rötliche Verfärbung auf und dazu ein glasiges Aussehen der rechten Hälfte und der dorsalen Funiculi auf einer Strecke von 20 mm. Fall 4 wirft einen Zweifel auf die Zuverlässigkeit der makroskopischen Befunde: auf der Höhe der Cyste bestand wohl eine Abflachung, aber der Querschnitt zeigte nur leichte Veränderungen; die oben erwähnten, massiven Schäden fanden sich unmittelbar cranial der Kompression. Die wichtigsten Veränderungen können demnach übersehen werden, wenn das Rückenmark nicht in höchstens 5 mm dicke Querschnitte zerlegt wird.

Diese Verschiebung zwischen makroskopisch feststellbarer Kompression und stärkster Markläsion könnte einer kompressionsbedingten Zirkulationsstörung nach oben oder nach unten zuzuschreiben sein. Wir verfügen über keine präzisen Angaben über die Vaskularisation des Rückenmarks beim Pferd (vgl. *Braun,* 1950;

Tab. 3 Zusammenfassung der neuropathologischen Befunde

Nr.	Cyste	Rückenmark Kompressionsstelle	Sekundäre Degeneration		Gehirn
			thorako-lumbal	cervical	
1	Synovialer Sack	Hyperämie, Leptomenix und RM-Abflachung. Schwere Myelomalazie bes. dorsal und lateral rechts	deutliche, aber abnehmende Degeneration caudal bis zu lumbalen Segmenten	extensives marginales Deg.-gebiet lat. rechts und rechte Seite Dorsalstränge	keine Histologie
2	keine Histologie	keine makroskopischen Veränderungen; lokale Myelomalazie $C_6/_7$ bes. dorsal mit schwammigem Zustand, Axonschwellung und vereinzelten Makrophagen	erkennbar, aber nur leichtgradig (vereinzelte «leere» Markscheiden und Makrophagen)	keine Histologie	keine Histologie
3	Synovialer Sack mit Gelenksverbindung	lokale Myelomalazie wie Fall 2 bes. sulcomarginal und lateral	wie Fall 2	leichtgradig in lateroventralen und dorsalen Gebieten bis auf Höhe C_1	vereinzelte Makrophagen und «leere» Markscheiden in Nn. gracilis und cuneatus
4	Synovialer Sack geschlossen	deutliche Abflachung C_5 bis C_7, schwere Myelomalazie mit variablem Verteilungsmuster	wie Fall 1, aber nicht so deutlich	deutlich marginal-lateral (spinocerebelläre Bahn) und mittelgradig in dorsalen Strängen bis C_1	deutliche sekundäre Degeneration in spinocerebellären Bahnen und Corpus restiforme rechts. Vereinzelt in ventraler Pons und Hinterstrangkernen
5	keine Histologie	mittelgradige Myelomalazie bes. rechts lateral, aber auch vereinzelte Läsionen dorsal und sulcomarginal beidseitig	leichte Veränderungen auf Thorakalniveau lateral und ventral, akzentuiert dorsolateral einseitig	kleine, isolierte Zellhaufen im dorsalen Funiculus	keine Veränderungen
6	Synovialer Sack mit fibrös-fettiger Wand	deutliche Myelomalazie variierender Ausdehnung; im Maximum ist im Querschnitt die weisse Substanz fast zur Gänze verändert	thorakal vereinzelte kl. Zellansammlungen; ventromarginal grosse «leere» Myelinscheiden	kleine Zellhaufen im dorsolateralen Funiculus	keine Veränderungen

Hofmann, 1900; *Kösters,* 1967; *Seiferle,* 1975) und ihre Variationen (im Gegensatz zum Hund: *Gouazé* et al., 1964; *Soutoul* et al., 1964). Wir können deshalb diese Vermutung nicht belegen.

Es sind zwei Typen von histologischen Veränderungen zu unterscheiden:

1. Lokale Veränderungen an der Stelle der mechanischen Kompression oder in deren Nähe. Sie bestehen aus Ödem (Status spongiosus), herdförmiger Gewebsnekrose mit Makrophageneinwanderung, unregelmässig verteilter Axon- und Markscheidendegeneration, astrozytärer Gliose besonders in der grauen Substanz, Stase und Dilatation der Gefässe, besonders der Venen, hyaliner Nekrose der Gefässwände und Zonen von Plasmainfiltration (vasogenes Ödem). Der vaskuläre Faktor ist offensichtlich der für die Pathogenese der Myelomalazie entscheidende, was auch von früheren Beobachtern bemerkt worden ist (*Olafson,* 1942; *Fraser* and *Palmer,* 1967). Die Bedeutung hämodynamischer Einflüsse für die Entwicklung der Gewebszerstörung im Rückenmark wurde von *Olsson* (1958), im Vergleich zur verhältnismässigen Harmlosigkeit der mechanischen Kompression an sich, in einer Studie über den Diskusvorfall beim Hund unterstrichen. Auch jüngere experimentelle Untersuchungen über Rückenmarkskontusion bestätigen die Wichtigkeit des vasogenen Ödems als den die irreversible Gewebszerstörung einleitenden Faktor (Griffiths, 1975 und 1976).

Die Variabilität der hämodynamischen Störungen mag verantwortlich sein für die Schwankungen in der Geschwindigkeit und im Grad des klinischen Verlaufs beim einzelnen Tier: ein an sich wohl langsamer Prozess – wie das Wachsen oder Entstehen einer Cyste – kann sehr plötzlich zu rasch voranschreitender Marksschädigung und damit zu spinaler Ataxie führen, wie das die Fälle 4 und 6 besonders eindrücklich demonstrieren. Wie erwähnt, könnten die Variationen im Grad der Ataxie bei Pferd 5 auf ein nur temporäres Vorwölben in den Wirbelkanal und damit auf eine nur zeitweilige Kompression mit lokaler Zirkulationsstörung zurückzuführen gewesen sein.

2. Sekundäre Wallersche Degeneration kommt in der weissen Substanz sowohl in cranialer als auch in caudaler Richtung vor, meist in ziemlich diffuser Form in der Nähe der myelomalazischen Gebiete. Sie dürfte kaum von primären Degenerationen zu unterscheiden sein, wo beide Formen nahe beieinander auftreten. Sekundäre Degeneration wurde von den meisten Autoren erwähnt, die die Pathologie der spinalen Ataxie des Pferdes beschrieben haben (*Dexler,* 1899; *Olafson,* 1942; *Jones* et al., 1954; *Matthias* et al., 1965; *Schulz* et al., 1965; *Fraser* and *Palmer,* 1967; *Dahme* und *Schebitz,* 1970; *Mayhew* et al., 1978). Wiewohl bezogen auf die longitudinale Ausdehnung eine gewisse Variation im Ausmass der sekundären Degeneration besteht – während bezogen auf den Querschnitt weniger deutliche Schwankungen festzustellen sind –, betrifft sie hauptsächlich marginale Gebiete der Seitenstränge in cranialer Richtung (wahrscheinlich entsprechend den spino-cerebellären, spino-olivären und anderen aufsteigenden Fasersystemen), eine tiefere Zone des lateralen Funiculus (rubrospinale Fasern? *Barone,* 1965) sowie Randgebiete des Ventralstranges in caudaler Richtung. Die Degeneration betrifft vorzugsweise Fasern grossen Kalibers und zeigt sich in Form von Axonzerfall,

Myelinverlust mit Schwellung und «Leere» der Myelinscheiden, was der weissen Substanz ein spongiöses Aussehen verleiht. Ebenfalls zu beobachten sind Makrophagenanhäufungen, Nester dunkel gefärbter, rundkerniger Zellen (*Radloff,* 1974) – wahrscheinlich Astrocyten – und gelegentlich hypertrophische Astrocyten.

Die sekundären degenerativen Veränderungen variieren in unserem Material von Fall zu Fall, wie das auch in der Literatur beschrieben wird. Diese Variation dürfte abhängig sein vom Grad und Ausmass des lokalen Markschadens an der Kompressionsstelle und weniger von der Dauer der klinischen Erscheinungen. Zum Beispiel sind die sekundär-degenerativen Veränderungen und die lokale Myelomalazie im Fall 1 milder als im Fall 4, trotzdem die Anamnese dieses Pferdes von fünf Wochen spricht, diejenige von Pferd 4 von sechs Tagen. Beim letzteren Tier erreichte die aufsteigende Degeneration in den latero-dorsalen, marginalen Fasersystemen die Medulla und die Pons, auf der rechten Seite intensiver als links. Wahrscheinlich war die Degeneration noch weiter im Hirnstamm fortgeschritten (*Karamanlidis,* 1973; *Yoshikawa,* 1967), mit den verwendeten Methoden war sie indessen nicht nachzuweisen. Die Degeneration in den Dorsalsträngen (Fasc. gracilis und cuneatus) war viel weniger deutlich, aber sie konnte anhand von Makrophagen und Gliazellknötchen doch bis in die entsprechenden Kerne verfolgt werden.

Die absteigende Degeneration, lokalisiert im zentraleren Teil der lateralen und in der Randzone der ventralen Funiculi, nimmt rasch ab und scheint ziemlich verzettelt aufzutreten; sie konnte aber doch auch durch das Brustmark bis in die lumbale Intumeszens beobachtet werden.

Die Variabilität des Musters auf- und absteigender degenerativer Prozesse in unserem Material und auch in Beschreibungen anderer Autoren ist dem verschiedenen Schädigungsgrad an der Kompressionsstelle zuzuschreiben. Die Tatsache, dass innerhalb von Gebieten auf- und absteigender Degeneration verhältnismässig viele intakte Fasern zu finden sind, mag darauf hindeuten, dass zum mindesten bei Ungulaten sogar die «langen Bahnen» einen grossen Anteil intersegmentärer Fasern enthalten (*Barone,* 1960, 1965; *Barone* et *Lazard,* 1974 a und b). Die Idee, dass diese Verhältnisse zu einer *relativen* Autonomie der Rückenmarksfunktionen der Quadrupeden beitragen, ist bestechend und wurde anderswo diskutiert (*Fankhauser* et al., 1972).

Zusammenfassung

Klinische, radiologische und neuropathologische Befunde an sechs Pferden mit spinaler Ataxie, verursacht durch komprimierende, cystenähnliche Gebilde im Wirbelkanal, werden beschrieben. Eine kurze Literaturübersicht zur spinalen Ataxie wird vermittelt, und zwei ähnliche Fälle anderer Autoren werden mit den unsrigen verglichen. Es will scheinen, als ob derartige synoviale Cysten hauptsächlich in der unteren Halsregion auftreten und dass ihr Vorkommen weder rasse-, noch alters- oder geschlechtsabhängig ist.

Résumé

Les résultats d'examens cliniques, radiologiques et neuropathologiques de six cas d'ataxie spinale du cheval, due à une compression de la moelle épinière par des kystes synovials dans le canal vertébral, sont décrits. La littérature sur l'ataxie spinale du cheval est passée en revue brièvement et deux cas

semblables rapportés par d'autres auteurs sont comparés aux nôtres. Il semble que des kystes synovials se forment surtout dans la région postérieure du cou et que leur présence ne dépende ni de la race, ni de l'âge, ni du sexe.

Riassunto

Si discutono i risultati degli esami clinici, radiologici e neuropatologici di 6 cavalli con atassia spinale. La sintomatologia è stata causata da compressione del midollo spinale conseguente a cisti sinoviali protrundenti nel lume del canale rachidiano. Viene discussa brevemente la letteratura sull'atassia spinale del cavallo e i reperti personali vengono confrontati con due casi descritti da altri autori. È opinione nostra che le cisti sinoviali si formino nella porzione più distale della regione del collo e che la loro incidenza non dipenda nè dalla razza, nè dall'età, nè dal sesso.

Summary

Clinical, radiographic and neuro-pathological findings of six horses suffering from spinal ataxia due to compressing synovial cysts in the vertebral canal are discussed. A brief survey of the literature dealing with the spinal ataxia syndrome in the horse is given. Two cases of similar cysts described by other authors are compared with our own observations. It seems that these synovial cysts mainly occur in the lower cervical region and that their occurrence depends neither on breed nor on age or sex.

Den Herren Kollegen Dr. J. Löhrer und Dr. J. Zbären sei an dieser Stelle für die Überweisung von Fällen herzlich gedankt.

Literatur

Ammann K.: Über spinale Lähmungen des Pferdes und Rindes. Arch. wiss. prakt. Tierheilk. *70,* 175–199 (1936). – *Barone R.:* La substance blanche et ses courants de fibres dans la moelle épinière des Mammifères. Rev. Méd. Vét. *111,* 200 (1960). – *Barone R.:* Observations sur le faisceau rubro-spinal des équidés. Bull. Ass. des Anatomistes, 50e Réunion (Lausanne, 11–15 avril 1965) 115–121. – *Barone R.* et *Lazard P.:* Recherches sur les connexions spino-mésencéphaliques et spino-diencéphaliques chez les équidés. Rev. Méd. Vét. *125,* 2, 205–232 (1974 a). – *Barone R.* et *Lazard P.:* Observations sur les faisceaux spino-cérébelleux de l'âne (Asinus asinus). Rev. Méd. Vét. *125,* 8–9, 1151–1157 (1974b). – *Braun A.:* Der segmentale Feinbau des Rückenmarks des Pferdes. Acta Anatomica, Supplementum 12 = 1, 10 (1950). – *Dahme E.* und *Schebitz H.:* Zur Pathogenese der spinalen Ataxie des Pferdes unter Zugrundelegung neuerer Befunde. Zbl. Vet. Med. *A 17,* 120–143 (1970). – *Dexler H.:* Die Nervenkrankheiten des Pferdes. F. Deuticke, Leipzig und Wien 1899. – *Dimock W. W.* and *Errington B. J.:* Incoordination of equidae: Wobblers, JAVMA *95,* 261–267 (1939). – *Fankhauser R., Fatzer R.* und *Frauchiger E.:* Bemerkungen zur spastischen Parese des Rindes. Schweiz. Arch. Tierheilk. *114,* 24–32 (1972). – *Fraser H.* and *Palmer A. C.:* Equine inco-ordination and Wobbler disease of young horses. Vet. Rec. *80,* 11, 338–355 (1967). – *Gilmour J. S.* and *Fraser J. A.:* Ataxia in a Welsh Cob filly due to a venous malformation in the thoracic spinal cord. Equine vet. J. *9* (1), 40–42 (1977). – *Gouazé A., Soutoul J. H.* et *Castaing J.:* Les artères de la moelle épinière des animaux d'expérimentation (suite). II. Les artères de la moelle épinière du chien. Path.-Biol. *12,* 808–814 (1964). – *Griffiths I. R.:* Vasogenic edema following acute and chronic spinal cord compression in the dog. J. Neurosurg. *42,* 155–165 (1975). – *Griffiths I.R.:* Spinal cord blood flow after acute experimental cord injury in dogs. J. Neurol. Sci. *27,* 247–259 (1976). – *Hofmann M.:* Zur vergleichenden Anatomie der Gehirn- und Rückenmarksarterien der Vertebraten. Zschr. für Morphol. und Anthropol. *2,* 247–322 (1900). – *Jones T.C., Doll E.R.* and *Brown Ross G.:* The pathology of equine incoordination (Ataxia or «Wobblers» of foals). Proc. Book Am. Vet. Med. Ass. 91 Annual Meeting, Seattle 23–26 Aug. 1954, 139–149. – *Karamanlidis A.N.:* Fibres spinales ascendantes dans le tronc cérébral du cheval. Etude expérimentale par la méthode de l'imprégnation argentique. Anat., Histol. Embryol. *2,* 209–220 (1973). – *Kösters W.:* Die Sulcocommissuralgefässe bei Wiederkäuern und Pferd. Inaugural-Dissertation, Tierärztliche Hochschule Hannover 1967. –

Matthias D., Dietz O. und *Rechenberg R.:* Zur Klinik und Pathologie der spinalen Ataxie der Fohlen. Arch. exp. Vet.- Med. *19,* 43–72 (1965). – *Mayhew I.G., deLahunta A., Whitlock R.H., Krook L.* and *Tasker J.B.:* Spinal cord disease in the horse. Cornell Vet. *68,* 6 (1978). – *Miller W.C.:* Ataxia, equine locomotor. Internat. Encycl. Vet. Med. Green and Son (Edinburgh), Sweet and Maxwell (London), I. 324–326 (1966). – *Olafson P.:* «Wobblers» compared with ataxic («Swingback») lambs. Cornell Vet. *22,* 3, 301–314 (1942). – *Olsson S.-E.:* The dynamic factor in spinal cord compression. A study on dogs with special reference to cervical disc protrusions. J. Neurosurg. *25,* 3, 308–321 (1958). – *Palmer A.C.:* Introduction to animal neurology. Blackwell Scientific Publ. (Oxford, London, Edinburgh, Melbourne), 2nd ed. (1976). – *Palmer A.C.* and *Hickman J.:* Ataxia in a horse due to an angioma of the spinal cord. Vet. Rec. *72,* 31, 611–613 (1960). – *Radloff J.:* Zur histologischen Analyse der Rückenmarksveränderungen bei der spinalen Ataxie des Pferdes. Inaugural-Dissertation, Ludwig-Maximilians- Universität, München 1974. – *Seiferle E.:* Nervensystem – Sinnesorgane – Endokrine Drüsen. Band IV von R. Nickel, A. Schummer und E. Seiferle: Lehrbuch der Anatomie der Haustiere. P. Parey, Berlin und Hamburg 1975. – *Soutoul J.-H., Gouazé A.* et *Castaing J.:* Les artères de la moelle épinière des animaux d'expérimentation. III. Etude comparative du rat, cobaye, lapin, chat, chien, orang-outang, chimpanzé, avec l'homme et le foetus. Path.-Biol. *12,* 950–962 (1964). – *Schulz L.Cl., Schebitz H., Pohlenz J.* und *Mechlenburg G.:* Zur Pathogenese der spinalen Ataxie des Pferdes – Spondylarthrosis. Pathologisch-anatomische Untersuchungen. Dtsch. tierärztl. Wschr. *72,* 21, 496–502 (1965). – *Taylor H. W., Vandevelde M.* and *Firth E. C.:* Ischemic Myelopathy caused by fibrocartilaginous emboli in a horse. Vet. Pathol. *14,* 479–481 (1977). – *Yoshikawa T.:* Atlas of the brains of domestic animals. University of Tokyo Press, Tokyo 1967.

REFERAT

Der Einfluss der 1/29-Translokation auf die Fruchtbarkeit von Simmentaler Kühen in der Schweiz.

Von *Zahner B., Küpfer U.* und *Tschudi P.* (Zuchthyg. *14,* 49–54 [1979].)

Seit den sechziger Jahren sind insbesondere in skandinavischen Arbeiten negative Einflüsse der 1/29-Translokation auf Fruchtbarkeit und Leistung nachgewiesen worden. Die Stiere des Schweiz. Verbandes für KB werden seit 1973 routinemässig auf Chromosomenanomalien untersucht. Aufgrund eines Halbschwester-Vergleichs sollte überprüft werden, ob die skandinavischen Befunde auch für unser Tiermaterial Gültigkeit haben.

Material und Methode

Untersuchungen von Töchtern zweier KB-Stiere mit 1/29-Translokation: Stier H 45 Tö, Stier N 59 Tö.

Ergebnisse

Der *Karyotyp* der Tö wich nicht vom erwarteten 1 : 1-Verhältnis ab:
H: 23 Tö normal, 22 Tö mit Translokation
N: 37 Tö normal, 22 Tö mit Translokation
Konzeptionsrate nach EB und Besamungen pro Trächtigkeit:
Translokationstiere zeigten eine niedrigere Konzeptionsrate (H –5,8; N –7,4%) und brauchten mehr Besamungen pro Trächtigkeit (H + 0,15; N + 0,12). Unterschiede nicht signifikant.
Die Intervalle zwischen EB und Konzeption bzw. zwischen Abkalben und Konzeption
waren bei Translokationstieren länger, doch liess sich dies nur für die Serviceperiode der Tö von Stier H statistisch absichern.

Auch die *Zwischenkalbezeiten* waren bei Translokationsträgerinnen länger, doch war die Differenz nicht signifikant (H + 9,0; N + 4,1 Tage).

Folgerungen der Autoren

Die Resultate weisen darauf hin, dass die 1/29-Translokation möglicherweise einen negativen Einfluss auf die Fruchtbarkeit heterozygoter weiblicher Tiere der Simmentaler Rasse ausübt, der sich allerdings bis auf eine Ausnahme (Serviceperiode) statistisch nicht sichern liess.

SVZ-Information, Nr. 34/1979