Zeitschrift: Schweizer Archiv für Tierheilkunde SAT : die Fachzeitschrift für Tierärztinnen und Tierärzte = Archives Suisses de Médecine Vétérinaire ASMV : la revue professionnelle des vétérinaires

Herausgeber: Gesellschaft Schweizer Tierärztinnen und Tierärzte

Band: 122 (1980)

Artikel: Zur kutanen Myiasis des Schafes

Autor: Tontis, A.

DOI: https://doi.org/10.5169/seals-588928

Nutzungsbedingungen

Die ETH-Bibliothek ist die Anbieterin der digitalisierten Zeitschriften auf E-Periodica. Sie besitzt keine Urheberrechte an den Zeitschriften und ist nicht verantwortlich für deren Inhalte. Die Rechte liegen in der Regel bei den Herausgebern beziehungsweise den externen Rechteinhabern. Das Veröffentlichen von Bildern in Print- und Online-Publikationen sowie auf Social Media-Kanälen oder Webseiten ist nur mit vorheriger Genehmigung der Rechteinhaber erlaubt. Mehr erfahren

Conditions d'utilisation

L'ETH Library est le fournisseur des revues numérisées. Elle ne détient aucun droit d'auteur sur les revues et n'est pas responsable de leur contenu. En règle générale, les droits sont détenus par les éditeurs ou les détenteurs de droits externes. La reproduction d'images dans des publications imprimées ou en ligne ainsi que sur des canaux de médias sociaux ou des sites web n'est autorisée qu'avec l'accord préalable des détenteurs des droits. En savoir plus

Terms of use

The ETH Library is the provider of the digitised journals. It does not own any copyrights to the journals and is not responsible for their content. The rights usually lie with the publishers or the external rights holders. Publishing images in print and online publications, as well as on social media channels or websites, is only permitted with the prior consent of the rights holders. Find out more

Download PDF: 11.08.2025

ETH-Bibliothek Zürich, E-Periodica, https://www.e-periodica.ch

Schweiz. Arch. Tierheilk. *122*, 49–53, 1980

Aus dem Institut für Tierpathologie (Prof. Dr. H. Luginbühl)
der Universität Bern

Kurze Originalmitteilung

Zur kutanen Myiasis des Schafes

von *A. Tontis* *

Die Hautmyiasis des Schafes (Fliegenmadenkrankheit, Blowfly-Strike) wird durch die Maden verschiedener Gold- und Schmeissfliegenarten aus der Familie der *Calliphoridae* verursacht [2, 7–10].

Die wichtigsten Arten der Schmeiss- und Goldfliegen beim Schaf sind: *Lucilia cuprina* (Australien, Südafrika), *Lucilia sericata* (Neuseeland, Grossbritannien, Schweiz, BRD und DDR), *Chrysomyia chloropyga* (Südafrika), *Callitroga americana* (USA), *Wohlfartia magnifica* (UdSSR, Israel) [10]. Bei der Ziege kommt die Fliegenmadenkrankheit sehr selten vor. In der Literatur ist nur ein Fall, eine vaginale Myiasis *(Wohlfartia magnifica)* bekannt [20].

Historisches

Der älteste Bericht von Myiasisbefall bei Schafen in England stammt aus dem Jahre 1523 [14]. 1840 wurde der Ausdruck Myiasis erstmals von *Hope* angewandt [21], obschon *Wohlfahrt* diese Krankheit bereits 1768 erwähnt hatte. Nach ihm wurde später eine besondere Fliegenart als *Sarcophila wohlfahrti* bezeichnet [20] (jetzt Wohlfartia magnifica [10]). In der Schweiz hat erst *Leemann* [13] 1970 die Erkrankung beschrieben.

In den letzten sieben Jahren wurde die Myiasis bei fünf Schafen unseres Sektionsgutes festgestellt, worüber hier berichtet wird.

Beschreibung der eigenen Fälle
Makroskopisches Bild

Bei den meist gut bis sehr gut genährten Schafen (alle der Rasse des Weissen Alpenschafes zugehörig, alle weiblich, 3 adult, 2 Lämmer) waren ausgedehnte Alopezie, typische dunkelgraue bis schwarze Verfärbung mit ausgeprägter Verdikkung (stellenweise bis 7 mm) und siebartige Durchlöcherung der Haut sowie mottenfrassähnliche Figuren an Schulter-, Rücken- und Flankenpartie (Body-Strike) und im Bereich des Schwanzes, Afters und der Scheide (Breech- oder Crutch-Strike) festzustellen (Abb. 1–4). Bei einem Fall (Abb. 3) fanden sich tiefe Hohlräume in der Kruppenmuskulatur (eitrig-nekrotisierende Myositis) als Folge sekundärer bakterieller Besiedelung. Die Haut der betroffenen Regionen wies einen massiven Madenbefall auf und war mit einem schmierigen, nach ranziger Butter

* Adresse des Autors: Dr. A. Tontis, Postfach 2735, CH-3001 Bern (Schweiz).

riechenden Belag (subkutanes Fett, Lymphabsonderung und Verdauungssäfte der Maden) bedeckt. Das Vlies liess sich in der Umgebung der Läsionen leicht abziehen. Neben den oben erwähnten zwei Lokalisationsformen (Body-Strike und Breech- oder Crutch-Strike) sind noch weitere bekannt [10]: Kopfbereich (Head-Strike), begünstigt durch Faltenbildung (Merinoschaf); bei Hornböcken die Basis der Hörner (Poll-Strike); die Präputialregion (Pizzle-Strike); nach Kastration und Schwanzamputation (Lamb-marking-Strike) und frische, saubere Wunden (Screw-worm-Befall). Bei unseren Fällen konnten dreimal die erste und zweimal die zweite Form beobachtet werden. Sehr wahrscheinlich war bei den ersten drei Tieren das auslösende Moment für das Angehen einer Myiasis primär die sog. *Regenfäule*, bei den anderen zwei die Schwanzamputation (Abb. 3). Die Regenfäule (Fleece Rot) stellt eine besondere Disposition für die Fliegenlarvenkrankheit dar [5]. Für ihre Eiablage bevorzugen die Fliegen bestimmte Lieblingsstellen: Haut, die durch Exkremente verschmutzt ist (Aftergegend, Schwanzansatz, Vulva), feuchte Wolle nach anhaltenden Regenfällen, Spalten des Vlieses, Ekzeme, Kastrations-, Kupier- und Scherwunden und praktisch jede Verletzung.

Parasitologisch konnten die Maden als Larven der Goldfliege *Lucilia sericata* Meigen, 1826, identifiziert werden[1].

Histopathologie

Zufolge mottenfrass- und siebartiger Durchlöcherung durch die Fliegenlarven erscheint die Haut bei der Lupenvergrösserung spongiös gemustert. Die normale Struktur der Epidermisschichten geht in den ausgedehnten Nekrosegebieten fast vollständig verloren. Nur stellenweise treten die Umrisse weniger Haarfollikel und Zellen des Stratum spinosum hervor. In der Regel liegen innerhalb der aufgelösten Epidermis massive ödematös-fibrinöse Massen. Unterhalb des ursprünglichen Stratum superficiale imponiert die bakterielle Flora als violette feine Körnelung (Bakterienrasen). Zufolge Kontamination wurde auf eine bakteriologische Untersuchung verzichtet.

Eine entzündliche Reaktion mit Granulozyten und Rundzellen ist weniger im Bereich der Epidermis als vielmehr perivaskulär im Corium sowie in den Hautmuskeln und Faszien akzentuiert. Die Lederhaut-Blutgefässe erscheinen deutlich entzündlich-hyperämisch. Zusätzlich sind vermutlich Fäulnisprozesse am Krankheitsgeschehen beteiligt. Es handelt sich also um eine schwere, akute Dermatitis von vorwiegend fibrinös-nekrotisierendem und gangräneszierendem Charakter. Über die Histopathologie der Myiasis ist in der Literatur so gut wie nichts bekannt. Nur einzelne Autoren sprechen von einer exsudativen [10], bzw. eitrig-gangränösen Dermatitis [6].

[1] Herrn Prof. Dr. B. Hörning, parasitologische Abteilung, sei für die Bestimmung der Larven gedankt.

Abb. 1–4 Hautmyiasis. – 1: Rückenregion, Hautveränderungen mit Madenbefall. – 2: Mottenfrass-ähnliche Läsionen und siebartige Durchlöcherung der Haut (Maden entfernt). – 3: Kruppenregion. Höhlenbildung in der Muskulatur (eitrig-nekrotisierende Myositis, Pfeil). – 4: Querschnitt durch die Haut. Ausgeprägte Verdickung, vorwiegend Exsudatansammlung.


1

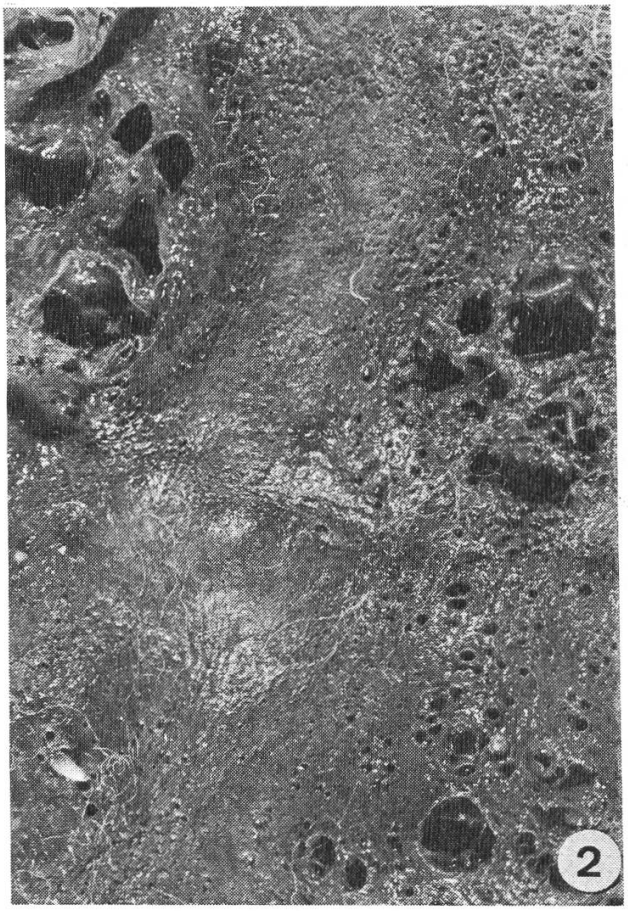
2

3

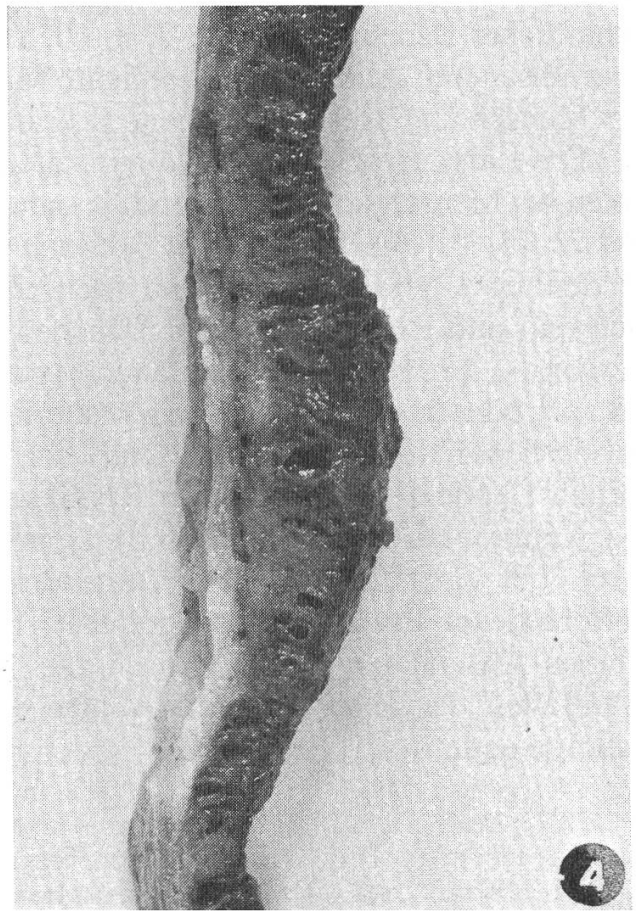
4

Diskussion

Aus den Felduntersuchungen, die *Pfister* [15] in den Jahren 1975/76 in unserem Einzugsgebiet durchgeführt hat, geht eindeutig hervor, dass die Schafbestände, besonders was die Räude anbelangt, eine sehr geringe Ektoparasiten-Befallsquote aufweisen. Nebst vereinzelter *Chorioptes-* bzw. *Sarcoptes-ovis*-Räude konnte er Befall mit *Ixodes ricinus, Melophagus ovinus* und *Demodex ovis* (16,3%) feststellen. Während der genannten Zeit wurde bei den untersuchten Schafen keine Hautmyiasis beobachtet.

Die Myiasis kommt in Mitteleuropa relativ selten vor [2, 7, 10, 13]. Hier ist meist *Lucilia sericata* für die Erkrankung verantwortlich [6, 13, 16]. Die weltweit verbreitete *L. sericata* kann von einer harmlosen Wundmyiasis aus zu einer tödlich verlaufenden Myiasis führen [9].

Die Lucilia sericata verursachte bei einer 84jährigen Frau eine ausgedehnte Gangräneszierung des rechten Vorfusses mit Mumifizierung der Zehen und bei einem Bernhardinerhund mehrere umfangreiche Hautwunden [19]. Diese Myiasisform wird von den Autoren als Traumatomyiasis bezeichnet.

Die Entwicklung einer Fliegengeneration dauert in längeren Regenperioden bzw. bei feuchtwarmem Wetter 18–20 Tage [2, 10]. Die Larven vermögen mit Hilfe proteolytischer Fermente die Cutis aufzulösen [2, 7, 17], eine sekundäre bakterielle Infektion führt anschliessend zu Dermatitis [13]. In Schafzuchtgebieten von Australien, Südafrika, Grossbritannien und Neuseeland gehört die Myiasis zu den gefürchtetsten ektoparasitären Erkrankungen des Schafes und ist dort von grosser wirtschaftlicher Bedeutung [1, 2, 7, 8, 10, 16]. In der Schweiz tritt sie selten und nur sporadisch auf. Andere, meist obligate Maden bestimmter Fliegenarten verursachen bei Mensch und Tier verschiedene Erkrankungen:

Die Larven von *Cordylobia anthropophaga* (sog. Tumbu-Fliege) in der Sahara rufen bei Mensch und Tier (Hund, Kaninchen) furunkuloseähnliche Veränderungen hervor [5, 18]. Die *Chrysomia bezziana*-Fliegenlarven verursachen in den Tropen, in den USA und Kanada beim Menschen Rhinitis [12], bevorzugen bei Rind, Schwein und Equiden Wundoberflächen und rufen hier Dermatitiden und Ulzera hervor [4, 17, 18]. Bei der kutanen Myiasis sterben die Tiere an einer Intoxikation [8, 10] oder an einer sekundären bakteriellen Infektion [2, 3, 8, 10, 11]. Die therapeutischen Erfolge sind unterschiedlich zu bewerten. Während *Leemann* [13] mittels Larvicid-Bädern, lokaler Applikation von Sulfonamid-Salbe und parenteralen Antibiotika-Gaben nur zum Teil eine Besserung erzielte, waren *Ribbeck* et al. [16] bei einer enzootisch auftretenden Myiasis mit der lokalen Anwendung verschiedener Insektizide erfolgreicher. In Australien wird zur Verhinderung der Maden-Ansiedlung prophylaktisch die Mules-Operation durchgeführt, d.h. die Hautfalten der Schwanz- und Analgegend werden operativ durch sichelförmige Schnitte entfernt [1].

Zusammenfassung

Bei fünf Schafen wurde kutane Myiasis festgestellt, verursacht durch die Larven der Goldfliege *Lucilia sericata*. Das Angehen der Myiasis wurde in drei Fällen durch die sog. Regenfäule und in den zwei anderen durch Schwanzamputation begünstigt.

Résumé

Une myiase cutanée a été constatée chez cinq moutons; elle était due aux larves de la mouche verte, *Lucilia sericata*. Dans trois cas, la pourriture de la toison due à l'humidité, et dans deux autres l'amputation de la queue avaient favorisé le développement de la myiase.

Riassunto

In cinque pecore è stata constatata una miasi cutanea, causata da larve di *Lucilia sericata*. L'instaurarsi della miasi à stato favorito in tre casi da eczema umido e in altri due dall'amputazione della coda.

Summary

Cutaneous myiasis caused by the larvae of the bottlefly *Lucilia sericata* occurred in five sheep. In three sheep myiasis had been facilitated by so-called fleece rot and in two others by tail amputation.

Literatur

[1] *Belschner H. G.:* Sheep Management and Disease. 9th Ed., p. 650–690, Sydney, Australia, Angus and Robertson, 1971. – [2] *Boch J.* und *Supperer R.:* Veterinärmedizinische Parasitologie. 2. Aufl., S. 222–223 und 414–415, Verlag Paul Parey, Berlin und Hamburg 1977. – [3] *Borchert A.:* Lehrbuch der Parasitologie für Tierärzte. 4. Aufl., S. 461–462, S. Hirzel Verlag, Leipzig 1970. – [4] *Cohrs P.:* Die Fliegenmadenkrankheit (Myiasis). In: Nieberle K. und Cohrs P.: Lehrbuch der speziellen pathologischen Anatomie der Haustiere. 5. Aufl., Teil II, S. 1227, Gustav Fischer Verlag, Stuttgart 1970. – [5] *Dahme E.* und *Weiss E.:* Grundriss der speziellen pathologischen Anatomie der Haustiere. 2. Aufl., S. 418 und 458, Ferdinand Enke Verlag, Stuttgart 1978. – [6] *Dickel H.:* Dtsch. tierärztl. Wschr. *80,* 301 (1973). – [7] *Friedler O. G. H.:* Z. angew. Entomol. *33,* 142–150 (1964). – [8] *Flucke W.:* Pflanzenschutz-Nachr. Bayer *21,* 92–98 (1968). – [9] *Frank W.:* Parasitologie. S. 444–447, Verlag Eugen Ulmer, Stuttgart 1976. – [10] *Hiepe Th.:* Schafkrankheiten. 2. Aufl., S. 305–306, VEB Gustav Fischer Verlag, Jena 1975. – [11] *Hieronymi E.:* Die parasitären Krankheiten der Haustiere. 6. Aufl., S. 10, Paul Parey, Berlin und Hamburg 1955. – [12] *Köhn K.:* Nase und Nasennebenhöhlen. In: Doerr W., Seifert G. und Uehlinger E.: Spezielle pathologische Anatomie. Band 4, S. 62, Springer-Verlag, Berlin – Heidelberg – New York 1969. – [13] *Leemann W.:* Schweiz. Arch. Tierheilk. *112,* 113–116 (1970). – [14] *MacLeod J.:* J. comp. Path. Therap. *50,* 10–32 (1937). – [15] *Pfister K.:* Epizootologische Untersuchung über den Parasitenbefall des Schafes. Vet.-med. Diss., Bern 1978. – [16] *Ribbeck R. E., Sabban M.* und *Hiepe Th.:* Mh. Vet.-Med. *25,* 959–960 (1970). – [17] *Soulsby E. J. L.:* Helminths, Arthropods & Protozoa of Domesticated Animals (Sixth Ed. of Mönnig's Veterinary Helminthology & Entomology), p. 430–437, London, Baillière Tindall & Cassell, 1969. – [18] *Spencer H.* and *Hutt M. S. R.:* Myiasis. In: Doerr W., Seifert G. und Uehlinger E.: Spezielle pathologische Anatomie (Tropical Pathology). Band 8, S. 737–741, Springer Verlag, Berlin – Heidelberg – New York 1973. – [19] *Supperer R.* und *Hinaidy H. K.:* Wien. Tierärztl. Mschr. *62,* 255–258 (1975). – [20] *Wirth D.:* Österr. Monatschrift f. Tierheilk. *34,* 193–197 (1909). – [21] *Zumpt F.:* Myiasis in man and animals in the old world. Butterworths & Co. Ltd., London 1965.