

Zeitschrift: Schweizer Archiv für Tierheilkunde SAT : die Fachzeitschrift für Tierärztinnen und Tierärzte = Archives Suisses de Médecine Vétérinaire
ASMV : la revue professionnelle des vétérinaires

Herausgeber: Gesellschaft Schweizer Tierärztinnen und Tierärzte

Band: 119 (1977)

Heft: 6

Artikel: Untersuchungen über das Mastitis-Metritis-Agalaktie-Syndrom (Milchfieber) der Sau

Autor: Middleton-Williams, D.M. / Pohlenz, J. / Lott-Stolz, G.

DOI: <https://doi.org/10.5169/seals-592097>

Nutzungsbedingungen

Die ETH-Bibliothek ist die Anbieterin der digitalisierten Zeitschriften auf E-Periodica. Sie besitzt keine Urheberrechte an den Zeitschriften und ist nicht verantwortlich für deren Inhalte. Die Rechte liegen in der Regel bei den Herausgebern beziehungsweise den externen Rechteinhabern. Das Veröffentlichen von Bildern in Print- und Online-Publikationen sowie auf Social Media-Kanälen oder Webseiten ist nur mit vorheriger Genehmigung der Rechteinhaber erlaubt. [Mehr erfahren](#)

Conditions d'utilisation

L'ETH Library est le fournisseur des revues numérisées. Elle ne détient aucun droit d'auteur sur les revues et n'est pas responsable de leur contenu. En règle générale, les droits sont détenus par les éditeurs ou les détenteurs de droits externes. La reproduction d'images dans des publications imprimées ou en ligne ainsi que sur des canaux de médias sociaux ou des sites web n'est autorisée qu'avec l'accord préalable des détenteurs des droits. [En savoir plus](#)

Terms of use

The ETH Library is the provider of the digitised journals. It does not own any copyrights to the journals and is not responsible for their content. The rights usually lie with the publishers or the external rights holders. Publishing images in print and online publications, as well as on social media channels or websites, is only permitted with the prior consent of the rights holders. [Find out more](#)

Download PDF: 09.02.2026

ETH-Bibliothek Zürich, E-Periodica, <https://www.e-periodica.ch>

Institut für Veterinärpathologie (Prof. Dr. H. Stünzi) und
Veterinär-bakteriologisches Institut (Prof. Dr. E. Hess) der
Universität Zürich

Untersuchungen über das Mastitis-Metritis-Agalaktie-Syndrom (Milchfieber) der Sau

I. Pathologische Befunde bei Spontanfällen¹

von D.M. Middleton-Williams², J. Pohlenz³, G. Lott-Stolz⁴ und
H. U. Bertschinger⁴

Das Mastitis-Metritis-Agalaktie-Syndrom (MMA) gehört zu den bedeutendsten Schweinekrankheiten. Eine Umfrage in Missouri [18] ergab bei 27 656 erfassten Sauen eine Befallsrate von 13,1%. In der Schweiz [7] stellt MMA mindestens in einzelnen Betrieben ein ernsthaftes Problem dar. Die wirtschaftlichen Schäden sind nicht leicht zu erfassen. Mehr als die seltenen Todesfälle bei Sauen fallen die Verluste bei Ferkeln ins Gewicht. In Erhebungen bei 21 536 Würfen [8] erwiesen sich Erdrücken (30,9%), Verhungern (17,6%), angeborene Lebensschwäche (14,7%) und Durchfallerkrankungen (12,9%) als die wichtigsten Abgangsursachen von Saugferkeln. MMA ist nicht nur für das Verhungern, sondern auch für zahlreiche Fälle von Erdrücken verantwortlich, weil Aufmerksamkeit und Beweglichkeit der Sau während der akuten Krankheitsphase beeinträchtigt sind. Würfe von Sauen mit MMA zeigen zudem bedeutend schlechtere Gewichtszunahmen und sind anfälliger für Infektionen, was wahrscheinlich mit der ungenügenden Aufnahme von Kolostrum und der dadurch bedingten Unterversorgung mit maternalen Antikörpern zusammenhängt.

Angesichts der wirtschaftlichen Bedeutung von MMA überrascht es, dass noch kaum geklärt ist, wie viele und welche von der Pathogenese her abgrenzbaren Krankheiten zum Gesamtbild dieses klinischen Syndroms beitragen. Die

¹ Mit finanzieller Unterstützung des Eidg. Veterinäramtes, Projekt Nr. 012.74.2.

² Gegenwärtige Adresse: Western College of Vet. Med., University of Saskatchewan, Saskatoon, Canada.

³ Gegenwärtige Adresse: National Animal Disease Center, Ames, Ia., USA.

⁴ Korrespondenzadresse: PD Dr. H. U. Bertschinger, Vet.-bakteriologisches Institut der Universität, Winterthurerstrasse 270, 8057 Zürich.

unterschiedlichen Auffassungen finden ihren Ausdruck in einer grossen Zahl von Benennungen. Begriffe wie Agalaktie, Hypogalaktie oder lactational failure umgehen eine Aussage über die Ätiologie. Im Namen Agalactia toxæmica [15] spiegelt sich die Annahme, dass Intoxikationen gastrointestinalen Ursprungs zu dieser Erkrankung führen können. Auch hormonale und metabolische Störungen verschiedener Art wurden als Ursache genannt [14, 21, 22] und führten zu Namen wie Hypopituitarismus, Milchfieber oder Hypokalzämie. Neuere Autoren stellten mit den Bezeichnungen puerperale Septikämie, puerperale Mastitis oder Metritis die bakterielle Infektion mehr in den Vordergrund, wobei den Erregern freilich nur eine sekundäre Bedeutung zugestanden wurde [1, 12, 14, 16, 23]. Auf eine eingehendere Wiedergabe des Schrifttums kann verzichtet werden, da in den letzten Jahren mehrere Literaturübersichten erschienen sind [5, 9, 10].

Wir haben uns die Aufgabe gestellt, durch eine systematische pathologisch-anatomische und bakteriologische Untersuchung einer repräsentativen Anzahl von typisch erkrankten Sauen einen Beitrag zur besseren Definition und zur Klärung der Pathogenese des MMA-Syndroms zu leisten. Die bakteriologischen Ergebnisse und die Resultate von Infektionsversuchen werden in zwei folgenden Arbeiten dargestellt [3, 4].

Material und Methode

Die untersuchten Sauen stammten aus Herden, in denen in unterschiedlichem Ausmass immer wieder MMA-Probleme auftraten. 23 Sauen zeigten gering- bis hochgradige Symptome von MMA (Tab. 1), 3 weitere Sauen ohne Krankheitserscheinungen wurden zu Vergleichszwecken in die Untersuchung einbezogen. Kriterien für die Auswahl der Spontanfälle waren eine Temperaturerhöhung ($>39,5^{\circ}\text{C}$) am 1. Tag nach der Geburt und die Unterlassung einer Behandlung. 16 der kranken Sauen ferkelten auf dem Herkunftsbetrieb ab, die andern 7 wurden noch frei von Symptomen zwischen dem 100. und 107. Tag der Trächtigkeit zum Abferkeln in den Stall des Instituts verbracht. Die rektale Temperatur wurde im allgemeinen zweimal täglich gemessen.

Die Sauen wurden 16–70 Stunden nach der Geburt mit Bolzenschuss betäubt, entblutet, gebrüht und ausgeschlachtet. Für die histologische Untersuchung wurden folgende Organe in 10%igem Formalin fixiert: Inguinal- und Darmbeinlymphknoten, linkes und rechtes Uterushorn, Cervix, Ovarien, Harnblase, Nieren, Leber, Milz, Herz, Lunge, Hypophyse, Nebennieren und Thyreoidea. Die Gesäugeleiten wurden bei den ersten 15 Sauen (Serie 1) durch Querschnitte in ca. 2 cm dicke Scheiben zerlegt. Verändert erscheinende Gewebsteile, mindestens jedoch eine Probe pro Drüsenkomplex, wurden für die histologische Untersuchung fixiert, unmittelbar angrenzende Gebiete teilweise der bakteriologischen Untersuchung zugeführt. Bei dieser Methode wurde jedoch der anatomische Bau des Gesäuges nicht genügend berücksichtigt. Beim Schwein ist jeder Mammarkomplex unterteilt in 2, selten 3 kraniokaudal hin-

Tab. 1 Herkunft, Rasse und Alter der untersuchten Sauen sowie klinischer Vorbericht

Sau Nr.	Herde	Rasse	Alter bzw. Wurf Nr.	Sektion Tage p.p.	Max. Rektal- temp. °C	Besondere klinische Beobachtungen
<i>Serie 1</i>						
2076/71	I	Göttinger Miniatur- schwein	4	2	40,3	Milchmangel
156/72			1	2	39,3	gesunde Kontrolle
1258/72			1	1	39,3	Inappetenz, säugt nicht, 7 Ferkel erdrückt
1269/72			1	1	39,6	säugt normal
1299/72			1	¾	41,3	Inappetenz, Ferkelbeissen
537/73			2	2	41,3	Inappetenz, Milchmangel
716/73	II	vered. Landschw.	2	2½	40,5	Inappetenz, Mastitis
717/73			1	½	40,5	Inappetenz, Vaginalausfluss
1044/73			3	1½	40,9	Mastitis
1802/73	III	vered. Landschw.	3	1	40,5	verschleppte Geburt, Inappetenz, Mastitis
1819/73			4	1	40,1	Anorexie
2048/73			4	2	40,9	
2263/73			3	2	41,5	starke Allg.störung, Zyanose, Kreislaufmittelinjektion
2318/73			4	1	40,5	geringe Allg.störung
408/74			2	1½	40,3	verschleppte Geburt, Milchmangel
<i>Serie 2</i>						
815/74	IV	Edelschw.	>8	1½	41,5	Anorexie, säugt normal
951/74			>8	½	39,9	säugt normal
2670/74*	III	vered. Landschw.	6	½	40,4	Inappetenz
1817/74*	V	vered. Landschw.	1	1½	39,8	Colidiarrhöe bei Ferkeln
2112/74*			1	3	39,7	säugt normal
2214/74*			1	1¼	40,8	Inappetenz, steifer Gang, säugt
2208/74*	VI	vered. Landschw.	1	¾	40,8	säugt, apathisch
2438/74*			2	1½	40,4	säugt normal
176/75*	VII	Kreuzung	1	¾	40,4	Apophyseolyse, verschleppte Geburt
209/75		Edelschw.	1	2	39,0	gesunde Kontrolle
302/75		Kreuzung	1	1	39,0	gesunde Kontrolle

*) in Stall des Instituts abgeferkelt.

tereinanderliegende Subkomplexe, die mit je einem eigenen Strichkanal in die gemeinsame Zitze münden [20]. Nach unseren Beobachtungen sind die Grenzen der einzelnen Subkomplexe nur nach Instillation von Farbstoffen in die Zisterne zu erkennen und verlaufen sehr unregelmässig. Zur besseren Erfassung

der einzelnen Subkomplexe wurde bei den restlichen 11 Fällen (Serie 2) die Sektionstechnik geändert. Wir zerlegten die Gesäugeleisten durch einen Sagittalschnitt in der Ebene der Zitzen und entnahmen von jedem Subkomplex je eine Probe für die bakteriologische und die histologische Untersuchung, um möglichst korrespondierende Lokalisationen zu vergleichen.

Resultate

Sektionsbefund:

Die Sektion kranker und gesunder Sauen ergab – mit Ausnahme des Gesäuges – bei fast allen Organsystemen ein einheitliches Bild, die Beschreibung erfolgt deshalb im allgemeinen gemeinsam:

Alle Sauen befanden sich in gutem Nährzustand. Die Bauchhöhle enthielt fast immer strohgelbe, klare Flüssigkeit in Mengen zwischen 20 und 500 ml. Der *Uterus* erschien schlaff, vergrößert und befand sich am Anfang der Involutionsphase. Bei Sau 1802 war die Gebärmutterhöhle angefüllt mit ca. 300 ml graugelber, trüber, stinkender Flüssigkeit. Der Uterus von Sau 176/75 enthielt 3 retinierte Föten samt Plazenta. Bei allen anderen gesunden und erkrankten Tieren wurden nur gelegentlich bräunliche Fetzen von Mekonium oder Schleim auf dem Endometrium von Uterushörnern und -körper vorgefunden. Ein Ödem der Uterusschleimhaut war regelmässig vorhanden, gelegentlich wurden auch petechiale Blutungen und Ecchymosen angetroffen. Die Cervix zeigte fast immer ausgedehnte subepitheliale Blutungen, hin und wieder fanden sich kleinere Ecchymosen auch in der Vagina. Die Ovarien wiesen Follikel und Corpora lutea graviditatis in wechselnder Anzahl auf. Die Harnblase enthielt durchwegs klaren Harn. Im Verdauungstrakt waren keine Besonderheiten feststellbar. Die innersekretorischen Drüsen, Hypophyse, Nebennieren und Thyreoidea wiesen keine Veränderungen auf.


In der *Mamma* der kranken Sauen lagen regelmässig Läsionen vor, wobei das pathologisch-anatomische Bild sowohl von Sau zu Sau als auch innerhalb eines einzelnen Gesäuges stark variierte. Oft war die Haut über dem Gesäuge, vor allem im kaudalen Bereich des Abdomens, rot bis blaurot verfärbt und das Unterhautgewebe sulzig bis hochgradig ödematös. Zum Teil waren die veränderten Bezirke der Mamma nur undeutlich graurot verfärbt und leichtgradig verfestigt, und es floss milchiges Sekret ab. Häufiger jedoch zeigte sich eine graurote Marmorierung von unterschiedlicher Stärke und Ausdehnung.

Abb. 1 Längsschnitte durch Schweinegesäuge mit dunkel verfärbten Entzündungsbezirken. Links Inguinallymphknoten mit ausgedehnten Hämorrhagien

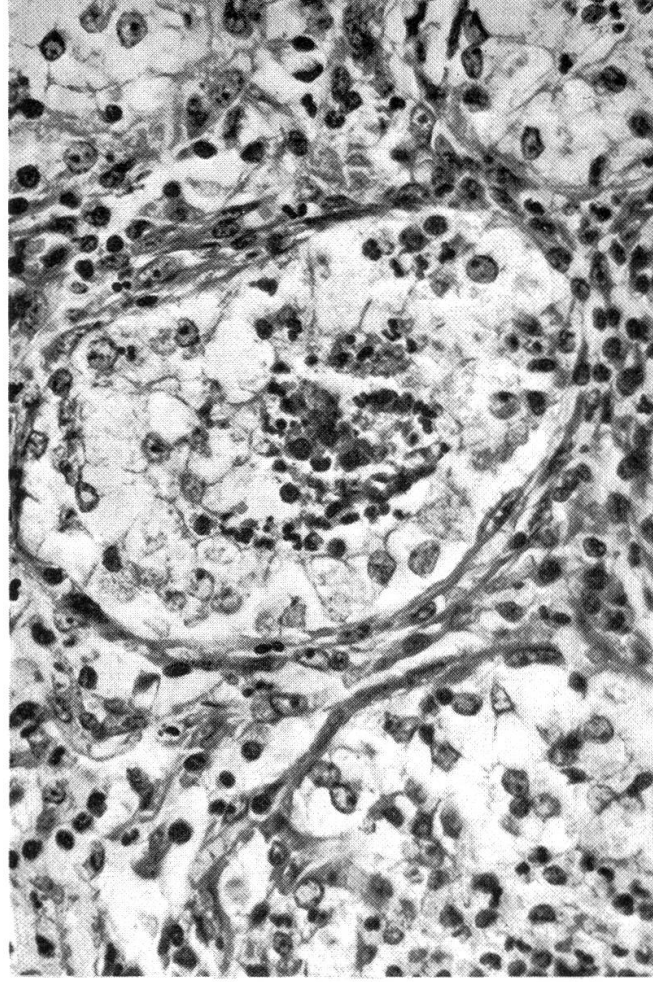
Abb. 2 Milchdrüsenalveole mit akuter katarrhalisch-eitriger Entzündung (starke Vergrößerung, HE)

Abb. 3 Nekrotisch verdämmertes Milchdrüsengewebe mit entzündlichem Randwall (schwache Vergrößerung, HE)

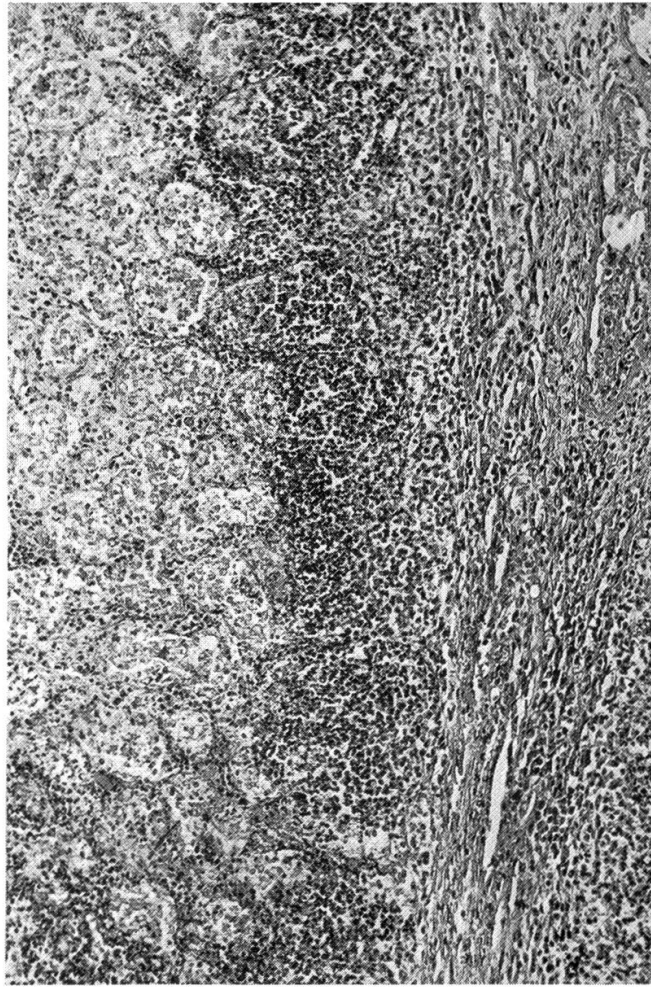
Abb. 4 Randsinus eines Inguinallymphknotens mit starkem Ödem und neutrophiler Infiltration (starke Vergrößerung, HE)



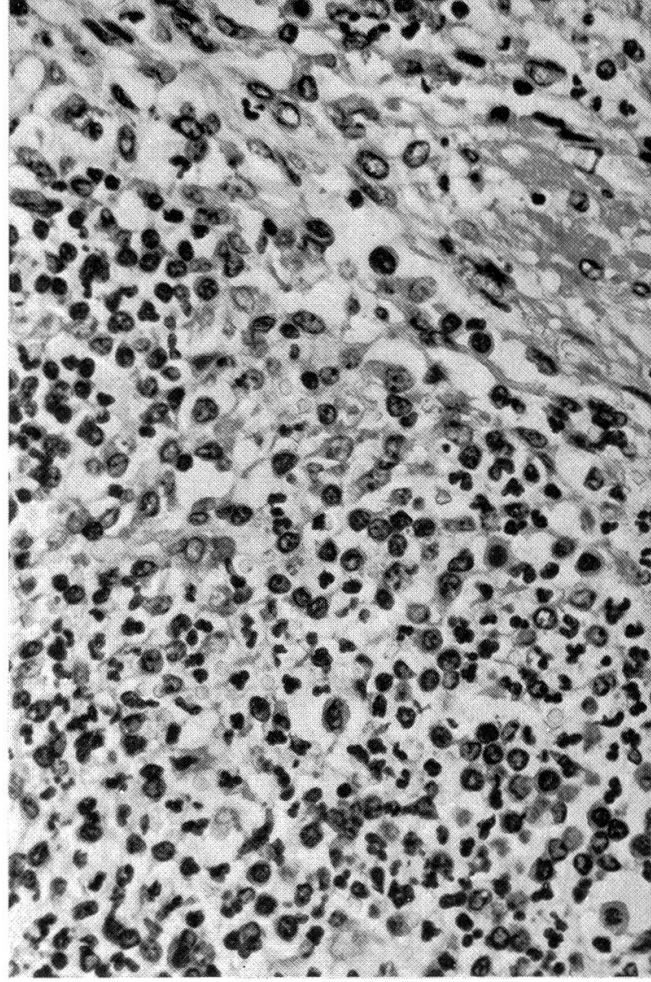
1



2



3



4

Tab. 2 Nachweis von Mastitis in den Gesäugesubkomplexen von 23 kranken und drei gesunden Sauen

Sau	Klinische Störung	Untersuchte Gesäugesubkomplexe	Gesäugesubkomplexe mit Mastitis		
			makroskop. und histologisch	nur histolog. erkennbar	Total
<i>Serie 1</i>					
2076	+	10	2	1	3
156	—	10	0	0	0
1258	(+)	12	0	1	1
1269	(+)	10	0	1	1
1299	+	11	2	1	3
537	+	10	1	1	2
716	+	14	3	5	8
717	+	15	1	0	1
1044	+	14	3	1	4
1802	+	14	4	6	10
1819	+	14	5	1	6
2048	+	14	5	3	8
2263	+	15	6	2	8
2318	+	14	6	1	7
408	+	14	9	2	11
<i>Serie 2</i>					
815	+	28	7	4	11
951	+	29	9	0	9
2670	+	30	1	0	1
1817	+	30	6	2	8
2112	+	28	1	22	23
2214	+	28	1	3	4
2208	+	30	7	2	9
2438	+	28	10	8	18
176	+	28	0	1	1
209	—	30	0	2	2
302	—	28	1	22	23
<i>Total</i>					
23 Sauen	+	440 (100%)	89 (20,2%)	68 (15,5%)	157 (35,7%)
3 Sauen	—	68 (100%)	1 (1,5%)	24 (35,3%)	25 (36,8%)

Diese Bereiche waren vom intakten, heller gefärbten Gewebe scharf abgegrenzt (Abb. 1) und manchmal, v.a. zur Bauchmuskulatur hin, von einer hyperämischen Randzone umgeben. Das Sekret solcher Drüsen war vermindert, wässrig bis dickflüssig, in der Farbe von grau bis gelbweiss variierend. Einige wenige Drüsen erschienen gleichmässig verfestigt, auf der Schnittfläche homogen dunkelrot und ohne Sekret. Nicht nur der Grad der Veränderung, sondern auch das Verhältnis der befallenen zu den normal erscheinenden Drüsenkomplexen schwankte stark (Tab. 2). Von einem Mammarkomplex war häufig nur ein Subkomplex verändert. Im Gesäuge der drei gesunden Sauen waren makroskopisch keine Besonderheiten erkennbar.

Die inguinalen *Lymphknoten* der kranken Sauen waren in ödematösem

Fettgewebe eingelagert, fast durchwegs geschwollen und äusserlich gerötet. Auf vorquellender Schnittfläche wiesen sie eine deutliche graurote Marmorierung auf, meist mit klarer Abgrenzung der Rindenzone. Die Darmbeinlymphknoten waren weniger oft verändert als die Inguinallymphknoten. Bei wenigen Sauen waren auch die Lumballymphknoten betroffen. Bei zwei Kontrollsauen fanden sich in den Inguinal- und Darmbeinlymphknoten ebenfalls Ödem und Rötungen auf der Schnittfläche.

Histologischer Befund:

Die histologische Untersuchung der grossen Parenchyme und der innersekretorischen Drüsen war unergiebig. In Einzelfällen zeigte die Lunge Herde chronischer interstitieller Pneumonie, die Niere kleine Herdchen von Lymphozyten und Plasmazellen im Interstitium, die Leber lokalisierte portale und kapsuläre Fibrosierung. Die endokrinen Organe beider Gruppen wiesen histologisch keine Veränderungen auf.

Bei gesunden und kranken Sauen bestanden in der *Uterusschleimhaut* deutliches Ödem und Hyperämie. Das Oberflächenepithel war fast vollständig erhalten, nur in Einzelfällen wies es kleinflächige Defekte auf. Subepithelial konnte durchwegs eine lockere Infiltration mit neutrophilen Granulozyten beobachtet werden, die teilweise auch in die Wand oberflächlich liegender Gefässe eingewandert waren. In der Tiefe der Schleimhaut fanden sich keine zellulären Infiltrate. Das Lumen der Uterindrüsen war oft erweitert, jedoch ohne zellulären Inhalt. Nur bei Sau 1802, die auch makroskopisch Endometritis zeigte, waren bei der histologischen Untersuchung ausgedehnte Epithelnekrosen und eine massive Infiltration von neutrophilen Granulozyten erkennbar. In der Cervix wurden regelmässig Blutungen in Schleimhaut und Muskulatur gefunden.

Bei allen kranken Sauen lag eine katarrhalisch-eitrige, teilweise nekrotisierende *Mastitis* verschiedenen Grades vor, wobei 1 bis 23 Subkomplexe ganz oder zum Teil befallen waren. In gering- bis mittelgradig veränderten Drüsen waren herdförmig oder diffus neutrophile Granulozyten in die Azini eingewandert, wobei die Architektur der Alveolen jedoch erhalten blieb (Abb. 2). Auch die Ausführungsgänge enthielten Sekret mit Entzündungszellen. In stark veränderten Drüsen waren oft herdförmige, mehr oder weniger ausgedehnte Gewebnekrosen mit massiver neutrophiler Demarkation (Abb. 3) erkennbar, umgeben von entzündlichen Veränderungen vom oben beschriebenen Typ. Die Ausführungsgänge waren mit Entzündungszellen und desquamierten Epithelien prall gefüllt. Grad und Ausmass der Prozesse in den einzelnen Subkomplexen schwankten auch bei der gleichen Sau sehr stark. Bei der histologischen Untersuchung wurden Entzündungsherde selbst in Lokalisationen gefunden, die makroskopisch unauffällig waren. Aber auch bei kranken Sauen gab es zahlreiche Subkomplexe ohne Mastitis. Bei den Sauen der Serie 2 liess sich die Verteilung der Mastitisherde dank der abgeänderten Sektionstechnik präzise ermitteln

Lokalisation und Intensität von Mastitis bei Sauen der Serie 2

		Subkomplexe															
		← kranial kaudal →															
Sau		1	2	3	4	5	6	7	8	9	10	11	12	13	14	15	16
815	L	■	■	■	■	■	■	■	■	■	■	■	■	■	■	■	■
	R	■	■	■	■	■	■	■	■	■	■	■	■	■	■	■	■
951	L	■	■	■	■	■	■	■	■	■	■	■	■	■	■	■	■
	R	■	■	■	■	■	■	■	■	■	■	■	■	■	■	■	■
2670	L	■	■	■	■	■	■	■	■	■	■	■	■	■	■	■	■
	R	■	■	■	■	■	■	■	■	■	■	■	■	■	■	■	■
1817	L	■	■	■	■	■	■	■	■	■	■	■	■	■	■	■	■
	R	■	■	■	■	■	■	■	■	■	■	■	■	■	■	■	■
2112	L	■	■	■	■	■	■	■	■	■	■	■	■	■	■	■	■
	R	■	■	■	■	■	■	■	■	■	■	■	■	■	■	■	■
2214	L	■	■	■	■	■	■	■	■	■	■	■	■	■	■	■	■
	R	■	■	■	■	■	■	■	■	■	■	■	■	■	■	■	■
2208	L	■	■	■	■	■	■	■	■	■	■	■	■	■	■	■	■
	R	■	■	■	■	■	■	■	■	■	■	■	■	■	■	■	■
2438	L	■	■	■	■	■	■	■	■	■	■	■	■	■	■	■	■
	R	■	■	■	■	■	■	■	■	■	■	■	■	■	■	■	■
176	L	■	■	■	■	■	■	■	■	■	■	■	■	■	■	■	■
	R	■	■	■	■	■	■	■	■	■	■	■	■	■	■	■	■
K 209	L	■	■	■	■	■	■	■	■	■	■	■	■	■	■	■	■
	R	■	■	■	■	■	■	■	■	■	■	■	■	■	■	■	■
K 302	L	■	■	■	■	■	■	■	■	■	■	■	■	■	■	■	■
	R	■	■	■	■	■	■	■	■	■	■	■	■	■	■	■	■

Histologisch entzündliche Veränderungen: ■ = schwach ■ = stark

K = Kontroll-Sauen

Tab. 3

(Tab. 3). In Milchdrüsen klinisch gesunder Tiere wurden ebenfalls entzündliche Veränderungen vom gleichen Typ, jedoch von geringerer Intensität gefunden.

Die regionalen *Lymphknoten* der erkrankten Tiere zeigten histologisch neben Ödem und Sinusblutungen hochgradige Infiltration mit neutrophilen Granulozyten und z.T. mit Makrophagen (Abb. 4). Die Veränderungen waren in den Inguinallymphknoten deutlich stärker als in den Darmbeinlymphknoten. Bei den klinisch gesunden Tieren war in den Lymphknoten nur eine geringgradige, fokale Infiltration neutrophiler Granulozyten sichtbar.

Diskussion

Bei der Auswahl unseres Materials bestand die Absicht, ein möglichst breites Spektrum von Krankheitsformen zu erfassen. Deshalb wurde als Kri-

terium für die Auswahl des Untersuchungsmaterials lediglich die erhöhte Körpertemperatur gewählt. Unser Vorgehen weicht von dem anderer Autoren [6, 12, 14, 15, 19, 23] ab. Diese hatten die zu untersuchenden Sauen aufgrund anderer Kriterien, z.B. «Agalaktie» [11, 12, 19] oder «schwere Allgemein-störung» [23] ausgewählt, wobei eine Erhöhung der Körpertemperatur meist ebenfalls erwähnt wurde.

Wir haben bei unseren Fällen im Gegensatz zu Wesemeier [23] keine Hinweise auf eine bakterielle Sepsis gefunden, ebenso fehlten Anhaltspunkte für eine Entzündung der Harnwege [2, 23]. Vermehrte Flüssigkeit in der Bauchhöhle ohne Anzeichen einer Peritonitis trat sowohl bei gesunden wie bei kranken Sauen auf. Die Untersuchung von Leber und Niere ergab keine Hinweise auf eine allgemeine metabolische Störung, wie sie von verschiedenen Autoren [11, 15, 23] vermutet worden ist. Ringarp [15] und Vandeplasse [21] beobachteten eine ausgesprochene Atonie des Kolons; andere Autoren [11, 14] konnten wie wir im Verdauungstrakt keine Unterschiede zwischen gesunden und kranken Sauen feststellen. Schwerwiegende Organveränderungen in den innersekretorischen Drüsen wären auch mit unserer wenig aufwendigen Untersuchungstechnik erfasst worden. Hingegen war diese nicht geeignet zur Erkennung funktioneller Abweichungen [11, 13, 14, 19, 22] gegenüber gesunden Sauen.

Metritis wird von einigen Untersuchern [19, 21] als wichtigster Faktor der MMA betrachtet. Wir fanden lediglich bei einer Sau mit verzögerter Geburt und manueller Geburtshilfe eine eitrig-nekrotisierende Metritis. Bei allen anderen Sauen war der Uterus zwar noch vergrößert und schlaff, jedoch ohne abnormalen Inhalt und ohne wesentliche Entzündung. Die Auffassungen der Untersucher gehen hier stark auseinander. Gerade beim Uterus scheinen in bezug auf die Interpretation der histologischen Befunde grosse Unterschiede zu bestehen. Wir haben eine leichtgradige, oberflächliche Infiltration durch neutrophile Granulozyten nicht als krankhaftes Geschehen, sondern als physiologische Reaktion auf die Geburt betrachtet. Gleichartige Bilder sahen wir auch bei den gesunden Kontrollsau.

Mastitis kam trotz stark variierender Symptome bei allen kranken Sauen vor, allerdings in sehr unterschiedlicher Ausdehnung und Intensität. Manchmal handelte es sich nur um kleine Herde, manchmal waren ganze Subkomplexe betroffen. Sehr oft fielen die Läsionen bei der Sektion nicht auf und wurden erst histologisch festgestellt. Auch die anderen Autoren haben Mastitiden gefunden, ihnen jedoch unterschiedliches Gewicht beigemessen [6, 11, 12, 14, 23]. Den häufigeren Nachweis von Mastitis im eigenen Material führen wir auf unsere Sektionstechnik zurück, die den besonderen anatomischen Verhältnissen des Schweinegesäuges Rechnung trug. Alle Autoren erwähnen die unregelmässige Ausdehnung und Lokalisation der Läsionen, oft auch die von uns ebenfalls beobachtete, teilweise sehr heftige Reaktion der regionalen Lymphknoten [11, 14]. Die Art der Entzündung ist nicht typisch, sie variiert von katarrhalisch-eitrig bis herdförmig nekrotisierend. Es handelt sich immer um

akute Prozesse. Die Mastitis ist klinisch durch blosse Palpation schwierig zu lokalisieren, da meist ein diffuses Unterhautödem besteht [1, 11]. Die Diagnose der Mastitis mit Hilfe von Biopsien [6, 17, 21] halten wir in Anbetracht der unregelmässigen Verteilung der Läsionen für ein unsicheres Verfahren.

Der einzige bei allen untersuchten Sauen regelmässig wiederkehrende Befund war eine akute Mastitis. Die anatomische Lokalisation der Entzündungsherde und das Fehlen von Veränderungen in anderen Organsystemen sprechen für eine galaktogene Infektion. Das Vorkommen leichtgradiger Mastitiden auch bei den Kontrollsauen weist darauf hin, dass puerperale Mastitis auch bei Sauen ohne Symptome, häufiger als bisher angenommen, auftreten dürfte.

Zusammenfassung

23 Sauen mit erhöhter Körpertemperatur und 3 Sauen ohne Krankheitserscheinungen wurden innerhalb der ersten 3 Tage nach der Geburt zur pathologisch-anatomischen Untersuchung getötet. Bei allen kranken Sauen lag eine herdförmige akute, katarrhalisch-eitrige und teilweise nekrotisierende Mastitis vor, wobei 1 bis 23 Gesäugesubkomplexe befallen waren und die Intensität der Veränderungen selbst innerhalb eines Subkomplexes stark variierte. Auch bei 2 der 3 gesunden Sauen wurde eine milde Mastitis festgestellt. Am Uterus waren mit einer Ausnahme keine Unterschiede zwischen kranken und gesunden Sauen zu erkennen. Pathologisch-anatomisch ergaben sich keine Anhaltspunkte für eine wesentliche Beteiligung anderer Organsysteme am Krankheitsgeschehen.

Résumé

23 truies avec hyperthermie et 3 truies sans symptômes ont été abattues dans les trois jours après la mise-bas en vue d'examens anatomo-pathologiques. Chez toutes les truies malades on a constaté la présence d'une mammite aiguë, circonscrite, de nature purulo-catarrhale avec nécrose partielle. 1 à 23 subcomplexes mammaires étaient atteints et l'intensité des modifications elles-mêmes variaient fortement d'un subcomplexe à l'autre. On a également constaté la présence d'une faible mammite chez deux des trois truies saines. A une exception près, on n'a pas constaté de différence sur l'utérus des truies saines et malades. Sur le plan anatomopathologique il n'existe pas d'indices en faveur d'une participation importante d'autres systèmes organiques au processus morbide.

Riassunto

È stato eseguito l'esame anatomo-patologico di 23 scrofe con ipertermia e di tre scrofe clinicamente normali. Tutti gli animali sono stati abbattuti 3 giorni dopo il parto. In tutte le scrofe malate si è riscontrata una mastite acuta, circoscritta, di natura purulento-catarrale con necrosi parziale. Erano colpiti da 1 a 23 subcomplessi mammari e l'intensità delle lesioni era notevolmente variabile da un subcomplesso all'altro. È stata anche rilevata una lieve mastite in due soggetti clinicamente sani. Con una sola eccezione, non sono state constatate differenze tra l'utero delle scrofe sane e quello delle scrofe malate. Non esiste alcuna indicazione anatomo-patologica in favore di una partecipazione degna di nota di altri sistemi organici al processo morboso.

Summary

23 sows with increased body temperature and 3 without any symptoms of disease were slaughtered within the first three days after parturition and subjected to pathological-

anatomical examination. All the diseased sows showed a focal, acute, catarrhal to purulent and partly necrotising mastitis, affecting from one to 23 mammary sub-complexes. There was great variation in the intensity of the changes even within the single sub-complex. Two of the 3 healthy sows also showed slight mastitis. In the uterus there was – with one exception – no recognisable difference between the diseased and the healthy sows. The pathological-anatomical findings gave no evidence of any other organic system being essentially connected with the processes of the disease.

Den praktizierenden Kollegen und den Tierbesitzern, die uns bei der Beschaffung des Untersuchungsmaterials und der klinischen Daten behilflich waren, sei an dieser Stelle bestens gedankt.

Literatur

- [1] Armstrong C. H., Hooper B. E. and Martin C. E.: Microflora associated with agalactia syndrome of sows. *Am. J. Vet. Res.* 29, 1401–1407 (1968). – [2] Berner H.: Die Bedeutung chronischer Erkrankungen der Harnwege bei der Entstehung von Puerperalstörungen und Mastitiden der Muttersau. *Dtsch. Tierärztl. Wschr.* 78, 233–256 (1971). – [3] Bertschinger H. U., Pohlenz J. und Hemlep I.: Untersuchungen über das Mastitis-Metritis-Agalaktie-Syndrom (Milchfieber) der Sau. II. Bakteriologische Befunde bei Spontanfällen. *Schweiz. Arch. Tierheilk.* 119, 223–233 (1977). – [4] Bertschinger H. U., Pohlenz J. und Middleton-Williams D. M.: Untersuchungen über das Mastitis-Metritis-Agalaktie-Syndrom (Milchfieber) der Sau. III. Galaktogene Erzeugung von Klebsiellen-Mastitis. *Schweiz. Arch. Tierheilk.* 119, No. 7 (1977). – [5] Jones J. E. T.: Reflections on post-parturient diseases associated with lactational failure in sows. *Vet. Rec.* 89, 72–77 (1971). – [6] Jones J. E. T.: Bacterial mastitis and endometritis in sows. *Proceed. 4th Intern. Pig. Vet. Soc. Congr., Ames*, paper E 6 (1976). – [7] Keller H.: Zur Prophylaxe des sogenannten Milchfiebers der Mutterschweine. *Dtsch. Tierärztl. Wschr.* 75, 501–505 (1968). – [8] Leman A. D., Knudson C., Rodeffer H. E. and Mueller A. G.: Reproductive performance of swine on 76 Illinois farms. *J. Am. Vet. Med. Assoc.* 161, 1248–1250 (1972). – [9] Martin C. E.: Mastitis-Metritis-Agalactia. In «Swine Health» p. 54–68, Ed. A. D. Leman, Univ. Illinois, Urbana-Champaign 1970. – [10] Martin C. E. and McDowell W. S.: Lactational failure (Mastitis-Metritis-Agalactia). In «Diseases of Swine» 4th edit. 953–960. Ed. H. W. Dunne and A. D. Leman, Iowa State University Press, Ames, Iowa 1975. – [11] Martin C. E., Hooper B. E., Armstrong C. H. and Amstutz H. E.: A clinical and pathological study of the mastitis-metritis-agalactia syndrome of sows. *J. Am. Vet. Med. Assoc.* 151, 1629–1634 (1967). – [12] Nachreiner R. F. and Ginther O. J.: Current studies on the mastitis-metritis-agalactia complex of swine in Wisconsin. *J. Am. Vet. Med. Assoc.* 155, 1860–1865 (1969). – [13] Nachreiner R. F. and Ginther O. J.: Porcine Agalactia: Hematologic, serum chemical, and clinical changes during the preceding gestation. *Am. J. Vet. Res.* 33, 799–809 (1972). – [14] Nachreiner R. F., Ginther O. J., Ribelin W. W. and Carlson I. H.: Pathologic and endocrinologic changes associated with porcine agalactia. *Am. J. Vet. Res.* 32, 1065–1075 (1971). – [15] Ringarp N.: Clinical and experimental investigations into a post-parturient syndrome with agalactia in sows. *Acta Agr. Scand. Suppl.* 7, 1–166 (1960). – [16] Ross R. F., Christian L. L. and Spear M. L.: Role of certain bacteria in mastitis-metritis-agalactia of sows. *J. Am. Vet. Med. Assoc.* 155, 1844–1852 (1969). – [17] Swarbrick O.: The porcine agalactia syndrome. *Vet. Rec.* 82, 241–252 (1968). – [18] Threlfall W. R. and Martin C. E.: Swine agalactia in Missouri. *Vet. Med. Small Anim. Clin.* 68, 423 (1973). – [19] Thurmann J. C. and Simon J.: A field study of twelve sows affected with the MMA syndrome. *Vet. Med. Small Anim. Clin.* 65, 263–272 (1970). – [20] Turner C. W.: The comparative anatomy of the mammary glands. Univ. Coop. Stores, Columbia, Missouri 1939. – [21] Vandeplasseche M., Geurdens L., Van den Wyngaert M., Snoeck G. und Devos A.: Puerperale Septikämie und Toxämie des Schweines. *Dtsch. Tierärztl. Wschr.* 67, 375–377 (1960). – [22] Verhulst A. et Ottowicz G.: Le stress et la pathogénie des troubles post-partum chez la truie. *Ann. Méd. Vét.* 118, 307–324 (1974). – [23] Wesemeier H., Hölzel W., Völker H., Bathke C., Siggelkow S. und Hoffmann G.: Pathologische und mikrobiologische Befunde bei puerperalgestörten Sauen – ein Beitrag zur Pathogenese der Puerperalerkrankungen. *Monhft. Vet. Med.* 30, 814–820 (1975).