Zeitschrift: Schweizer Archiv für Tierheilkunde SAT : die Fachzeitschrift für Tierärztinnen und Tierärzte = Archives Suisses de Médecine Vétérinaire ASMV : la revue professionnelle des vétérinaires

Herausgeber: Gesellschaft Schweizer Tierärztinnen und Tierärzte

Band: 119 (1977)

Heft: 5

Artikel: Eine Methode des arteriellen Zugangs beim Rind

Autor: Becker, M.

DOI: https://doi.org/10.5169/seals-591708

Nutzungsbedingungen

Die ETH-Bibliothek ist die Anbieterin der digitalisierten Zeitschriften auf E-Periodica. Sie besitzt keine Urheberrechte an den Zeitschriften und ist nicht verantwortlich für deren Inhalte. Die Rechte liegen in der Regel bei den Herausgebern beziehungsweise den externen Rechteinhabern. Das Veröffentlichen von Bildern in Print- und Online-Publikationen sowie auf Social Media-Kanälen oder Webseiten ist nur mit vorheriger Genehmigung der Rechteinhaber erlaubt. Mehr erfahren

Conditions d'utilisation

L'ETH Library est le fournisseur des revues numérisées. Elle ne détient aucun droit d'auteur sur les revues et n'est pas responsable de leur contenu. En règle générale, les droits sont détenus par les éditeurs ou les détenteurs de droits externes. La reproduction d'images dans des publications imprimées ou en ligne ainsi que sur des canaux de médias sociaux ou des sites web n'est autorisée qu'avec l'accord préalable des détenteurs des droits. En savoir plus

Terms of use

The ETH Library is the provider of the digitised journals. It does not own any copyrights to the journals and is not responsible for their content. The rights usually lie with the publishers or the external rights holders. Publishing images in print and online publications, as well as on social media channels or websites, is only permitted with the prior consent of the rights holders. Find out more

Download PDF: 09.12.2025

ETH-Bibliothek Zürich, E-Periodica, https://www.e-periodica.ch

Schweiz. Arch. Tierheilk. *119*, 193–195, 1977

Veterinär-Chirurgische Klinik der Universität Zürich
(Direktor: Prof. Dr. A. Müller)

Eine Methode des arteriellen Zugangs beim Rind

von M. Becker[1]

Während sich beim Hund und Schwein [1, 2] die Arteria carotis communis sowie beim Pferd mehr oder weniger die Arteria coccygica [3] zur Kanülierung bewährt haben, sind beide Zugänge beim Rind weniger gut geeignet. Negative Erfahrungen (Infektionen und Thrombosen), besonders bei Langzeitversuchen, zwangen uns, einen neuen Zugang zu suchen, bei dem die eben erwähnten Komplikationen nicht auftreten.

Methode

Nach einer Leitungsanästhesie der Nervi auriculopalpebralis et cornualis [4] wird ein ca. 5–6 cm langer Hautschnitt auf dem Jochbogen angelegt (siehe Abb. 1). Nach Spaltung des subkutanen Fettes und der Faszie ist die Pulsation der über den Jochbogen laufenden *Arteria temporalis superficialis* zu spüren. Diese wird nun stumpf mit einer geeigneten Präparierschere vorsichtig freigelegt. Distal bzw. frontalwärts wird das Gefäss mit Supramid 2/0 ligiert, proximal bzw. herzwärts mit einer kleinen Arterienklemme nach Péan abgeklemmt und anschliessend mit einem Scherenschlag so durchtrennt, dass ein 2–3 cm langer Gefässstumpf bis zur Klemme stehenbleibt. Dieser wird mit 2 Mosquitos jeweils an der gegenüberliegenden Wand gefasst, bougiert und mit Heparin-Kochsalzlösung 0,9%ig gespült. Der weiter unten beschriebene Katheter wird zuerst bis zur Klemme und dann nach deren Entfernung, soweit eingeschoben, dass die dem Katheter aufgeschmolzene Olive gerade im Gefässstumpf verschwunden ist. Unmittelbar distal und proximal der Olive wird je eine Ligatur mit 3/0 Supramid gelegt. Damit ist die Position des Katheters fixiert.

Zwischen Ohr- und Hornbasis wird eine kleine Stichinzision gemacht und der Katheter nach subkutaner Tunnelierung vom Implantationsort dorthin geführt, wo er dann durch die Haut nach aussen tritt. Nach lokaler Antibiose (z.B. Bestreuen der Operationswunde mit kristallinem Penicillin) erfolgt der Verschluss mit einer fortlaufenden Fasziennaht (Vicryl® 2/0)[2] und Einzelknopfnähten der Hautwunde (Supramid 2/0, armiert). Eine Kontrollspülung und das erneute Füllen des Katheters mit reinem Heparin sind unerlässlich. Abschliessend wickelt man, ohne auf ihn Zug auszuüben, den Katheter um

---

[1] Adresse: Dr. M. Becker, Winterthurerstrasse 260, CH-8057 Zürich.

[2] Hersteller: Fa. Ethicon, 5400 Baden.

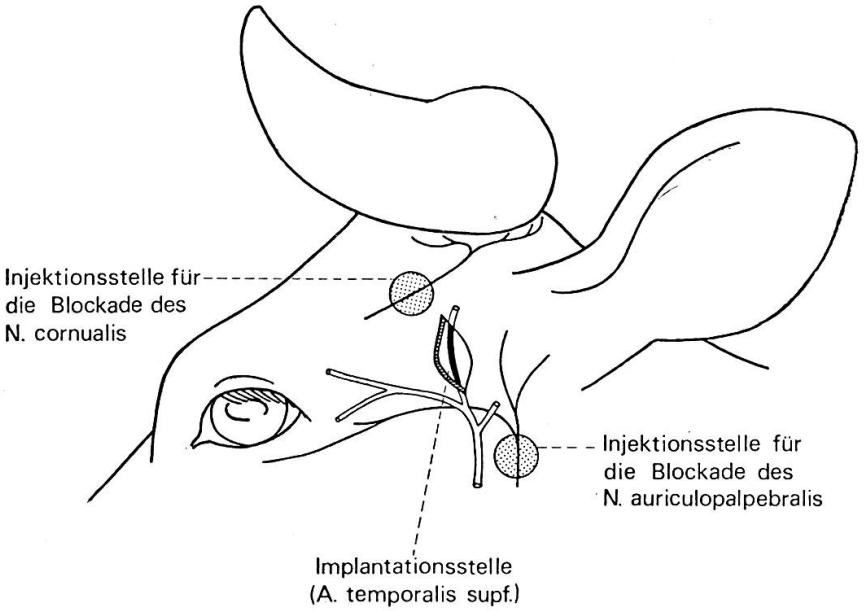

Abb. 1 Schematische Darstellung der anatomischen Verhältnisse der Injektionsstellen für die Leitungsanästhesien und der Implantationsstelle des Katheters in die Arteria temporalis superficialis.

das entsprechende Horn und fixiert ihn, indem man ihn mit einem Textilklebeband[3] abdeckt.

Als Kathetermaterial verwenden wir Nylon-Flex-Tubing® Nr. 4[4]. Etwa 3,5–4 cm von der Katheterspitze entfernt schmelzen wir über einer Gasfeuerzeugflamme eine Olive auf, welche erstens die intravasale Implantationstiefe markiert und zweitens durch die beiden Ligaturen eine gute Fixation gewährleistet. Das Aufschmelzen ist nur dann möglich, wenn das Lumen des Katheters durch einen genau passenden Metallmandrin garantiert wird.

Diskussion

Das angegebene Kathetermaterial hat den Vorteil, dass es im Autoklav sterilisierbar ist und bei einiger Erfahrung und Übung den speziellen Situationen angepasst werden kann. So ist es unter anderem möglich, Oliven verschiedenster Form und Grössen aufzuschmelzen, unterschiedliche Längen oder speziell präparierte Spitzen herzustellen und den Katheter seinem zukünftigen Verlauf gemäss vorzubiegen.

Einerseits ist das Material elastisch genug, dem Gefässverlauf zu folgen, ohne die Intima vor sich herzuschieben, und andererseits ist die Wandung starr genug, um praktisch verlustlos den arteriellen Druck einem Druckwandler zuzuführen und ihn damit exakt messen zu können.

---

[3] Tesa®-Band: Fa. Bandfix AG, 8000 Zürich

[4] Vertrieb: Fa. Laubscher & Co., Basel

Während Narkoseversuchen zum Beispiel können über einen eingebauten Dreiweghahn beliebig oft Blutproben für die Bestimmung von pH und Blutgasen entnommen werden.

Der Implantationsort eignet sich erstens für ein Kanülieren unter örtlicher Betäubung am stehenden wie liegenden Tier sowohl auf der rechten als auch auf der linken Körperseite. Zweitens kann das Einsetzen unter sterilen Kautelen erfolgen, und die Infektionsgefahr ist im Gegensatz zur Schwanzarterie als Implantationsgefäss auf ein Minimum reduziert. Die Arteria coccygica hat, wie auch die Arteria carotis communis, noch einen weiteren Nachteil: Seitwärtsbewegungen des Schwanzes bzw. des Halses führen durch das synchrone Hin- und Hergleiten des Katheters im Gefäss in kürzester Zeit zur Thrombose. Diese Gefahr besteht bei der A. temporalis supf. nicht.

Zusammenfassung

Die Kanülierung der A. temporalis superficialis ist leicht und steril unter örtlicher Betäubung durchzuführen. Bei Verwendung des angegebenen Kathetermaterials hat sie gegenüber den bisher benützten Gefässen erhebliche Vorteile.

Résumé

Description d'une méthode facile et stérile de ponction de l'artère temporale superficielle chez le bovin. La ponction est exécutée sous anesthésie locale. Avec les cathéters recommandés, elle présente des avantages considérables vis-à-vis des autres procédés.

Riassunto

Viene descritto un metodo facile e sterile per l'incannulamento dell'arteria temporale superficiale nel bovino. L'intervento viene eseguito in condizioni di anestesia locale. Se si usano i cateteri raccomandati, questo metodo presenta considerevoli vantaggi rispetto agli altri.

Summary

An easy method of sterile cannulation of the Arteria temporalis superficialis in the bovine is described. Local anaesthesia is necessary. This method has considerable advantages when the recommended type of catheters is used.

Literatur

[1] Becker M. and Stauffer U. G.: The Role of General Anesthesia in Experimental Surgery on Young Minipigs. J. of Ped. Surg. *9*, 515–519 (1974). – [2] Beglinger R. und Becker M.: Kreislaufuntersuchungen beim veredelten Landschwein. Zbl. Vet. Med. A *20*, 775–783 (1973).– [3] Skarda R.: Das Verhalten von Kreislauf und Atmung beim Niederlegen des Pferdes mit Rompun® und Pentothal®. Vet. Med. Diss. Zürich 1971. – [4] Westhues M. und Fritsch R.: Die Narkose der Tiere. Band 1. Lokalanästhesie. Verlag Paul Parey, Berlin-Hamburg 1960.