

Zeitschrift: Schweizer Archiv für Tierheilkunde SAT : die Fachzeitschrift für Tierärztinnen und Tierärzte = Archives Suisses de Médecine Vétérinaire
ASMV : la revue professionnelle des vétérinaires

Herausgeber: Gesellschaft Schweizer Tierärztinnen und Tierärzte

Band: 118 (1976)

Heft: 12

Artikel: Perforation du rectum et prolapsus du jéjunum d'une vache :
Entérectomie

Autor: Charmillot, B.

DOI: <https://doi.org/10.5169/seals-593560>

Nutzungsbedingungen

Die ETH-Bibliothek ist die Anbieterin der digitalisierten Zeitschriften auf E-Periodica. Sie besitzt keine Urheberrechte an den Zeitschriften und ist nicht verantwortlich für deren Inhalte. Die Rechte liegen in der Regel bei den Herausgebern beziehungsweise den externen Rechteinhabern. Das Veröffentlichen von Bildern in Print- und Online-Publikationen sowie auf Social Media-Kanälen oder Webseiten ist nur mit vorheriger Genehmigung der Rechteinhaber erlaubt. [Mehr erfahren](#)

Conditions d'utilisation

L'ETH Library est le fournisseur des revues numérisées. Elle ne détient aucun droit d'auteur sur les revues et n'est pas responsable de leur contenu. En règle générale, les droits sont détenus par les éditeurs ou les détenteurs de droits externes. La reproduction d'images dans des publications imprimées ou en ligne ainsi que sur des canaux de médias sociaux ou des sites web n'est autorisée qu'avec l'accord préalable des détenteurs des droits. [En savoir plus](#)

Terms of use

The ETH Library is the provider of the digitised journals. It does not own any copyrights to the journals and is not responsible for their content. The rights usually lie with the publishers or the external rights holders. Publishing images in print and online publications, as well as on social media channels or websites, is only permitted with the prior consent of the rights holders. [Find out more](#)

Download PDF: 17.02.2026

ETH-Bibliothek Zürich, E-Periodica, <https://www.e-periodica.ch>

Observation de la pratique

**Perforation du rectum et prolapsus du jéjunum d'une vache.
Entérectomie**par B. Charmillot¹

Le prolapsus de l'intestin grêle après perforation avec ou sans renversement de l'utérus est connu; consécutif à une déchirure du vagin également. Richter-Götze (1960) décrivent une procidence totale et chronique du vagin avec nécrose, puis rupture de la paroi et apparition du petit intestin. Tapken (1910) observe la présence d'anses intestinales dans le rectum suite à un éclatement combiné avec celui de la matrice et du vagin. Cet auteur mentionne également l'éversion par l'anus de la pointe du caecum se faulant au travers d'une plaie rectale survenue au niveau du bassin.

La rectocèle dont parle Müller (1970) consiste en une ectasie du rectum qui enfonce le plafond du vagin; parfois, des anses du jéjunum peuvent être perçues à travers les parois vaginales et rectales intactes.

Le grêle peut également sortir d'une fistule recto-vaginale traumatique en particulier chez la jument au moment du part.

Anamnèse: Vache de race tachetée rouge et blanche, six ans, quatrième mise-bas. Présentation antérieure d'un fœtus mâle de grandeur moyenne; accouchement assez facile puisque le propriétaire et son fils extraient sans peine le veau vivant. Mais un bout d'intestin sort de l'anus au moment où le bassin du fœtus franchit la vulve.

Symptômes: Nous arrivons vingt minutes plus tard; la vache se tient debout sans abattement ni dyspnée; 40 à 50 cm de jéjunum pendent (fig. 1); deux perforations distantes d'environ 30 cm, la plus grande d'un diamètre de 3 cm, ont souillé l'intestin prolapsé et le mésentère déchiré. Lavage au moyen d'une solution salée et froide; enveloppement dans un drap trempé dans cette eau; ensuite, exploration de l'appareil génital. A notre grand étonnement, le vagin, le col et la matrice se présentent intacts et sans hémorragie. Après nettoyage approfondi des mains et des bras, puis rinçage dans une solution de désogène, le linge s'ouvre et la désinfection de la base de la queue et de la région périnéale, ainsi que de l'intestin commence, suivie d'un nouveau rinçage des mains et des bras. L'exploration du rectum fait découvrir une perforation du plancher; le centre de la blessure se trouve à 15 cm de l'anus et son diamètre mesure 8 à 10 cm. Quelques anses intestinales sont extraites de la cavité abdominale et du rectum; un segment de 15 cm est écrasé et infarci, mais pas perforé ni souillé

¹ Adresse de l'auteur: Dr. Bernard Charmillot, CH-2800 Delémont

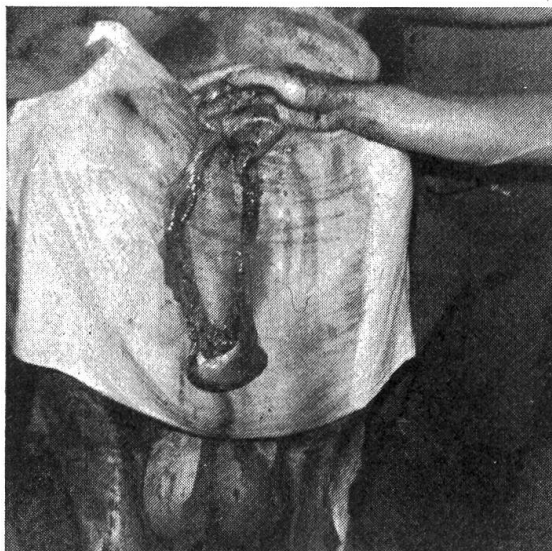


Fig. 1 On devine les perforations à mi-hauter, à gauche et à droite. Quelques anses ont été extraites de l'abdomen. L'écrasement n'est pas encore visible.

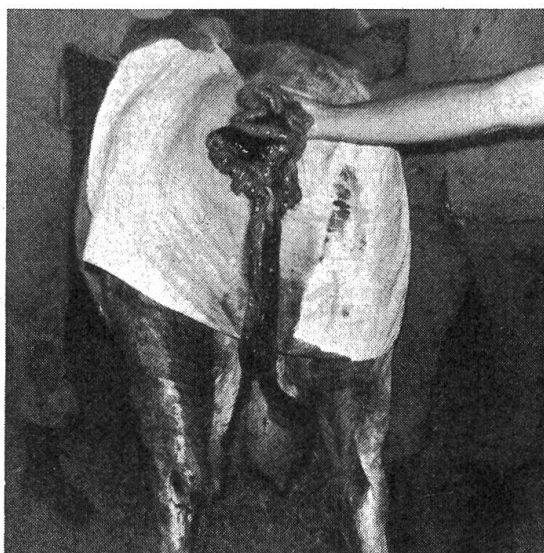

Fig. 2 Après l'extraction d'un nouveau segment, une partie meurtrie apparaît.

(fig. 2). Cette dernière constatation rend le pronostic de l'entérectomie plus favorable et nous passons aussitôt aux préparatifs de l'opération.

La résection (jéjunectomie): La ligature individuelle des vaisseaux sanguins du mésentère constitue un travail de longue haleine. Deux paires de pinces hémostatiques délimitent la portion d'intestin à réséquer. Puis on procède à l'excision du segment endommagé, dont deux pinces de Kocher ferment la lumière. Les extrémités sont réunies d'abord par une suture continue termino-terminale selon Lembert (surjet et séreuse contre séreuse), complétée ou doublée d'une suture d'enfouissement dite de matelassier. Fermeture de la

brèche du mésentère au moyen de quelques points; désinfection du jéjunum avec la solution d'ammonium quaternaire et de l'anastomose avec une suspension huileuse d'antibiotiques; puis réposition de l'intestin en avant du corpus uteri. Longueur du segment résectionné: 102 cm.

La suture du rectum: Facilitée par une petite anesthésie épidurale, la suture consiste en un double surjet selon Kürschner. Une plaque de beurre est ensuite déposée le plus en avant possible dans le gros intestin; 2 dl d'huile de foie de morue complètent la lubrification.

Le traitement postopératoire: Immédiatement après l'opération, on administre: une injection i/v de 3 l de sérum physiologique et 10 ml d'omnamycine i/m.

Le lendemain, la vache cherche à manger, mais un jeûne de 24 heures est prescrit. Elle reçoit:

500 ml de borogluconate de calcium à 10% + 5 ml de vit. ADE i/v

60 ml d'une suspension huileuse d'antibiotiques i/p

10 ml de Néostigmine s/c

15 l de mucilage de graine de lin per os, et lubrification du rectum au moyen d'huile de foie de morue.

Le surlendemain, on relève les données suivantes: T 38,9; pulsation 82; appétit assez bon; rumination 40 à 50; 13 l de lait pour les deux traites; selles par petites quantités et sans melaena.

Répétition du traitement i/p; 10 l de mucilage et lubrification du rectum.

Le 3e jour postop., pas de visite; le propriétaire a graissé le rectum et a fait ingurgiter 10 litres de bouillon de graine de lin.

Au soir du 4e jour, dernier contrôle. Durant la journée, le paysan ayant jugé que l'état général de sa vache était satisfaisant, il l'a mise au pré avec le troupeau.

T 38,8; production laitière: 18 litres. Contrôle du rectum: la suture est à peine perceptible; huile de foie de morue et 10 ml d'omnamycine i/m.

Réflexions

1. Plusieurs facteurs ont contribué à la réussite de cette opération, soit:

- a) Intervention précoce;
- b) Cavité abdominale non souillée par des matières fécales du rectum ou de l'intestin grêle; en vérité, la double perforation était survenue après le prolapsus, donc à l'extérieur;
- c) Nourriture composée d'une première herbe (mai 1975), d'où facilité de défécation.

2. Comment une perforation de la partie postérieure du rectum a-t-elle pu se produire sans qu'une lésion du vagin l'accompagne? On ne peut invoquer le locus minoris resistentiae, car la vache avait vécu trois accouchements sans aucune complication. Un membre antérieur s'est-il écarté de l'axe du canal

pelvien et a-t-il fait saillie contre le processus haemalis (proéminence osseuse à la face ventrale) de la deuxième et troisième vertèbre caudale, pour y écraser le rectum?

3. Pourquoi le jéjunum a-t-il été poussé par-dessus le corps volumineux de l'utérus et au-delà du col?

Nous avons ici la preuve que l'écrasement de l'intestin grêle durant le vêlage n'a pas lieu exclusivement au niveau du pubis, mais que cette meurtrissure peut très bien se produire au contact du sacrum. Cette certitude ajoute une nuance aux affirmations de Rosenberger (1970) et Richter-Götze (1970), selon lesquelles l'écrasement ne se produit qu'au plancher du bassin, au moment où l'intestin se trouve coincé entre le fœtus et le pubis.

Résumé

L'auteur décrit un prolapsus du jéjunum, survenu pendant le vêlage, par suite d'une perforation du rectum. Voies génitales intactes. Les traumatismes de l'intestin prolapsé ont nécessité l'ablation d'un segment de 102 cm, opération suivie d'une guérison per primam.

Zusammenfassung

Bei einer 6jährigen Kuh ereignet sich während der 4., normal verlaufenden Geburt ein Vorfall von Jejunumschlingen durch eine Perforation des Rectumbodens ohne offene Verletzung der Geburtswege. Die Verletzungen des prolabierte Darmstückes zwangen zur Resektion eines Segments von 102 cm. Der Eingriff war gefolgt von Primärheilung, am 4. Tag post operationem lief das Tier wieder auf der Weide.

Riassunto

L'autore descrive un prolasso del digiuno sopravvenuto, a seguito di una perforazione del retto, dopo il quarto parto in una bovina da latte di sei anni. La porzione di intestino tenue è prolapsata attraverso una rottura ventrale del retto, mentre il tratto genitale non ha rivelato lesioni. Le notevoli lesioni dell'intestino prolapsato hanno reso necessaria l'asportazione di un segmento intestinale di cm 102. L'intervento è stato seguito da una rapida guarigione; quattro giorni dopo l'operazione la bovina è stata ricondotta al pascolo.

Summary

A six years old dairy cow presented a prolapsus of parts of the jejunum after her fourth normal parturition. The prolapsus of the small intestine occurred through a ventral rupture of the rectum, whereas the genital tract was found to be intact. Several injuries of the everted intestine made the resection of a segment of 102 cm necessary. Surgery was followed by quick recovery; four days post operationem the cow was back to pasture.

Bibliographie

Müller H.: Mastdarmfistel/Mastdarmvorfall, pag. 567-569 in Handlexikon der Tierärztlichen Praxis. Herausg. K. Wamberg. Bd. II. Medical Book Comp. Kopenhagen 1970. – Richter J. und Götze R.: Tiergeburtschilfe. 2. Aufl., herausgegeben von G. Rosenberger und H. Tillmann. Parey, Berlin und Hamburg 1970. – Rosenberger G.: Krankheiten des Rindes. Parey Berlin und Hamburg 1970. – Tapken A.: Darmrupturen infolge der Geburt. Monatsh. f. prakt. Tierheilk. 21; 283-242, 1910.