Zeitschrift: Schweizer Archiv für Tierheilkunde SAT : die Fachzeitschrift für Tierärztinnen und Tierärzte = Archives Suisses de Médecine Vétérinaire ASMV : la revue professionnelle des vétérinaires

Herausgeber: Gesellschaft Schweizer Tierärztinnen und Tierärzte

Band: 118 (1976)

Heft: 12

Artikel: Zur klinischen Abklärung zweier Fälle zervikospinal bedingter Bewegungsstörungen beim Hund

Autor: Binzegger, J. / Lakatos, L. / Heckmann, R.

DOI: https://doi.org/10.5169/seals-593527

Nutzungsbedingungen

Die ETH-Bibliothek ist die Anbieterin der digitalisierten Zeitschriften auf E-Periodica. Sie besitzt keine Urheberrechte an den Zeitschriften und ist nicht verantwortlich für deren Inhalte. Die Rechte liegen in der Regel bei den Herausgebern beziehungsweise den externen Rechteinhabern. Das Veröffentlichen von Bildern in Print- und Online-Publikationen sowie auf Social Media-Kanälen oder Webseiten ist nur mit vorheriger Genehmigung der Rechteinhaber erlaubt. Mehr erfahren

Conditions d'utilisation

L'ETH Library est le fournisseur des revues numérisées. Elle ne détient aucun droit d'auteur sur les revues et n'est pas responsable de leur contenu. En règle générale, les droits sont détenus par les éditeurs ou les détenteurs de droits externes. La reproduction d'images dans des publications imprimées ou en ligne ainsi que sur des canaux de médias sociaux ou des sites web n'est autorisée qu'avec l'accord préalable des détenteurs des droits. En savoir plus

Terms of use

The ETH Library is the provider of the digitised journals. It does not own any copyrights to the journals and is not responsible for their content. The rights usually lie with the publishers or the external rights holders. Publishing images in print and online publications, as well as on social media channels or websites, is only permitted with the prior consent of the rights holders. Find out more

Download PDF: 11.08.2025

ETH-Bibliothek Zürich, E-Periodica, https://www.e-periodica.ch

Schweiz. Arch. Tierheilk. *118*, 547–552, 1976

Aus der veterinär-chirurgischen Klinik der Universität Zürich
(Direktor: Prof. Dr. A. Müller)

Zur klinischen Abklärung zweier Fälle zervikospinal bedingter Bewegungsstörungen beim Hund

von J. Binzegger, L. Lakatos, R. Heckmann und M. Keller[1]

Einleitung

Beim Hund führen eine ganze Reihe pathologischer Veränderungen der Halswirbelsäule zu Stenosen des Spinalkanals, welche Schädigungen des Halsmarkes verursachen. Für die Entstehung der Läsionen gibt es zwei Erklärungen: der Schaden kann durch direkten Druck auf das Rückenmark entstehen oder erst sekundär wegen einer Ischämie infolge Gefässkompression auftreten [5]. In Wirklichkeit wird es sich meist um eine Kombination der beiden Mechanismen handeln mit mehr oder weniger grossen Anteilen des einen oder anderen. Als Ursache kommen Wirbelfrakturen, Wirbeldeformationen [6, 10], Wirbelluxationen und Subluxationen [2, 3, 8], Spondylolisthesis [1], instabile Wirbel [6], Diskopathien [7], intravertebrale Tumoren, aber auch Hypertrophien der Ligg. interarcualia, des Lig. longitudinale dors., des Dorsalrandes des Anulus fibrosus [4, 9] und Hyperostosen der Wirbelbögen [8] in Frage. Klinisch zeigen die Tiere meist Bewegungsstörungen der Nachhand [2]. Die Diagnosestellung kann sich schwierig gestalten. Myelographie und Elektromyographie können bei der Abklärung entscheidende Beiträge leisten.

Untersuchungsmethoden

Zur klinischen Untersuchung wurden auch elektromyographische und röntgenologische Befunde erhoben.

Zur Elektromyographie (EMG):

Die Elektromyographie der kurzen Hals- und Rückenmuskulatur kann zur Höhenlokalisation spinaler Prozesse eingesetzt werden. Die Befunde geben Auskunft über Ort, Ausdehnung und Schwere einer Rückenmarksschädigung.

Nach Denervation werden Muskelfasern spontanaktiv. Dabei zeigen sie ganz charakteristische elektrische Potentiale: die sogenannten Fibrillationen und positiven scharfen Wellen. Je mehr Muskelfasern denerviert sind, um so grösser wird die abgeleitete Spontanaktivitätsdichte. Finden sich nun in den kurzen Hals- oder Rückenmuskeln solche Spontanaktivitätsmuster, so erhält

[1] Adresse der Autoren: Winterthurerstrasse 260, CH-8057 Zürich.

man Aufschluss über Lokalisation, Ausdehnung und Schwere der Denervation. Zusammen mit den klinischen Erscheinungen lässt sich entscheiden, ob das Rückenmark geschädigt ist oder ob es sich nur um Läsionen von Ventralwurzeln oder Spinalnerven handelt.

Zur Myelographie:

Der Spinalkanal kann mit positiven oder negativen Kontrastmitteln dargestellt werden. Bei den vorliegenden Fällen wurde das neue, wasserlösliche, positive Kontrastmittel Amipaque (Metrizamide[2]) verwendet. Während der Untersuchung befanden sich die Hunde in tiefer Narkose. Der Zugang zum Subarachnoidalraum wurde am seitlich liegenden Tier durch subokzipitalpunktion realisiert. Nach der Liquorentnahme erfolgte die Injektion des Kontrastmittels. Die isotonische Lösung enthielt 170 mg Iod/ml (=3,75 g Metrizamide in 8,9 ml Lösungsmittel). Die Dosis betrug 0,3 ml pro kg KGW [11]. Die Aufnahmen wurden in latero-lateralem und ventro-dorsalem Strahlengang unmittelbar nach Kontrastmittelgabe und nach Hochlagerung des Patienten für eine Minute gemacht.

Fall 1

Deutscher Schäferhund, 9jährig, männlich.

Anamnese: Vor fünf Jahren stürzte der Hund auf den Nacken. Seither zeigte er hin und wieder leichte Lahmheit der Nachhand. Ohne spezielles Ereignis hat das Tier nun eine hochgradige Nachhandschwäche.

Klinische Erscheinungen: Hochgradige spastische Nachhandparese. Stehen ist nur durch seitliches Stützen möglich. Koordination der Hintergliedmassen fehlt. Auf Nadelstiche Analgesie im Halsbereich beidseits und Hypalgesie der gesamten Nachhand ab Mitte Lende. Der Zwischenzehenreflex hinten sowie der Patellarreflex sind beidseits gesteigert.

EMG-Befund: Spontanaktivität als Fibrillationen und positive scharfe Wellen in der kurzen Halsmuskulatur:

Höhe	C 1	C 2	C 3	C 4	C 5	C 6	C 7	T 1	T 2
links	–	–	+	+	++	++	++	–	–
rechts	–	++	++	++	++	++	++	–	–

Dichte des Spontanaktivitätsmusters (– bis ++++)

Beurteilung: Zusammen mit dem klinischen Befund darf von einer Läsion des Halsmarkes von C 2 bis C 7 gesprochen werden. Die Dichte des Spontanaktivitätsmusters indiziert eine mittelgradige Schädigung.

[2] Metrizamide: Amipaque®, Nyegaard & Co. AS, Oslo. Das Kontrastmittel wurde uns für Versuchszwecke von Cilag-Chemie zur Verfügung gestellt.

Röntgenologischer Befund: Es wurden Röntgenaufnahmen von der ganzen Wirbelsäule und von den Hüftgelenken in den üblichen Strahlenrichtungen (l/l, v/d) angefertigt. Neben einer beginnenden Spondylose zwischen letztem Brust- und erstem Lendenwirbel und einer Hüftgelenksdysplasie 1. Grades beidseits fielen in der latero-lateralen Aufnahme die relativ weiten Gelenkspalten zwischen den Procc. articulares der caudalen Halswirbel auf.

Myelographie: Vollständige Unterbrechung des Kontrastmittelflusses auf Höhe 5./6. Halswirbel (Abb. 1). Weder durch Strecken des Halses noch durch Hochlagern des Kopfes konnte ein weiteres Absteigen des Kontrastmittels bewirkt werden.

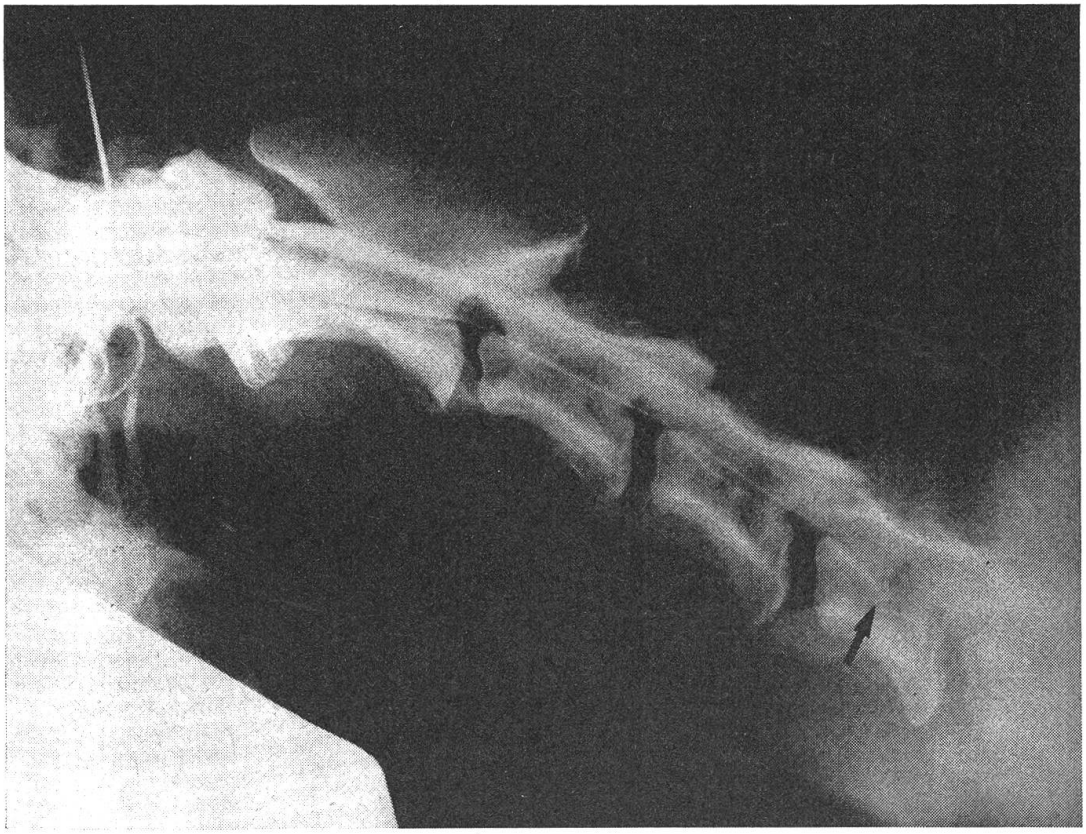

Abb. 1

Fall 2

Collie, 3jährig, männlich.

Anamnese: Seit drei Wochen zeigt das Tier intermittierend eine spastische Nachhandparese. Die Extensoren der Hinterbeine werden steif, die Schritte kürzer, und am Ende kann das Tier nicht mehr gehen. Gleichzeitig hechelt der Hund und wird zyanotisch. Nach einigen Minuten verhält sich das Tier wieder normal. Seit einigen Tagen treten diese Erscheinungen immer häufiger auf.

Klinische Erscheinungen: Durch Führen des Tieres kann das Auftreten einer zunehmenden spastischen Nachhandparese, welche sich bis zu einer spastischen Paraplegie entwickelt, provoziert werden. Dabei beginnt das Tier zu

hecheln und wird zyanotisch. Auf Nadelstiche im linken Halsbereich reagiert es weniger empfindlich als rechts. Verminderte Sensibilität besteht auch im Bereich der Nachhand ab Mitte Lende. Der Zwischenzehen- und der Patellarreflex sind hinten links gegenüber rechts gesteigert.

EMG-Befund: Spontanaktivität als Fibrillationen und positive scharfe Wellen in der kurzen Halsmuskulatur:

Höhe	C 1	C 2	C 3	C 4	C 5	C 6	C 7	T 1	T 2
links	–	–	++	++	++	++	++	–	–
rechts	++	–	+	–	–	–	–	–	–

Dichte des Spontanaktivitätsmusters (– bis ++++)

Beurteilung: Der EMG-Befund erlaubt in diesem Fall eine sichere Aussage über Lokalisation und Ausdehnung der pathologischen Vorgänge. Die Ursache der Spontanaktivität in den kurzen Halsmuskeln darf mit grosser Sicherheit auf die Schädigung motorischer Vorderhornneuronen zurückgeführt werden. Das klinische Bild und das Ausfallsmuster im EMG sind wahrscheinlich intermittierenden Rückenmarkskompressionen zuzuschreiben.

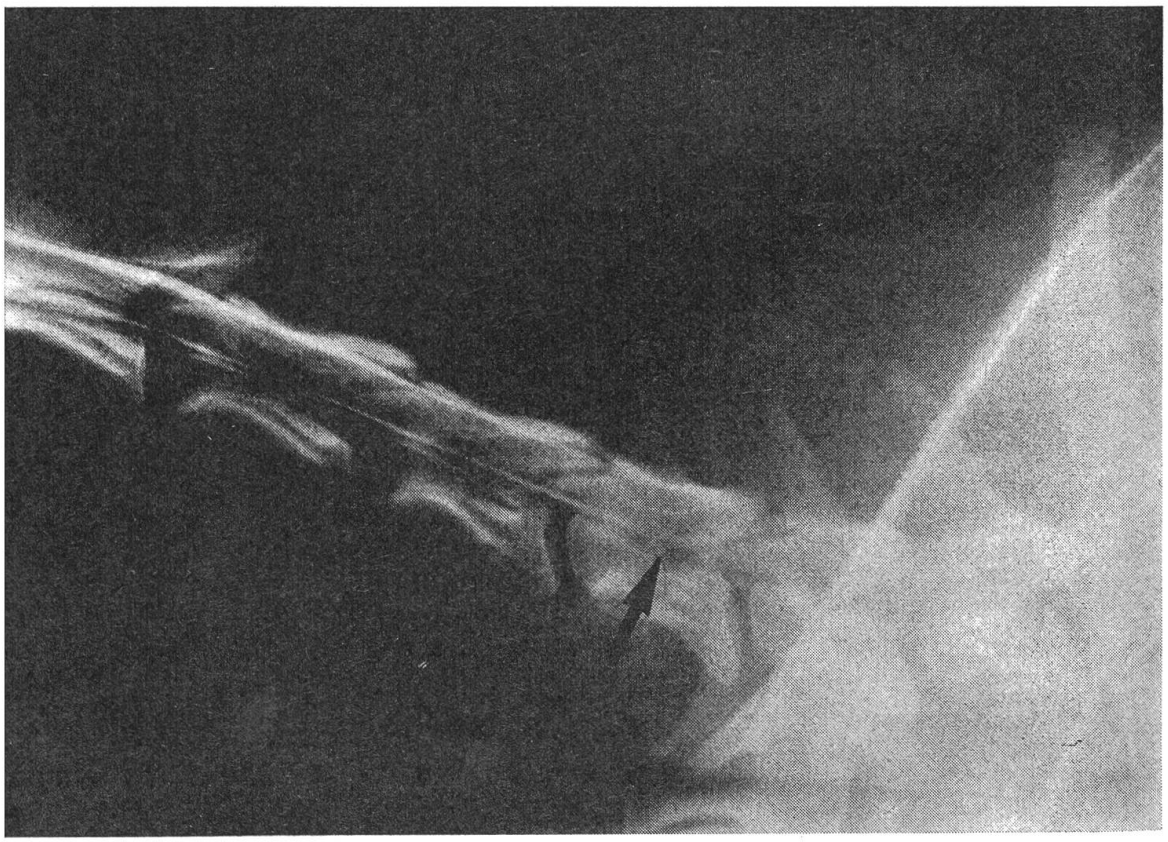

Abb. 2

Röntgenologischer Befund: Auf den in ventro-dorsaler Strahlenrichtung angefertigten Halsaufnahmen zeigt sich auf Höhe 5., 6., 7. Halswirbel eine Konkavität nach rechts. Dabei befand sich das Tier in tiefer Narkose und war optimal gelagert. Diese Erscheinung erinnert an Bilder, wie sie bei Läsionen des Plexus brachialis zu beobachten sind. Die übrigen Abschnitte der Wirbelsäule ergaben keinen pathologischen Befund.

Myelographie: Vollständiger Stop des Kontrastmittelflusses zwischen dem 5. und 6. Halswirbel (Abb. 2). Auch in diesem Falle war es nicht möglich, durch Hochlagern des Hundes das Passagehindernis zu beseitigen.

Schlussbemerkung

Beiden Tieren wurde eine ungünstige Prognose gestellt. Nach der Euthanasie erfolgte eine Sektion. Beim Deutschen Schäferhund wurden mittelgradige Schäden in der weissen Substanz des Halsmarkes festgestellt. Beim Collie hingegen konnten überhaupt keine Veränderungen nachgewiesen werden. Es fällt auf, dass in beiden Fällen die Histologie keinen sicheren pathologischen Befund im Bereich der Vorderhörner ergab. Aufgrund der klinischen Symptomatik und des elektromyographisch gesicherten Ausfalls darf eine Vorderhornaffektion dennoch in Betracht gezogen werden.

Zusammenfassung

Es werden zwei Fälle zervikospinal bedingter Bewegungsstörungen beim Hund beschrieben. Es geht darum, die klinische Abklärung mit Hilfe der Elektromyographie und der Myelographie darzustellen.

Résumé

Deux cas de troubles locomoteurs causés par des lésions spinales cervicales chez le chien sont décrits, en particulier l'examen clinique à l'aide de l'électromyographie et de la myélographie.

Riassunto

Due casi di disturbi della locomozione dovuti a lesioni spinali cervicali nel cane sono descritti, particolarmente le possibilità diagnostiche dell'elettromiografia e della mielografia.

Summary

Two cases of locomotor disturbances in dogs, due to cervicospinal lesions, are described, with special emphasis on electromyography and myelography as diagnostic tools.

Literatur

[1] de Lahunta A.: Cervical Spinal Contusion from Spondylolisthesis (A Wobbler Syndrome in Dogs). In *Kirk R. W.* (ed.): Current Veterinary Therapy IV, p. 503–504. W. B. Saunders Company, Philadelphia 1971. – [2] Ettinger St. E.: Textbook of Veterinary Internal Medicine, Vol. 1. W. B. Saunders Company, Philadelphia 1975. – [3] Gage E. D. and Hall C. L.: Surgical Repair of Caudal Cervical Subluxation in a Dog. JAVMA *160*, 424–426 (1972). –

[4] Geary J. C.: Canine Spinal Lesions not Involving Discs. JAVMA *155*, 2038–2044 (1969). – [5] Jubb K. V. F. and Kennedy P. C.: Pathology of Domestic Animals, Vol. 1. Academic Press, New York-London 1970. – [6] Palmer A. C. and Wallace M. E.: Deformation of Cervical Vertebrae in Basset Hounds. Vet. Rec. *80*, 430–433 (1967). – [7] Parker A. J., Park R. D. and Gendreau C.: Cervical Disc Prolapse in a Dobermann Pinscher. JAVMA *163*, 75–76 (1973). – [8] Parker A. J., Park R. D., Cusick P. K., Small E. and Jeffers C. B.: Cervical Vertebral Instability in the Dog. JAVMA *163*, 71–74 (1973). – [9] Selcer R. R. and Oliver J. E.: Cervical Spondylopathy-Wobbler Syndrome in Dogs. JAAHA *2*, 175–179 (1975). – [10] Wolvekamp W. Th. and Wentink G. H.: Vertebral Body Deformation Causing Wobbler Syndrome in a Great Dane. Tijdschr. Diergeneesk. *100*, 775–780 (1975). – [11] Wolvekamp W. Th.: Persönliche Mitteilung.

Hinweise auf laufende Fachliteratur

Aus dem Veterinary Record (brit.) Band 98, 1976 (B, Z)

Vet. Rec. 98; Heft 19, 1976

S. 381–382 (Sch) J.R. Simmons: Warmhaltung von Ferkeln. Es wird auf die geringe Fähigkeit neugeborener Ferkel, Wärmeverluste zu kompensieren, und die Notwendigkeit entsprechender Einrichtungen in Ferkelaufzuchtbetrieben hingewiesen. In diesem Zusammenhang sei auf die Gefahren schlecht gewarteter Propangasstrahler aufmerksam gemacht (Boller: SAT 118; 127, 1976. Keller: SAT 118; 425, 1976).

S. 383–385 (Kt) P.E. Holt: Toxocara canis: Eine Schätzung der Infektionshäufigkeit bei Hundewelpen in einer Industriestadt.

Zustand	ungefähres Alter in Wochen	untersuchte Tiere	Pos. T. canis Einachweis	% Infektion
entwurmt	12,3 (6–32)	114	38	33,3%
nicht entwurmt	12,4 (6–28)	70	47	67,1%
Total	12,3 (6–32)	184	85	46,2%

Vet. Rec. 98; Heft 21, 1976

S. 418–423 (Kt) A. Sebesteny: Krankheiten der Meerschweinchen. Nützliche Übersicht über eine Reihe von Erkrankungen beim Meerschweinchen, das insbesondere dem Kleintierpraktiker mehr und mehr vorgestellt wird. Die Zusammenstellung ist etwas literarisch und erwähnt die häufige Leberdegeneration (vermutlich durch Diätfehler bedingt) sowie die durch Haarlinge provozierte Reflexepilepsie z.B. nicht.

Vet. Rec. 98, Heft 22, 1976.

S. 439–443 (Wk) P.A. Mullen: Überfütterung beim Rind: Klinische, biochemische und therapeutische Aspekte. Die Übersichtsarbeit behandelt nicht die akzidentelle, einmalige Überfütterung, sondern die «systematische», haltungsbedingte. Weitere Literatur zu diesem Thema: Dirksen G.: Azidosis; in «Physiology of digestion and metabolism in the ruminant», pg. 612. Ed. A.T. Phillipson. Oriel Press (Newcastle) 1970. Dunlop R.H.: Pathogenesis of ruminant lactic acidosis. Advances Vet. Sci. & Comp. Med. 16; 259 (1972). Payne J.M.: Int. Rev. Exp. Path. 9; 191 (1970).

Vet. Rec. 98, Heft 23, 1976

S. 457–459 (Sch) A.D. Leman u. H.E. Rodeffer: Eberhaltung. Die Autoren – beide aus Regionen der USA mit intensivster Schweineproduktion – berichten über Probleme und Fehler bei der Eberhaltung. Mit Literaturangaben.