Zeitschrift: Schweizer Archiv für Tierheilkunde SAT : die Fachzeitschrift für Tierärztinnen und Tierärzte = Archives Suisses de Médecine Vétérinaire ASMV : la revue professionnelle des vétérinaires

Herausgeber: Gesellschaft Schweizer Tierärztinnen und Tierärzte

Band: 118 (1976)

Heft: 12

Artikel: 1. Plattenepithelkarzinom am Zahnfleisch eines Rindes

Autor: Tontis, A. / Luginbühl, H.

DOI: https://doi.org/10.5169/seals-593524

Nutzungsbedingungen

Die ETH-Bibliothek ist die Anbieterin der digitalisierten Zeitschriften auf E-Periodica. Sie besitzt keine Urheberrechte an den Zeitschriften und ist nicht verantwortlich für deren Inhalte. Die Rechte liegen in der Regel bei den Herausgebern beziehungsweise den externen Rechteinhabern. Das Veröffentlichen von Bildern in Print- und Online-Publikationen sowie auf Social Media-Kanälen oder Webseiten ist nur mit vorheriger Genehmigung der Rechteinhaber erlaubt. Mehr erfahren

Conditions d'utilisation

L'ETH Library est le fournisseur des revues numérisées. Elle ne détient aucun droit d'auteur sur les revues et n'est pas responsable de leur contenu. En règle générale, les droits sont détenus par les éditeurs ou les détenteurs de droits externes. La reproduction d'images dans des publications imprimées ou en ligne ainsi que sur des canaux de médias sociaux ou des sites web n'est autorisée qu'avec l'accord préalable des détenteurs des droits. En savoir plus

Terms of use

The ETH Library is the provider of the digitised journals. It does not own any copyrights to the journals and is not responsible for their content. The rights usually lie with the publishers or the external rights holders. Publishing images in print and online publications, as well as on social media channels or websites, is only permitted with the prior consent of the rights holders. Find out more

Download PDF: 16.12.2025

ETH-Bibliothek Zürich, E-Periodica, https://www.e-periodica.ch

Schweiz. Arch. Tierheilk. *118*, 535–537, 1976

Aus dem Institut für Tierpathologie (Prof. Dr. H. Luginbühl)
der Universität Bern

Kurze Originalmitteilungen

1. Plattenepithelkarzinom am Zahnfleisch eines Rindes

von A. Tontis und H. Luginbühl[1]

Alle am Zahnfleisch sitzenden Neubildungen wurden früher als Epuliden bezeichnet. Der Name Epulis geht auf Hippokrates und Galenus zurück und wird rein topographisch angewendet. Zur genaueren Bezeichnung der Geschwulstart wurden später entsprechende Adjektive beigefügt (z.B. Epulis sarcomatosa, carcinomatosa usw.). Nach veterinärmedizinischen Lexika kann eine Epulis von Zahnfleisch, Kieferknochen, Knochenmark, Periost oder Zahnpulpa ausgehen (Uebele, 1953).

In der Zahnmedizin wird extraossäre Epulis als Sammelname für alle von den geweblichen Anteilen des Parodontiums ausgehenden Wachstumsexzesse gebraucht (Häupl und Riedel, 1966).

Fallbeschreibung

In der Mandibula eines 2½jährigen Simmentaler Rindes wucherte im Verlauf von ungefähr 5 Monaten zwischen den Schneidezähnen links ein rotbraunes Gebilde, welches zum Zeitpunkt der Schlachtung einen Durchmesser von 3 cm erreicht hatte[2]. Die höckerige, krümelige Geschwulst war im Gebiet zwischen Zange (I_1) und innerem Mittelschneidezahn (I_2) mit dem Zahnfleisch verbunden. Laut Besitzer konnte das Rind unbehindert Futter aufnehmen.

Makroskopisch wies die Geschwulst eine rostbraune Farbe und eine unregelmässig höckerige, ulzerierende und blutige Oberfläche auf. Durch das zerklüftete Tumorgewebe waren die Incisivi I_1, I_2 und I_3 verdrängt (Abb. 1).

In einem Para-Sagittalschnitt durch die Mandibula sind Struktur, infiltratives Wachstum und Ausdehnung der Geschwulst deutlich zu erkennen (Dimensionen: 5,5 × 3 × 3 cm; Abb. 2). Die Schnittfläche des ovalen Tumors erscheint fein- und grobgranuliert, gegen die Peripherie zerklüftet. Das infiltrative Wachstum geht bis zu den kaudalen Teilen des Corpus mandibulae. Der Margo alveolaris ist vollständig zerstört (Abb. 3)[3]. Die Geschwulst besitzt

---

[1] Adresse der Autoren: Postfach 2735, CH-3001 Bern (Schweiz).

[2] Herrn Dr. F. Germann, Frutigen, sei für die Überweisung des Materials bestens gedankt.

[3] Herrn Dr. G. Ueltschi danken wir für die Röntgenaufnahme.

vor allem ventro-kaudal eine deutliche Bindegewebskapsel von mehr als 2 mm Dicke (Abb. 2, Pfeile, und Abb. 4, linker oberer Rand).

Histologisch erweisen sich die höckerig-granulierten Gebilde (Abb. 2) als dichtgelagerte, z.T. papilliforme Wucherungen von Plattenepithelzellen des Zahnfleisches. Diese Zellwucherungen nahmen ihren Ursprung offenbar im Stratum basale und spinosum (Stachelzellen). Zwischen den unregelmässigen, fingerartigen Epithelzapfen und -strängen ist die lympho-retikuläre und lockere Tunica mucosa «inselartig» verteilt (Abb. 4 und 5). Die «Inseln» sind von chromatinreichen, als Basalzellen identifizierten, palisadenartig nebeneinander gefügten Elementen eingefasst. Mitosen fehlen in der Regel. Diagnose: *Plattenepithelkarzinom mit destruierendem Wachstum und ausgeprägter lokaler Malignität.* Metastasen wurden bei der Schlachtung des Rindes nicht gefunden.

Diskussion

Nach der Literatur sind beim Rind Neoplasien im Maulbereich selten. Meistens handelt es sich dabei um mesenchymale Tumoren (Dirksen, 1970). Während beim Menschen die Geschwülste in der Mundhöhle vorwiegend in Lippen und Zunge, beim Pferd im Zahnfleisch, beim Hund in Zahnfleisch und Tonsillen auftreten, sind sie beim Rind in Zunge und Zahnfleisch am häufigsten. Nach Lindner, 1960, in folgender Verteilung: Lippen 6,5%, Zunge 34,8%, Zahnfleisch 26,1%, Wange 15,2% und Gaumen 17,4%.

Karzinome im Bereich der Mund- und Rachenhöhle sind bei Haustieren selten, im Unterschied zum Lippen-, Wangen- und Zungenkrebs des Menschen (Zakrzewski, 1970). Nach Lindner (1960) kommen bei Tieren mit Ausnahme des Pferdes und des Hundes Zahnfleischkarzinome selten vor. In der Regel gehen sie mit schweren Kieferzerstörungen einher. Bei Menschen sind solche Tumorformen des Zahnfleisches ebenfalls selten, wachsen verhältnismässig langsam und neigen zu Geschwürbildung (Doerr, 1970). Die Zahnfleischkarzinome verhalten sich lokal maligne, neigen jedoch nicht zu viszeralen Fernmetastasen und metastasieren nur selten in die regionären Lymphknoten. Nach Dahme und Weiss (1968) spielen chronische mechanische Reize (fehlerhaftes Gebiss) und chronische hyperplastische Entzündungsprozesse des Alveolarepithels (Periodontitis) ätiologisch eine wichtige Rolle bei der Entstehung dieser Tumoren. Drews (1883) beschrieb eine gänseeigrosse, fleischrote und derbe Geschwulst im Bereich des ersten und zweiten Mittelzahnes bei einer Kuh und glaubte – ohne histologische Untersuchung – an ihren karzinomatösen Charakter. Fincher (1955) berichtete über ein Plattenepithelkarzinom der Maxilla bei einem Rind.

Abb. 1 Granulomatös-ulzerierendes Plattenepithelkarzinom (frontale Ansicht). Zwischen beiden Zangen bei der Schlachtung entstandene Blutung (→).

Abb. 2 Para-Sagittalschnitt durch das Tumorgewebe (Übersicht).

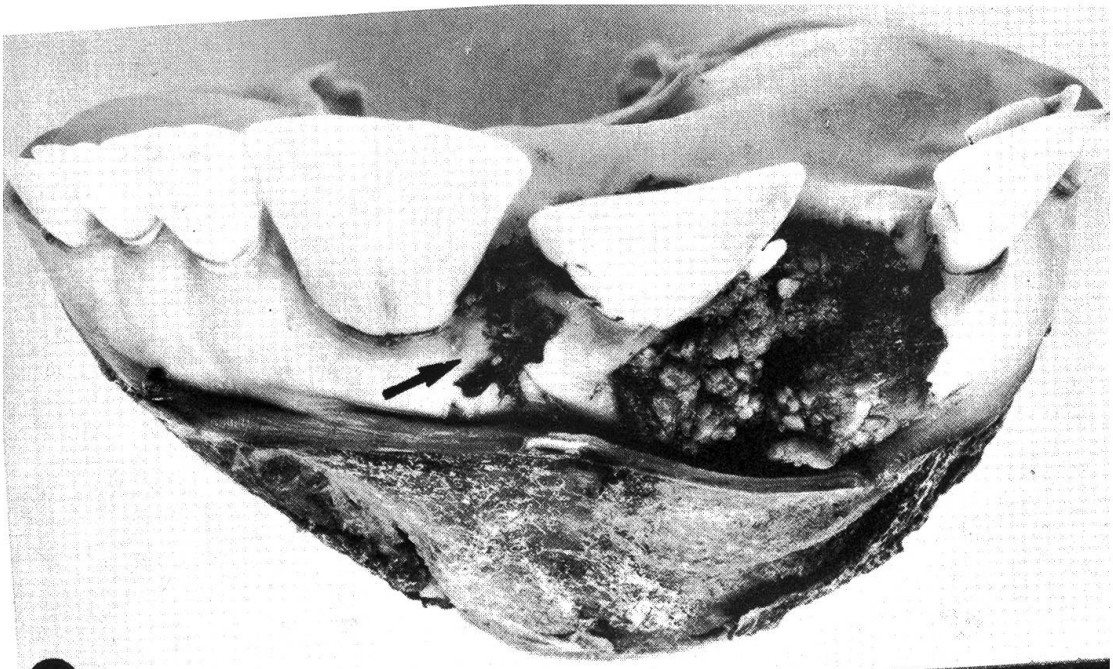

1

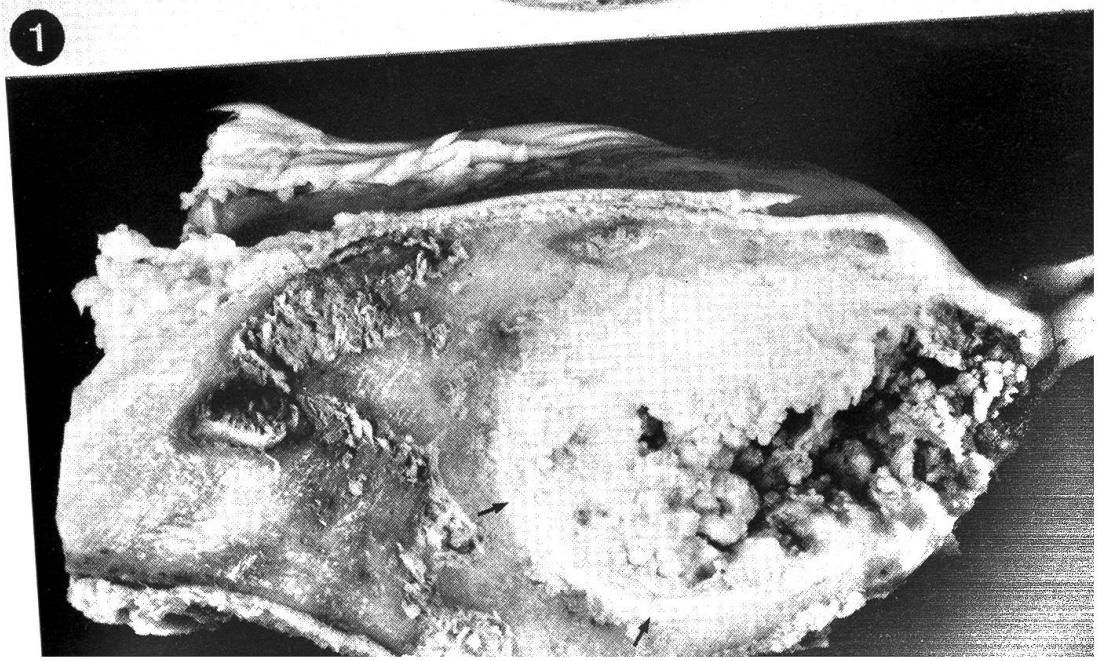

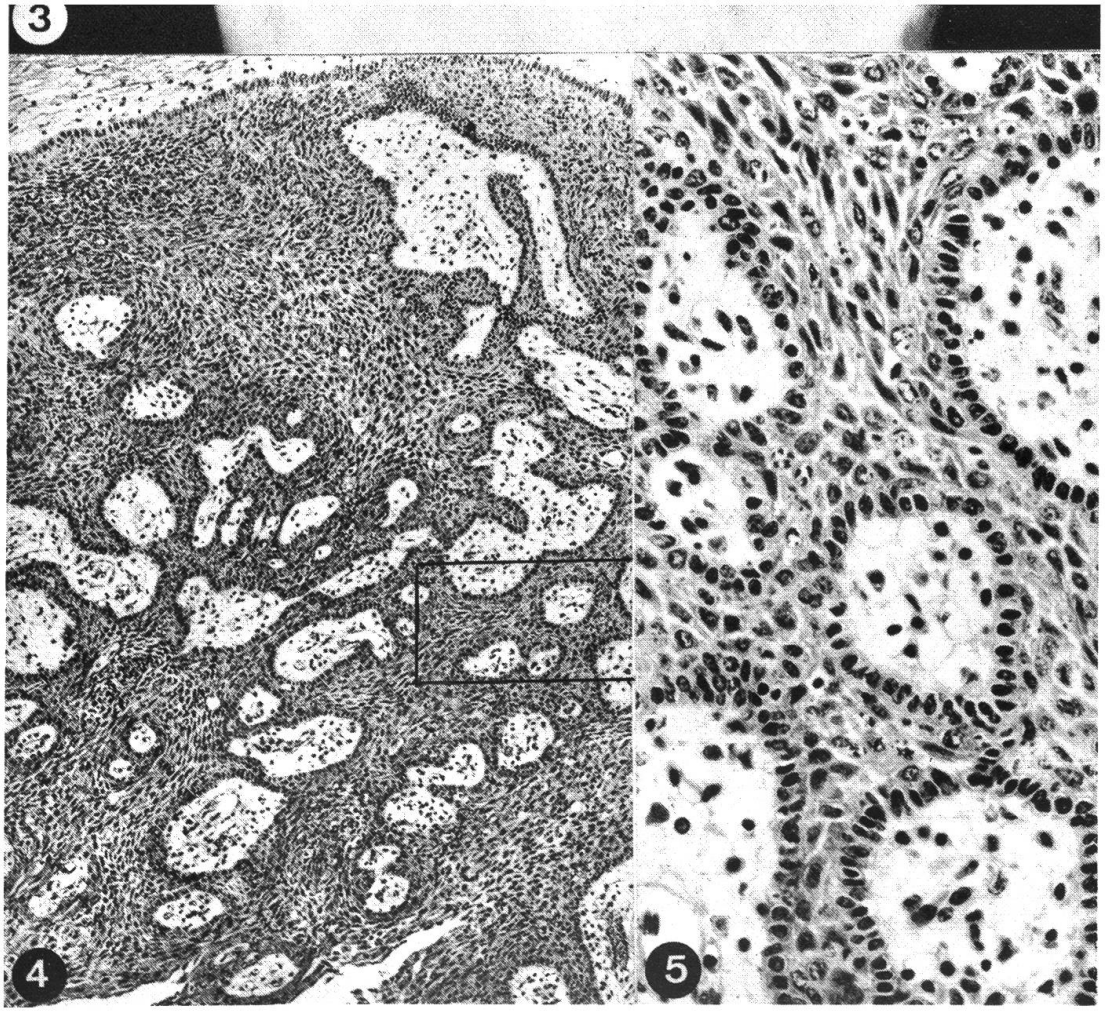
3
4
5

Zusammenfassung

Bei einem 2½jährigen Simmentaler Rind (♀) werden makro- und mikroskopische Befunde eines Plattenepithelkarzinoms des Zahnfleisches zwischen I_1 und I_2 links beschrieben.

Résumé

Les observations macro- et microscopiques faites sur un carcinome de l'épithélium pavimenteux de la gencive, entre les incisives gauches I_1 et I_2, chez une génisse de la race Simmental, âgée de 2 ans et demi, sont décrites.

Riassunto

Gli autori descrivono il reperto macro- e microscopico di un carcinoma ad epitelio piatto non cheratinizzato della gengiva, osservato in una bovina di razza Simmental di 2 anni e mezzo d'età, e localizzato tra il 1° ed il 2° incisivo sinistro.

Summary

The authors report the gross and microscopical appearance of a not keratinized squamous-cell carcinoma of the gingiva (located between the 1st and 2nd left incisors) of a 2½-year old Simmental cow.

Literatur

Dahme E. und Weiss E.: Grundriss der speziellen pathologischen Anatomie der Haustiere, S. 108. Ferdinand Enke, Stuttgart 1968. – Dirksen G.: Krankheiten des Verdauungsapparates. In Rosenberger G.: Krankheiten des Rindes, 1. Aufl., S. 338. Paul Parey, Berlin-Hamburg 1970. – Doerr W.: Spezielle pathologische Anatomie, Bd. II, S. 33. Springer, Berlin-Heidelberg-New York 1970. – Drews F.: Epulis carcinomatosa beim Rind. Wschr. Tierheilk. *27*, 47 (1883). – Fincher M. G.: Squamous-cell carcinoma of the maxillary region in a cow. North Amer. Vet. *36*, 1021 (1955). – Häupl K. und Riedel H.: Zähne und Zahnhalteapparat. In Doerr W. und Uehlinger E.: Spezielle pathologische Anatomie, Bd. I, S. 484. Springer, Berlin-Heidelberg-New York 1966. – Lindner H.: Die Geschwülste der Mund- und Rachenhöhle unserer Haussäugetiere. Vet. med. Diss., Humboldt-Univ., Berlin 1960. – Uebele: Handlexikon der tierärztlichen Praxis, 7. Aufl., bearb. von Dr. Willy Schreyer, S. 235. Medica Verlag, Stuttgart 1953. – Zakrzewski A.: Blastome der Mund- und Rachenhöhle. In Joest E.: Handbuch der pathologischen Anatomie der Haustiere, 3. Aufl., Bd. V, 1. Tl., S. 58. Paul Parey, Berlin-Hamburg 1970.

Abb. 3 Röntgenbild: Osteolyse von Pars incisiva und Corpus mandibulae (dorso-ventrale Aufnahme).

Abb. 4 Nichtverhornendes Plattenepithelkarzinom. HE, mittlere Vergrösserung.

Abb. 5 Details aus Abb. 4. HE, starke Vergrösserung.