

Zeitschrift: Schweizer Archiv für Tierheilkunde SAT : die Fachzeitschrift für Tierärztinnen und Tierärzte = Archives Suisses de Médecine Vétérinaire
ASMV : la revue professionnelle des vétérinaires

Herausgeber: Gesellschaft Schweizer Tierärztinnen und Tierärzte

Band: 118 (1976)

Heft: 11

Artikel: Contraction spastique bilatérale du tendon d'Achille chez le chien

Autor: Charmillot, B.

DOI: <https://doi.org/10.5169/seals-593368>

Nutzungsbedingungen

Die ETH-Bibliothek ist die Anbieterin der digitalisierten Zeitschriften auf E-Periodica. Sie besitzt keine Urheberrechte an den Zeitschriften und ist nicht verantwortlich für deren Inhalte. Die Rechte liegen in der Regel bei den Herausgebern beziehungsweise den externen Rechteinhabern. Das Veröffentlichen von Bildern in Print- und Online-Publikationen sowie auf Social Media-Kanälen oder Webseiten ist nur mit vorheriger Genehmigung der Rechteinhaber erlaubt. [Mehr erfahren](#)

Conditions d'utilisation

L'ETH Library est le fournisseur des revues numérisées. Elle ne détient aucun droit d'auteur sur les revues et n'est pas responsable de leur contenu. En règle générale, les droits sont détenus par les éditeurs ou les détenteurs de droits externes. La reproduction d'images dans des publications imprimées ou en ligne ainsi que sur des canaux de médias sociaux ou des sites web n'est autorisée qu'avec l'accord préalable des détenteurs des droits. [En savoir plus](#)

Terms of use

The ETH Library is the provider of the digitised journals. It does not own any copyrights to the journals and is not responsible for their content. The rights usually lie with the publishers or the external rights holders. Publishing images in print and online publications, as well as on social media channels or websites, is only permitted with the prior consent of the rights holders. [Find out more](#)

Download PDF: 18.01.2026

ETH-Bibliothek Zürich, E-Periodica, <https://www.e-periodica.ch>

Communication originale courte

Contraction spastique bilatérale du tendon d'Achille chez le chien

par B. Charmillot¹

Historique

Au début du siècle, le vétérinaire Obrecht de Maienfeld, en Suisse, (cité par Schwendimann, 1932), décrit et opère cette anomalie de bovins appelée «Raccourcissement du tendon d'Achille». Götze, en 1932, approfondit la symptomatologie, éclaire la technique opératoire et baptise cette maladie héréditaire la *Parésie spastique* (Spastische Parese des Rindes).

En 1941, Frauchiger et Hofmann et, plus tard, Fankhauser et coll. (1972) établissent la preuve histologique que cette affection ne découle pas d'une altération pathologique du cerveau ou de la moelle épinière.

La littérature de médecine canine ne mentionne nulle part cette maladie de développement. Dans ma clientèle, j'ai rencontré un cas chez un chien de race saint-bernard. Le professeur Freudiger, directeur de la clinique pour petits animaux de l'Université de Berne, a vu le chien après l'opération du membre gauche et m'a suggéré de publier cette observation.

Anamnèse


«Barry des Rangiers», naît le 4 novembre 1973 dans un excellent chenil; ses parents sont des sujets d'exposition. Vaccinés à l'âge de sept semaines, les cinq chiots se révèlent en bonne santé et présentent des aplombs corrects. Même constatation lors de la vaccination de rappel à dix semaines. Agé de trois mois, «Barry» est exporté à Paris. Au début du mois d'octobre 1974, le propriétaire retourne le chien au naisseur, sous prétexte que son animal «... est plein de rachitisme et de rhumatismes incurables».

Aspection: Taille normale; cyphose très prononcée de la colonne lombosacrée; extension extrême des deux tarses, plus marquée à gauche; atrophie musculaire de la croupe et des cuisses (fig. 1).

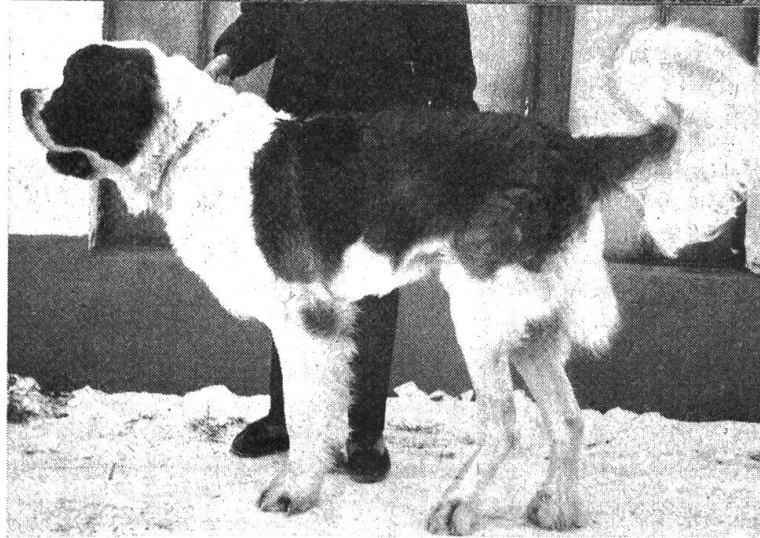La *palpation* prouve que les deux tendons d'Achille se trouvent dans un état de contraction permanente et la musculature inhérente en forte crampe tonique. Le chien ne peut marcher plus de trois à quatre pas sans s'asseoir. Il refuse de se déplacer pour manger.

Le diagnostic établi, l'opération proposée, le dossier arrive aussitôt de Paris. Il fait mention d'une vingtaine de consultations et comprend une radiographie du tarse et de nombreuses ordonnances.

¹ Adresse de l'auteur: Dr. Bernard Charmillot, CH-2800 Delémont.



1



2

Fig. 1 Extension extrême du postérieur droit. L'opération du membre gauche – plus affecté – n'a influencé ni l'aplomb ni la position.

Fig. 2 3 semaines après la seconde intervention chirurgicale : ligne supérieure et aplombs corrects.

Note explicative : La structure anatomique du tendon d'Achille du chien est la même que celle du bovin.

L'opération du membre gauche a lieu le 17 octobre, selon la méthode décrite par Hofmann (1941) : excision sur une longueur de 2 cm des mm. gastrocnemii lateralis et medialis, et ténotomie de la moitié du m. flexor digitalis pedis superficialis.

Le lendemain de l'intervention, le jarret gauche se présente très coudé ; au bout de quelques jours, l'« angulation » se normalise ; le chien s'appuie davantage et souffre moins (fig. 3). Le 29 octobre, la suture cutanée est éloignée et le membre droit opéré (fig. 4). Dès le troisième jour, le saint-bernard se déplace de lui-même et manifeste de plus en plus du plaisir à marcher ; il s'essaie même



Fig. 3 Jarret gauche opéré; ceci avant l'intervention de droite.

Fig. 4 Angulation très prononcée le lendemain de l'opération du tendon droit.



Fig. 5 Présentation de l'arrière-main dix jours après la seconde intervention.

à courir. La queue se meut, la foulée et les étapes s'allongent, la cyphose s'efface et la musculature de l'arrière-main se fortifie (fig. 5).

A la fin du mois de novembre, «Barry» peut marcher deux heures sans s'arrêter (fig. 2); il retourne alors à Paris. Il est important de noter que le chien sert uniquement d'animal de compagnie et n'est pas utilisé pour la reproduction.

Résumé

Description d'une contraction spastique bilatérale du tendon d'Achille chez un chien saint-bernard et de l'opération réussie.

Zusammenfassung

Beschreibung der erfolgreichen chirurgischen Korrektur einer beidseitigen spastischen Kontraktion der Achillessehne bei einem Bernhardinerhund.

Riassunto

Si descrive la contrazione spastica bilaterale del tendine di Achille in un cane San Bernardo e il relativo intervento chirurgico che ha avuto esito positivo.

Summary

The successful surgical treatment of a bilateral spastic contraction of the Achilles tendon in a St. Bernard is described.

Bibliographie

Fankhauser R. et al.: Schweiz. Arch. Tierheilk. 114; 24-32, 1972. – Frauchiger E. und Hofmann W.: Die Nervenkrankheiten des Rindes. Bern (Huber) 1941. – Götze R.: Deutsch. Tierärztl. Wschr. 40; 197-200, 1932. – Schwendimann S.: Dans: Stamm V. und Wirth D.: «Tierheilkunde und Tierzucht», Bd. 10, 324-333. Berlin-Wien (Urban und Schwarzenberg) 1932.