Zeitschrift: Schweizer Archiv für Tierheilkunde SAT : die Fachzeitschrift für Tierärztinnen und Tierärzte = Archives Suisses de Médecine Vétérinaire ASMV : la revue professionnelle des vétérinaires

Herausgeber: Gesellschaft Schweizer Tierärztinnen und Tierärzte

Band: 118 (1976)

Heft: 11

Buchbesprechung: Buchbesprechung

Nutzungsbedingungen

Die ETH-Bibliothek ist die Anbieterin der digitalisierten Zeitschriften auf E-Periodica. Sie besitzt keine Urheberrechte an den Zeitschriften und ist nicht verantwortlich für deren Inhalte. Die Rechte liegen in der Regel bei den Herausgebern beziehungsweise den externen Rechteinhabern. Das Veröffentlichen von Bildern in Print- und Online-Publikationen sowie auf Social Media-Kanälen oder Webseiten ist nur mit vorheriger Genehmigung der Rechteinhaber erlaubt. Mehr erfahren

Conditions d'utilisation

L'ETH Library est le fournisseur des revues numérisées. Elle ne détient aucun droit d'auteur sur les revues et n'est pas responsable de leur contenu. En règle générale, les droits sont détenus par les éditeurs ou les détenteurs de droits externes. La reproduction d'images dans des publications imprimées ou en ligne ainsi que sur des canaux de médias sociaux ou des sites web n'est autorisée qu'avec l'accord préalable des détenteurs des droits. En savoir plus

Terms of use

The ETH Library is the provider of the digitised journals. It does not own any copyrights to the journals and is not responsible for their content. The rights usually lie with the publishers or the external rights holders. Publishing images in print and online publications, as well as on social media channels or websites, is only permitted with the prior consent of the rights holders. Find out more

Download PDF: 15.12.2025

ETH-Bibliothek Zürich, E-Periodica, https://www.e-periodica.ch

Riassunto

Un caso di malattia di Borna spontanea nel cavallo con notevole abbondanza di corpi di Joest-Degen, ha permesso di studiare tali inclusioni su sezioni convenzionali, su sezioni semifini e, ultrastrutturalmente, su sezioni seriate. Granuli ad alta densità elettronica, incorporati in zone ben definite delle inclusioni, hanno dimensioni simili a quelle stabilite per il virus della malattia di Borna per ultrafiltrazione.

Summary

In a case of spontaneous Borna disease in a horse the very typical Joest-Degen inclusion bodies were studied morphologically in conventional, semi-thin and serial thin sections. Electron-dense granules imbedded in well defined areas of the inclusions are of about the size as determined by ultrafiltration for the Borna agent.

Wir möchten den Mitarbeitern des Labors für Elektronenmikroskopie (Dr. G. Rossi), Institut für Tierpathologie der Universität Bern, insbesondere Frau S. Weber und Herrn G. Di Lullo, für ihre Mithilfe bei der Herstellung der elektronenmikroskopischen Präparate und für die Ausführung der photographischen Arbeiten herzlich danken.

Literatur

Anzil A.P. und Blinzinger K.: Acta Neuropath. *22*, 305–318 (1972). – Blinzinger K. und Anzil A.P.: J. Comp. Path. *83*, 589–596 (1973). – Cravero G.C.: Ann. Fac. Med. Vet. Torino *22*, 184–208 (1975). – Danner K.: Fortschr. Vet. Med. Heft 25, 11. Kongressbericht, 227–234 (1976); Paul Parey, Berlin und Hamburg. – Fatzer R.: Schweiz. Arch. Tierheilk. *112*, 59–65 (1970). – Fatzer R. und Steck F.: Schweiz. Arch. Tierheilk. *116*, 347–356 (1974). – Joest E. und Degen K.: Z. Inf. krkh. parasit. Krkh. Hyg. Haustiere *6*, 348–356 (1909). – Mayr A. und Danner K.: Zbl. Vet. Med. B *19*, 785–800 (1972). – Metzler A., Frei U. und Danner K.: Schweiz. Arch. Tierheilk. *118*, 483–492 (1976). – Nicolau S. und Galloway I.A.: Privy Counc. Med. Res. Counc., Spec. Rep. Series 121 (1928); His Majesty's Stationery Office Publ., London. – Shadduck J.A., Danner K. und Dahme E.: Zbl. Vet. Med. B *17*, 453–459 (1970).

BUCHBESPRECHUNG

Geschwülste bei Katze, Hund und Pferd. Ein Farbatlas. Von D.E. Bostock und L.N. Owen. Deutsche Übersetzung von T. Hänichen. 144 S., 292 Abb. F.K. Schattauer Verlag, Stuttgart-New York 1976. Preis: DM 98.–.

Dem Pathologen soll das Buch die Diagnosestellung erleichtern, indem statt langer Beschreibungen reichlich Bildmaterial verwendet wird; dem Studenten will es ein Basiswissen vermitteln und ihn zum Studium von Spezialliteratur anregen; dem Praktiker schliesslich möchte es Hinweise auf Prognose und Behandlungsmöglichkeiten und ihre Erfolgschancen geben. Kann ein Buch dieses Umfanges, geschrieben von nur 2 Autoren, so verschiedene Zwecke erfüllen? Ausstattung und Druck sind sehr gefällig, abgesehen von recht vielen Druckfehlern und sprachlichen Unebenheiten. Eine erhebliche Zahl der histologischen Abbildungen erweist sich jedoch als nichtssagend, da sie nur in Übersichtsvergrösserungen aufgenommen und deshalb dem am Detail interessierten diagnostischen Pathologen kaum eine Hilfe sind. Auch die «Anregung zum Studium der Spezialliteratur» für den Studenten fällt wohl dahin, da kein einziger konkreter Literaturhinweis gemacht

wird und eine Bibliographie fehlt. Allenfalls kann der Praktiker nützliche Informationen über Biopsieentnahme und -versand ans Untersuchungslaboratorium finden, und die ausgezeichneten, am lebenden Tier in situ aufgenommenen Bilder mögen ihm wertvolle Hinweise für die klinische Diagnose liefern. Zu den therapeutischen Angaben möchte man allerdings hier und dort Fragezeichen setzen: Ist es sinnvoll, chirurgisch vorzugehen, wenn die postoperative Überlebenszeit in der Regel weniger als sechs Monate beträgt (photo-allergiebedingte Karzinome am Kopf der Katze)? Und können die Heilungsaussichten nach der – doch wohl sehr seltenen – chirurgischen Entfernung einer tumorösen Nebenniere tatsächlich so positiv beurteilt werden (S. 88)?

Die Besprechung der Tumoren erfolgt nach Organsystemen, wobei die einzelnen Kapitel qualitativ recht unterschiedlich ausgefallen sind. Sehr gut und umfassend, auch bezüglich Bildmaterial, scheint das Kapitel über die Haut, unbrauchbar jenes über das Zentralnervensystem. Da dem englischen Originaltext vorwiegend amerikanische und englische Erfahrungen zugrunde liegen dürften, fügte der deutsche Bearbeiter mit Recht interessante Anmerkungen über geographische Unterschiede von Tumordisposition und -frequenz an, vornehmlich gültig für Deutschland.

R. Fatzer, Bern

Abb. 1 Grosse Nervenzelle des Ammonshorns mit EK vom Typ 1 (⚲), Nukleolus (↓); Semidünnschnitt, Toluidinblau, 1300 ×.

Abb. 2 EK vom Typ 3; Erklärung siehe Abb. 1; Semidünnschnitt, Toluidinblau, 1300 ×.

Abb. 3 EK vom Typ 1; elektronendichtes Zentrum (⚲⚲), Granula (↓), Halo (*), Grenzlinie (⚲); 33 000 ×.

Abb. 4 EK vom Typ 1; Material des Zentrums locker gelagert, teilweise spiroidal; Erklärung siehe Abb. 3; 69 000 ×.

Abb. 5 EK vom Typ 3; Innenstruktur (Z) und ringförmige Zone (⚲⚲) des Zentrums, Granula (↓), Halo (*), Grenzlinie (⚲); 19 900 ×.

Abb. 6 EK vom Typ 3; Erklärung siehe Abb. 5; kompakter Aspekt des Zentrums infolge dichter Lagerung des Materials; 100 000 ×.

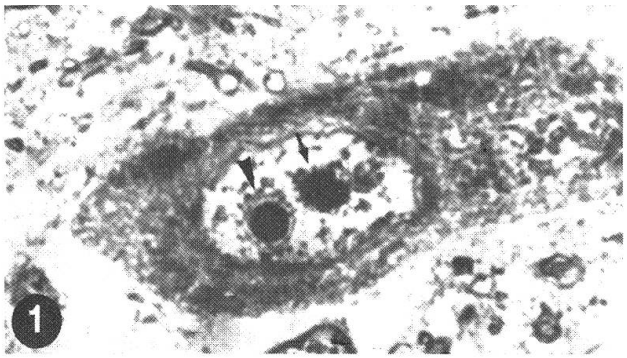
1

2

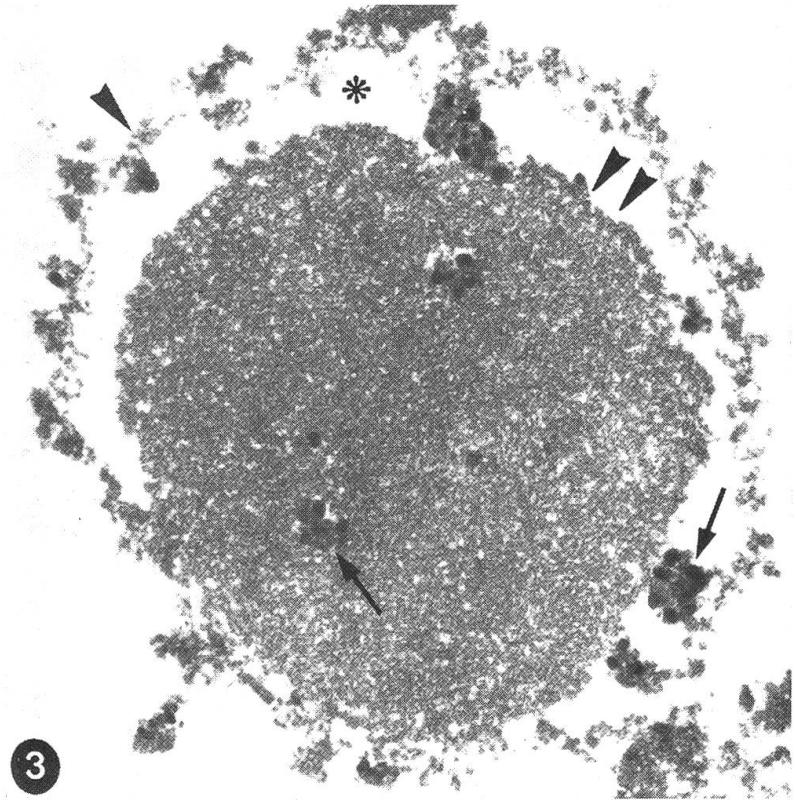
3

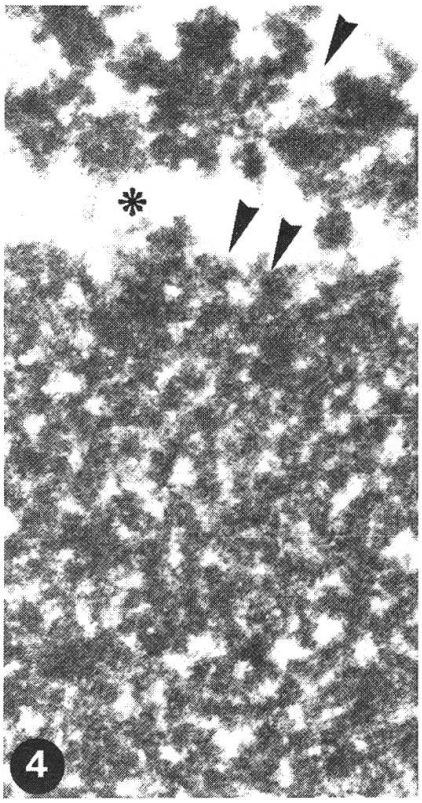
4

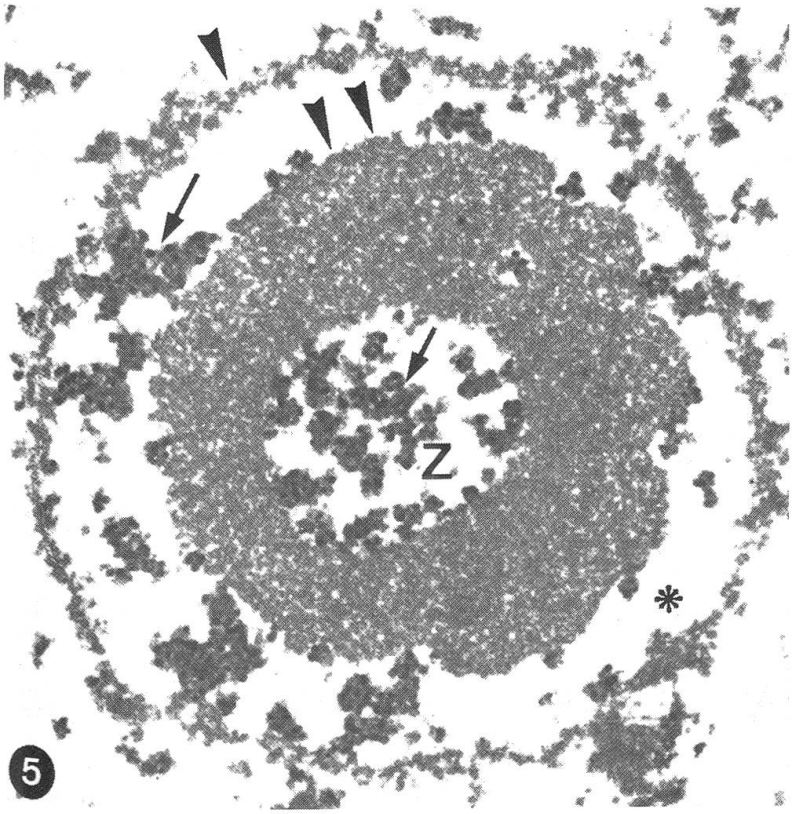
Z
5

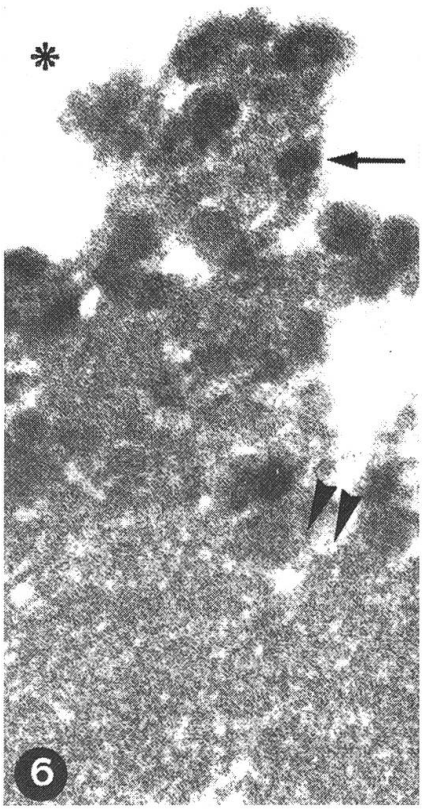
6

1

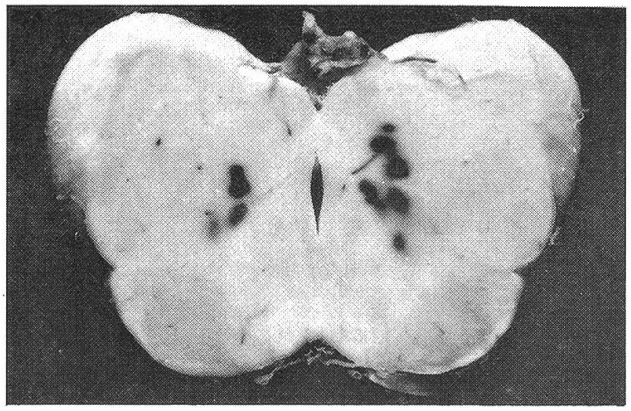

2

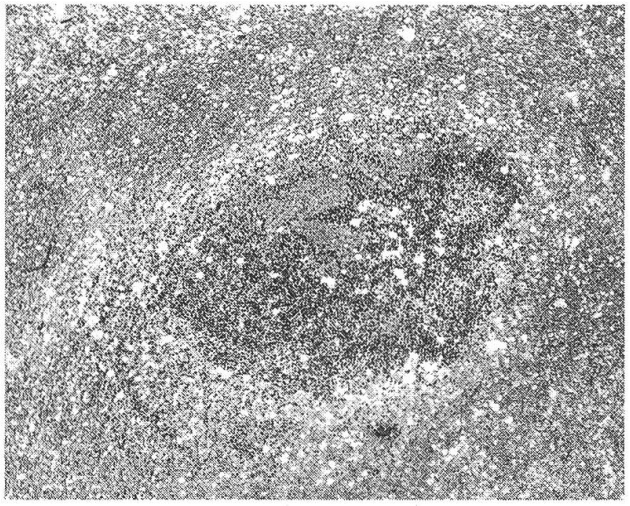

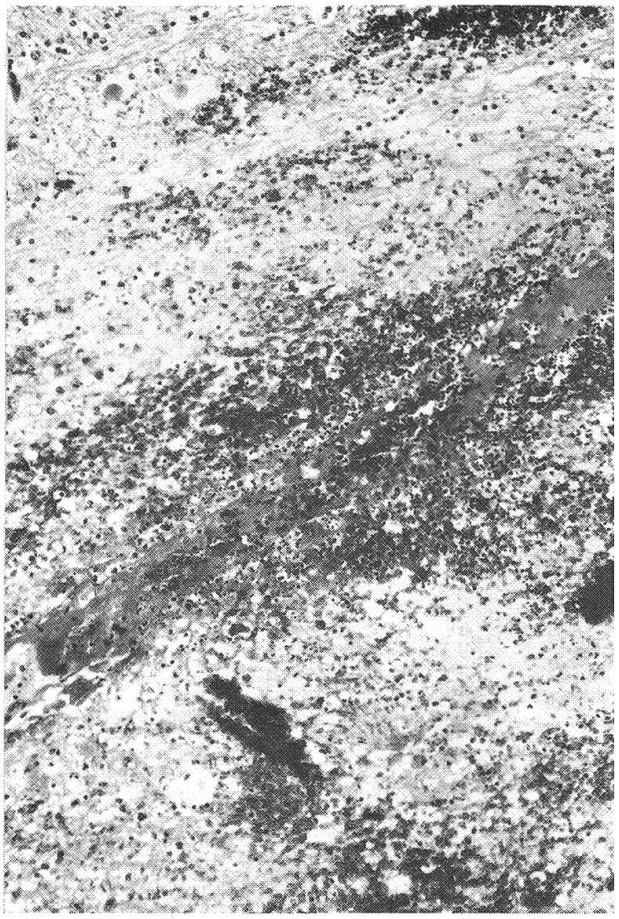
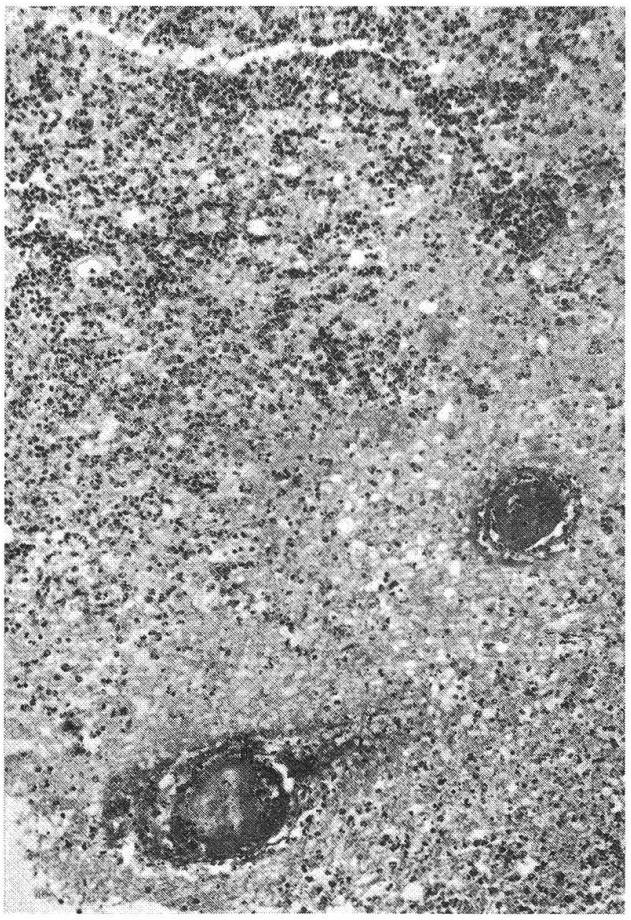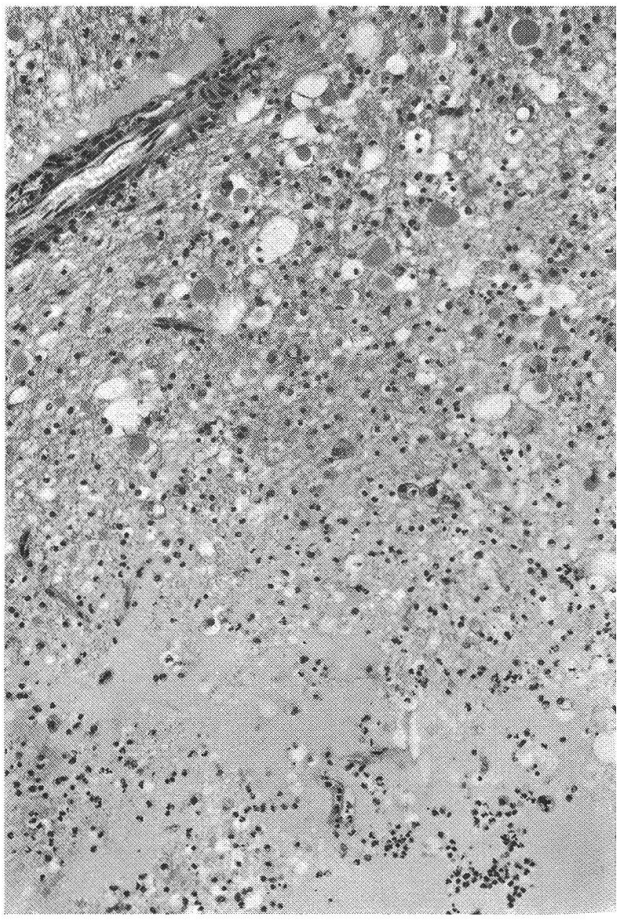
3