Zeitschrift: Schweizer Archiv für Tierheilkunde SAT : die Fachzeitschrift für Tierärztinnen und Tierärzte = Archives Suisses de Médecine Vétérinaire ASMV : la revue professionnelle des vétérinaires

Herausgeber: Gesellschaft Schweizer Tierärztinnen und Tierärzte

Band: 118 (1976)

Heft: 6

Artikel: Tumoren des Rückenmarkes beim hund

Autor: Stünzi, h. / Hauser, B. / Isler, D.

DOI: https://doi.org/10.5169/seals-591560

Nutzungsbedingungen

Die ETH-Bibliothek ist die Anbieterin der digitalisierten Zeitschriften auf E-Periodica. Sie besitzt keine Urheberrechte an den Zeitschriften und ist nicht verantwortlich für deren Inhalte. Die Rechte liegen in der Regel bei den Herausgebern beziehungsweise den externen Rechteinhabern. Das Veröffentlichen von Bildern in Print- und Online-Publikationen sowie auf Social Media-Kanälen oder Webseiten ist nur mit vorheriger Genehmigung der Rechteinhaber erlaubt. Mehr erfahren

Conditions d'utilisation

L'ETH Library est le fournisseur des revues numérisées. Elle ne détient aucun droit d'auteur sur les revues et n'est pas responsable de leur contenu. En règle générale, les droits sont détenus par les éditeurs ou les détenteurs de droits externes. La reproduction d'images dans des publications imprimées ou en ligne ainsi que sur des canaux de médias sociaux ou des sites web n'est autorisée qu'avec l'accord préalable des détenteurs des droits. En savoir plus

Terms of use

The ETH Library is the provider of the digitised journals. It does not own any copyrights to the journals and is not responsible for their content. The rights usually lie with the publishers or the external rights holders. Publishing images in print and online publications, as well as on social media channels or websites, is only permitted with the prior consent of the rights holders. Find out more

Download PDF: 11.08.2025

ETH-Bibliothek Zürich, E-Periodica, https://www.e-periodica.ch

Schweiz. Arch. Tierheilk. *118*, 225–232, 1976

Aus dem Institut für Veterinärpathologie der Universität Zürich

Tumoren des Rückenmarkes beim Hund[1]

von H. Stünzi, B. Hauser und D. Isler[2]

Tumoren des Rückenmarkes (RM) werden beim Haustier sehr selten beschrieben, auch in den Lehr- und Handbüchern finden sich nur spärliche Hinweise. Es sind zwar einige Fälle von Meningomen und Gliomen verschiedener Art beschrieben worden, eine zusammenfassende und klassifizierende Zusammenstellung hingegen fehlt in der veterinärmedizinischen Onkologie. Die vorliegende Arbeit stellt einen Versuch dar, aus den histologischen und histogenetischen Gesichtspunkten einige Hinweise auf die Topographie und damit die Klinik abzuleiten. Im Hinblick auf das zahlenmässig beschränkte Material muss auf statistische Folgerungen verzichtet werden.

Material und Methodik

In den letzten 10 Jahren haben wir ca. 5300 Hunde seziert. In 61 Fällen (ca. 1,2%) wurden Tumoren oder tumorähnliche Prozesse im zentralen Nervensystem diagnostiziert, wovon 6 (ca. 10%) entweder allein im Rückenmark oder im Gehirn und Rückenmark lokalisiert waren. Wir möchten in dieser Übersicht auch eine Wirbelkörpermetastase eines Mammakarzinoms mit neurologischen Symptomen anführen. Die 61 Tumoren des zentralen Nervensystems (ZNS) lassen sich folgendermassen unterteilen:

Tab. 1 Übersicht über die primären Tumoren des ZNS beim Hund (1966–1975)

Meningome	19	
Oligodendrogliome	12	(davon 2 im Rückenmark)
Astrozytome	9	(davon 1 im Rückenmark)
Gliome, nicht eindeutig klassifizierbar	9	
Glioblastoma multiforme	5	
Neurinome/Neurofibrome	2	(beide im Rückenmark)
Ependymom	3	
Medulloblastom	1	
Plexusadenom	1	
	61	auf insgesamt 5300 Sektionen

Rückenmarkstumoren stellen vom methodischen Standpunkt aus keine allzu grossen Probleme. In der Regel wurde uns vom Kliniker mitgeteilt, ob Verdacht auf einen Rückenmarkstumor vorliege, gelegentlich wurden auch auf Grund der Röntgenbefunde gewisse topografische Angaben gemacht.

[1] Herrn Prof. Dr. Dr. h.c. E. Seiferle zum 75. Geburtstag.

[2] Adresse der Autoren: Winterthurerstr. 260, CH-8057 Zürich.

Es empfiehlt sich, nach unserer Erfahrung, die Wirbelsäule im Bereich der Seitenbögen mit der Knochenzange oder besser einer guten, nicht zu langen Säge zu eröffnen und auf diese Weise die dorsalen Partien der Wirbelsäule zu entfernen. In den meisten Fällen lässt sich im eröffneten Wirbelkanal der Tumor leicht feststellen. In Ausnahmefällen wird der Tumor erst sichtbar, wenn das Rückenmark herausgehoben wird. Den abgehenden Rückenmarksnerven ist besondere Beachtung zu schenken.

Pathologisch-anatomische Befunde

Lokalisation, Ausdehnung und spärliche klinische Angaben lassen sich aus Tabelle 2 ersehen. Wir verzichten auf eine ausführliche histologische Beschreibung der einzelnen Fälle, weil die einzelnen Tumortypen im Gehirn und im RM weitgehend übereinstimmen.

Bei Fall 1 liegt ein sog. *Neurofibrom* vor, d.h. ein Tumor, der offenbar vom Endo- oder Perineurium der Nerven ausgeht. Das Blastom, das etwas an ein Fibrom erinnert, weist zahlreiche Nester auf, die meist eine wirbelförmige Anordnung der Fasern erkennen lassen. In der unmittelbaren Nachbarschaft besteht ein Kranz von kleinen isolierten Tumornestern, die erkennen lassen, dass sich dieser Tumor nicht expansiv, sondern durch kleine Ableger weiter ausbreitet. Mitosen sind in kleiner Zahl zu erkennen, hingegen fehlen Nekrosen oder Blutungen. Der Tumor nimmt stellenweise etwa $^2/_3$ des RM-Querschnittes ein, wobei seine asymmetrische, vorwiegend periphere Lagerung auffällt. Man erhält den Eindruck, das Blastom nehme an einer dorsalen Nervenwurzel seinen Ursprung und strahle zentripetal gegen ein dorsales RM-Horn ein.

Das *Neurinom* (Fall 2) ist aus fischzugähnlich angeordneten oder gelegentlich wellenförmig plazierten länglichen Zellen aufgebaut, die einen chromatinreichen, meist spindeligen oder eiförmigen grossen Kern aufweisen. Die vom umliegenden Gewebe nur undeutlich abgesetzte Geschwulst nimmt stellenweise $^5/_6$ des gesamten Rückenmarkquerschnittes ein, so dass gelegentlich nur noch spärliche Überreste von weisser Substanz übrig bleiben. Mitosen sind überraschend häufig. In den benachbarten nicht blastomatösen Querschnitten besteht eine mässige Gliaaktivierung. Der Tumor scheint makroskopisch zum grossen Teil intramedullär zu liegen. Topografisch hängt er mit der Wurzel eines dorsalen RM-Nerven zusammen. In der Dura mater des Lendenmarkes besteht eine starke dystrophische Verknöcherung mit Blutbildung.

Bei Fall 3 liegt im Brustmark eine sich über die Wirbelkörper 4 bis 8 hinziehende unregelmässige strangartige, etwas gallertige Masse, die zentrifugal ausstrahlt. Dieser deutlich intramedullär liegende Geschwulststrang besteht histologisch aus locker liegenden Zellen mit einem chromatinreichen kugeligen Kern, umgeben von einem optisch leer erscheinenden Plasma. Der Tumor erhält dadurch eine honigwabenähnliche Struktur, da die Zellgrenzen recht gut sichtbar sind. Das Gewebe ist reichlich vaskularisiert, dystrophische Prozesse und Hämorrhagien fehlen. Mitosen sind nicht nachweisbar. Die Meningen sind, abgesehen von einer sogenannten Pachymeningitis ossificans, unverändert. Im

Tab. 2 Tabellarische Übersicht, Kasuistik

Fall Nr.	Hist. Nr.	Signalement	Klin. Störungen	Sektions-Befund	Histol. Befund	Bemerkungen
1	A 8274	Pudel, m. 3 Jahre	Plötzliche Nachhandparese	RM im Bereiche der letzten 2 Brust- und ersten 3 Lendenwirbel unregelmässige strukturlose, z.T. glasige Auftreibung	faserreiches *Neurofibrom*	Euthanasie
2	A 9500	Boxer, m. 6 Jahre	Lahmheit nach Rauferei vor ca. 4 Monaten. Seither langsam zunehmende Gehstörungen	Kallusbildung nach Fraktur 1. Lendenwirbel. Glasige Verfärbung Lendenmarkquerschnitt. Tumor vorwiegend im RM-Zentrum.	*Neurinom* Strassenartige Lagerung von plasmareichen spindeligen Zellen, Mitosen zahlreich, *Zellen polymorph*	Euthanasie
3	A 9024	Boxer, w. 8 Jahre	Starke Druckempfindlichkeit, Ataxien, terminal Bewusstsein getrübt	Starke Verknöcherung der Hirn- und RM-Häute, Brustmark: 5 cm langer, zentralliegender gallertiger, z.T. missfarbener ca. 2 mm dicker Strang	Infiltrativ wachsender Tumor von Wabenstruktur *Oligodendrogliom*	Euthanasie
4	B 1541	Engl. Bulldogge, m. 5 Jahre	Zunehmende Lähmung der Nachhand. Röntgenologisch Keilwirbelbildung 8. Brustwirbel.	Zwischen 4. und 6. Brust- sowie 2. Halswirbel eine graue glasige, m.o.w. zylindrische Verdickung des RM. Im Grosshirn sowie in den Kleinhirnmeningen knotige graue, etwas glasige Knoten.	*Oligodendrogliom* in Leptomeningen d. RM und an mehreren Stellen des Gehirns. Periventrikulär u. in Meningen kl. Nekroseherde.	Euthanasie
4	B 7766	Boxer, m. 7 Jahre	2 Wochen vor Euthanasie zunehmende schlaffe Lähmung d. Hintergliedmassen. Blasenlähmung terminal.	Zwischen 4. und 5. Lendenwirbel im epiduralen Fettgewebe ein kugeliges 1 cm grosses, gelblichgraues, homogenes Knötchen.	*Retikulosarkom* i. epiduralen Fettgewebe, das die Meningen u. auch die weisse RM-Substanz infiltriert. Hämorrhagische Cystitis acuta.	Euthanasie
6	B 7725	Collie, w. 7 Jahre	Mammakarzinom operiert. Nach 2 Tagen plötzlich rezidiv. Parese d. Vorderbeine.	3. Halswirbel v. Tumorgewebe zerstört. Kompression des Halsmarkes.	Metastase eines *Carcinoma solidum* im Wirbelkörper. Myelomalazie d. Halsmarkes, RM o.B.	Euthanasie

Gehirn (4 Stellen untersucht) lassen sich keine Veränderungen nachweisen. Es handelt sich um ein spinales *Oligodendrogliom.*

Im Fall 4 sind sowohl im Gross- und Kleinhirn als auch im Rückenmark multiple Tumorherde gleicher Art vorhanden. Auch hier liegt ein Gliom vor, dessen Zellen kugelige, chromatinreiche Zellkerne und einen breiten, optisch beinahe leeren Plasmaleib aufweisen. Im Gegensatz zu Fall 3 liegen die Tumorzellen hauptsächlich in den spinalen Meningen, können aber sektorweise auch in die weisse Substanz des Rückenmarkes einstrahlen. Mitosen sind bei diesem Tumor relativ häufig, ferner besteht eine reichliche Vaskularisation. Die graue Substanz und insbesondere der Zentralkanal sind offensichtlich frei von Tumorgewebe. Bei diesen gliomatösen Wucherungen handelt es sich um infiltrativ vordringende meningeale Metastasen eines *Oligodendroglioms.* Innerhalb des Gehirns ist sowohl an der Hirnbasis in den cerebralen Leptomeningen als auch im Kleinhirnmark ein Oligodendrogliom von übereinstimmendem Bau vorgefunden worden.

Bei Fall 5 wurde im Bereich des 4. und 5. Lendenwirbels ein bohnenförmiges, ca. 1 cm langes gelbgraues Gebilde im epiduralen Fettgewebe vorgefunden, das zu einer leichten Eindellung im Lendenmark geführt hat. Histologisch besteht dieses epidurale Gebilde aus einer dichten Ansammlung von Zellen mit chromatinreichen, auffallend polymorphen Kernen. Gefässeinbrüche sind an mehreren Stellen zu erkennen. Die Zellen weisen eine starke Polymorphie auf, Mitosen sind sehr zahlreich. Der Tumor infiltriert an einigen Stellen die Dura mater spinalis, gelegentlich sind Grüppchen von Tumorzellen auch in den benachbarten Leptomeningen und peripheren Rückenmarksgebieten zu beobachten. Es handelt sich um ein *Retikulosarkom* des epiduralen Gewebes.

Bei einer 7jährigen Colliehündin (Fall 6) war, vierzehn Tage vor der Euthanasie, ein Mammakarzinom komplikationslos operiert worden. Zwei Tage nach der Mastektomie belastete sie die Vordergliedmassen nicht mehr recht. Innerhalb einer Woche verschlimmerte sich das Leiden, das Tier zeigte sehr bald eine vollständige Paralyse vorn und eine zunehmende Parese der Nachhand. Da weder Harn noch Kot abgesetzt werden konnte, stellte sich bald eine völlige Inappetenz ein. Die Sensibilität blieb bis zuletzt erhalten, auch schien das Tier psychisch in guter Verfassung zu sein. Schliesslich stellte sich nach ca. 10 Tagen eine progressive Atemlähmung ein, weshalb die Hündin getötet werden musste. Bei der Sektion wurde ein gelblichweisser weicher Tumor im Körper des 3. Halswirbels festgestellt, der zu einer weitgehenden Zerstörung des Wirbelkörpers geführt und im Wirbelkanal eine flache Vorwölbung verursacht hat.

Abb. 1 Neurofibrom. Starke Faserbildung, keine Zeichen von Malignität (mittlere Vergr.).

Abb. 2 Neurinom, aufgebaut aus spindeligen, oft fischzugartig angeordneten Zellen. Mitosen vorhanden. Mittlere Vergr.

Abb. 3 Oligodendrogliom in den Leptomeningen des Rückenmarks. Herdförmige Nekrosen. Oben rechts die serös infiltrierte Dura mater.

Abb. 4 Oligodendrogliom (gleicher Fall wie Abb. 3). Reichlich vaskularisiertes, sehr locker gebautes Tumorgewebe. Keine eigentliche Faserbildung (starkes Trockensystem).

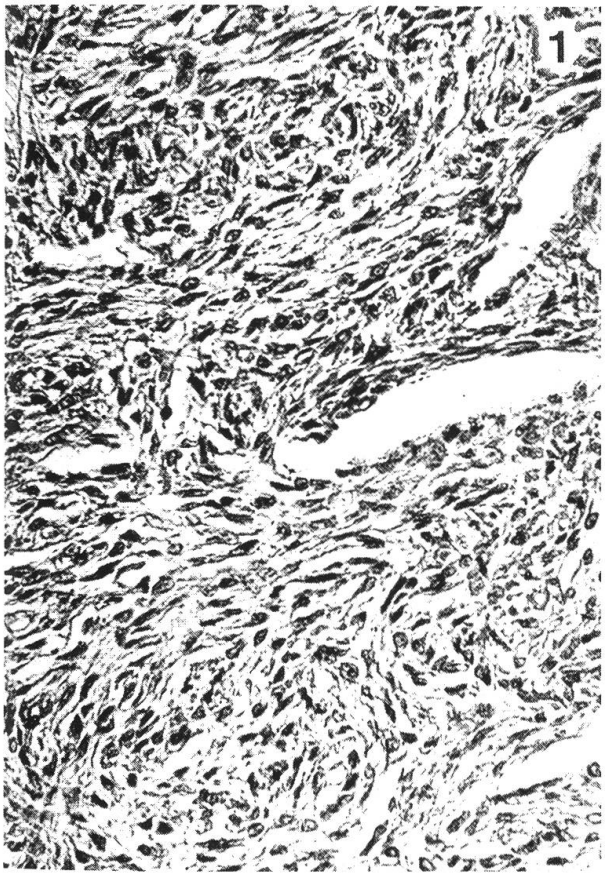
1

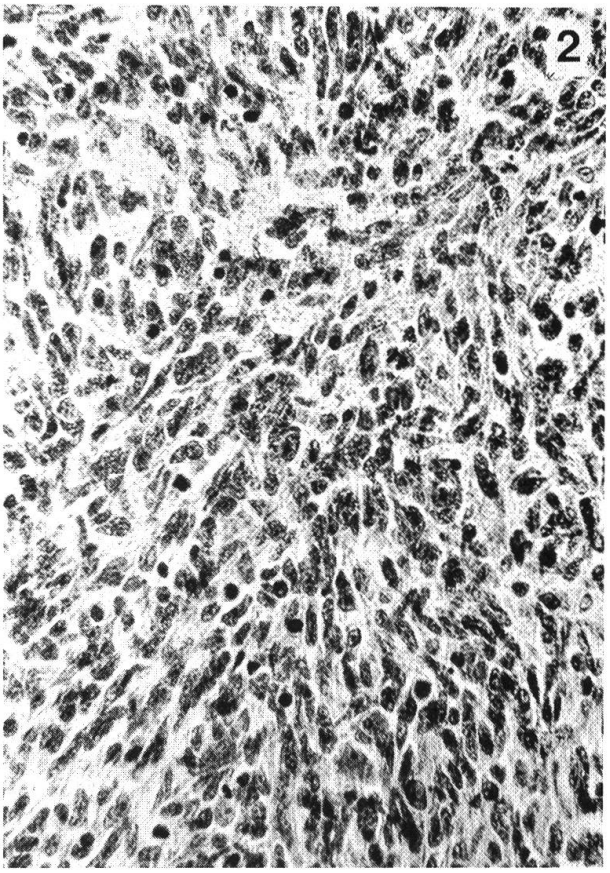
2

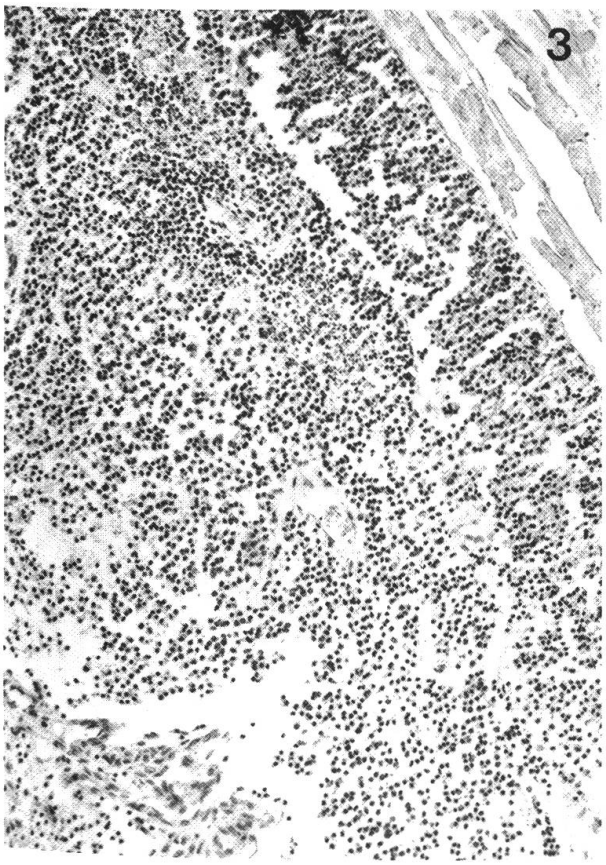
3

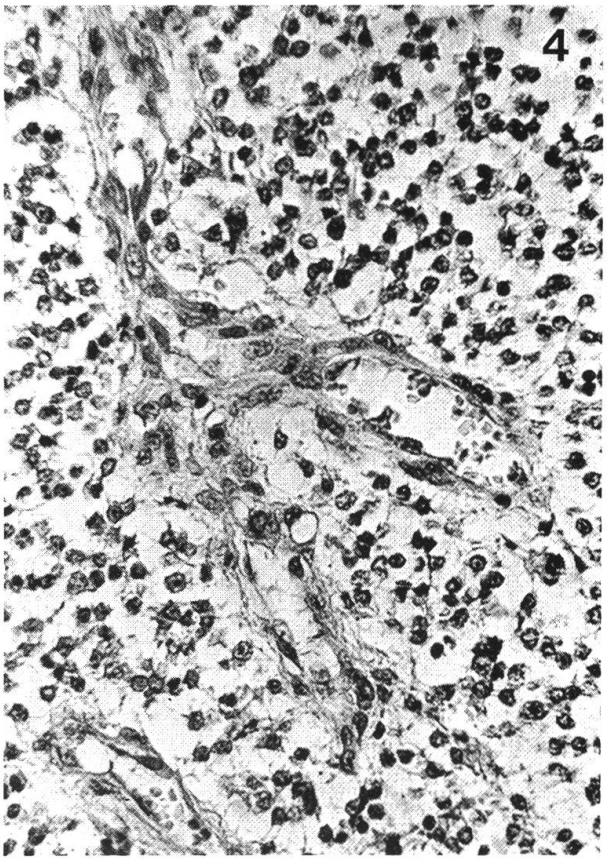
4

Dadurch kam es zur dorsoventralen Kompression des Halsmarkes. Histologisch handelt es sich bei diesem Tumor des Wirbelkörpers um ein wenig differenziertes medulläres, solides Karzinom ohne tubuläre Formationen, das histologisch mit dem Mammatumor und der Milzmetastase deutlich übereinstimmt. Die Myelomalazie im Bereich der Wirbelkörpermetastase und die neurologischen Störungen dürften auf die Kompression des Halsmarkes zurückzuführen sein.

Diskussion

Wenn wir die klinischen (und anamnestischen) Daten überblicken, so fällt auf, dass bei allen Tieren (mit Ausnahme von Fall 2) das Leiden sich offensichtlich innerhalb weniger Tage derart verschlimmert hatte, dass eine Euthanasie unvermeidlich geworden war. Bei Fall 2 hatte das Tier ein Trauma erlitten. Ob die Wirbelfraktur nachträglich die Wucherung eines Neurinoms begünstigt hat oder ob der Tumor zuerst vorhanden und die Fraktur sich nachträglich im Zusammenhang mit einem vielleicht nicht allzu schweren Trauma eingestellt hat, kann nicht entschieden werden. Die zuletzt genannte Möglichkeit scheint uns naheliegender.

Die immer wieder betonte *Disposition der brachycephalen Hunderassen für Gliome* aller Art kann auf Grund des vorliegenden zahlenmässig bescheidenen Materials bestätigt werden. Es fällt auf, dass unter den 5 primären blastomatösen Prozessen im Rückenmark und Gehirn resp. Rückenmarksbereich immerhin 4 Vertreter der brachycephalen Hunderassen figurieren, eine Relation, die mit der rassenmässigen Zusammensetzung des Sektionsmaterials oder der Zürcher Hundepopulation in deutlichem Widerspruch steht. Statistische Aussagen lassen sich allerdings auf Grund unseres kleinen Materials nicht verantworten. Ebenso lässt sich keine Aussage über eine allfällige Geschlechtsdisposition machen, die Geschlechtsverteilung entspricht ungefähr derjenigen im gesamten Sektionsgut des Institutes.

Besondere Beachtung verdient Fall 4, ein innerhalb des zentralen Nervensystems *metastasierendes Oligodendrogliom*. Beim Oligodendrogliom, das nach Fankhauser et al. (1974) zu den relativ häufigen Gliomen des Hundes gehört, sind Metastasen sehr selten. Wir möchten, nach der Grösse beurteilt, annehmen, dass hier der Primärtumor im Grosshirn gelegen hat und dass vermutlich über den Liquor eine Aussaat von Tumorzellen in die subarachnoidalen Räume des Brustmarkes zustandegekommen ist. Für eine Metastasierung über den Zentralkanal fehlen histologische Hinweise. Interessant in diesem Fall ist die Tatsache, dass die Symptome (Lähmungen) offenbar erst in jenem Moment aufgetreten sind, als die Rückenmarksmetastasen eine gewisse Ausdehnung erreicht haben. Das spinale Parenchym ist nur in ganz geringem Ausmass von gliomatösen Wucherungen durchsetzt, die RM-Häute sind ganz eindeutig bevorzugter Sitz der spinalen Metastasen. Die Malignität dieses Oligodendroglioms wird durch die relativ grosse Zahl von Zellteilungsfiguren unterstrichen. Maligne Oligodendrogliome gehören zweifellos zu den Seltenheiten.

Wir haben in unserem Material 4 Fälle von *Retikulosen des ZNS* nicht berücksichtigt, weil diese merkwürdigen Zellwucherungen entweder mehr entzündlich-granulomatösen Charakter annehmen oder blastomatös aussehen. Fankhauser et al. (1972) haben in ihrer sehr kritischen Arbeit darauf hingewiesen, dass der Tumorcharakter der sog. Retikulosen des ZNS umstritten sei. Vielleicht sollte man diese Retikulosen zu den granulomatösen Prozessen resp. den «tumorähnlichen» Krankheiten rechnen. Diese 4 Fälle von Retikulosen des RM (wovon in zwei Fällen sowohl das Gehirn als auch das RM befallen sind), sind in dieser Zusammenstellung nicht berücksichtigt worden. Auch bei dieser Retikulose sind die neurologischen Erscheinungen übrigens schlagartig aufgetreten. Wir haben den Eindruck erhalten, als ob die Retikulose des ZNS meist primär multipel auftritt und dass vermutlich eine Mitbeteiligung des RM wesentlich häufiger vorkommt, als aus den spärlichen Literaturangaben hervorgeht.

Knochenmetastasen werden beim Hund etwa nach Mamma- oder Lungenkarzinomen gefunden (Misdorp und den Herder [1966] resp. Stünzi et al. [1974]). Nach Misdorp et al. sollen unter 114 Hündinnen mit metastasierendem Mammakarzinom Knochenmetastasen bei 10 Fällen beobachtet worden sein, wobei entsprechende Symptome allerdings nur bei 6 Tieren beobachtet worden sind. Moulton et al. (1960) weisen mit Recht darauf hin, dass Knochenmetastasen häufiger gefunden würden, wenn das Skelett ganz systematisch untersucht würde, eine Feststellung, die wir auch für Metastasen von Lungenkarzinomen machen können. Metastasen in den Wirbelkörpern werden zweifellos selten diagnostiziert, vielleicht deshalb, weil bei diesen Tieren in der Regel eine Euthanasie vorgenommen wird, bevor klinisch manifeste Knochenmetastasen auftreten. Nach Dominok und Knoch (1971) sollen Metastasen in der Wirbelsäule nur dann röntgenologisch wahrzunehmen sein, wenn mindestens ein Drittel des Wirbelkörpers zerstört ist. Im vorliegenden Fall gab die Röntgenaufnahme der Wirbelsäule keinen Hinweis auf einen Tumor. Die Lunge wurde leider histologisch nicht untersucht, über die zweifellos hämatogen erfolgte Metastasierung können deshalb nur beschränkte Angaben gemacht werden.

Die *Klassifikation der RM-Tumoren* kann nach zwei Gesichtspunkten vorgenommen werden: Die *Histogenese* der in Frage kommenden Tumoren kann Auskunft über Prognose, Wachstumsgeschwindigkeit und Metastasierungstendenz geben. Diese heute gebräuchliche Einteilung hat den Vorteil, dass sie auch für die Tumoren des Gehirns angewendet wird und deshalb Vergleichsmöglichkeiten bietet. Vom klinischen Standpunkt aus wäre eine *topografische* Einteilung denkbar, da dadurch die operative Zugänglichkeit zum Ausdruck käme. Folke Henschen (1955) teilt die RM-Tumoren des Menschen nach solchen topografischen Kriterien ein:

1. Extradurale Tumoren: Tumoren, die vom Periost des Wirbelkanals, vom Knochen selbst oder vom Epiduralraum ausgehen (Fall 5).

2. Tumoren der RM-Häute. Hierher würde Fall 4 gehören. Meningome fehlten in unserem Sektionsmaterial, bei der Katze allerdings sind einzelne solcher Tumoren vorgefunden worden. Sekundäre Gliome (Primärtumor im Gehirn) und andere Metastasen sind auch beim Menschen beschrieben worden.

3. Intramedulläre Tumoren: Hierher gehören die primären intraspinalen Gliome und die selteneren intraspinalen metastatischen Blastome (Fall 3).

4. Tumoren der spinalen Nervenwurzeln und Ganglien sind beim Menschen vor allem in den Dorsalwurzeln und hauptsächlich im Brustmark beobachtet worden (Fall 1, 2).

Diese Einteilung nach topografischen Gesichtspunkten mag für die Neurochirurgie und Neurologie beim Menschen von Bedeutung sein, beim Haustier hingegen bringt sie kaum Vorteile. Wir glauben, dass beim derzeitigen Stand des Wissens die histogenetische Klassifikation vorzuziehen sei.

Eingehende Untersuchungen des RM sind zeitraubend. Wir möchten annehmen, dass nicht nur Retikulosen, sondern auch manche primären oder sekundären Gliome, wahrscheinlich auch kleinere Meningome häufiger gefunden würden, wenn das RM systematisch in die pathologisch-anatomischen Untersuchungen miteinbezogen würde.

Zusammenfassung

Rückenmarkstumoren scheinen beim Hund sehr selten zu sein. Es werden 6 Tumoren des Rückenmarks (1 Neurinom, 1 Neurofibrom, 2 Oligodendrogliome, 1 Retikulosarkom und 1 Metastase eines Mammakarzinoms im Wirbelkörper) beschrieben, ferner werden kurz 4 Fälle von spinaler Retikulose erwähnt. Klinisch standen plötzliche Lähmungen im Vordergrund.

Résumé

Les tumeurs au niveau de la moelle épinière semblent être assez rares chez le chien. Les auteurs présentent 6 cas de ce genre: 2 oligodendrogliomes, 1 neurinome, 1 neurofibrome, 1 réticulosarcome et 1 métastase vertébrale d'un carcinome de la mamelle. Quatre cas de réticulose de la moelle sont mentionnés en passant. Les manifestations cliniques (parésie – paralysie) débutent en général très brusquement.

Riassunto

I tumori del midollo spinale sembrano essere piuttosto rari nel cane. Gli autori presentano 6 casi di questo genere: 2 oligodendrogliomi, 1 neurinoma, 1 neurofibroma, 1 reticulosarcoma e 1 metastasi vertebrale di un carcinoma della mammella. Si parla, fra altro, anche di 4 casi di reticolosi del midollo spinale. I sintomi clinici (paresi, paralisi) si manifestano in modo improvviso.

Summary

Tumours of the canine spinal cord are considered to be extremely rare. This paper describes 6 neoplasms of the cord: 2 oligodendrogliomas, 1 neurinoma, 1 neurofibroma, 1 reticulosarcoma and a metastasis of a solid mammary carcinoma in the 3rd cervical vertebra. Four cases of spinal reticulosis are briefly mentioned. Clinically, sudden onset of paralysis was the most conspicuous feature.

Literatur

Dominok G.W. und Knoch H.G.: Knochengeschwülste und geschwulstähnliche Knochenerkrankungen. Verlag Fischer, Jena 1961. – Fankhauser R. und Luginbühl H.: Zentrales Nervensystem. In Handbuch der speziellen pathologischen Anatomie der Haustiere, begr. von Joest, Bd. 3, 191–435, Parey, Berlin 1968. – Fankhauser R., Fatzer R. und Luginbühl H.: Reticulosis of the Central Nervous System (CNS) in Dogs. Adv. Vet. sci. & comp. Med. *16*, 35–71 (1972). – Fankhauser R., Luginbühl H. und McGrath J.T.: Tumours of the Nervous System. Bull. Wld. Hlth. Org. *50*, 53–69 (1974). – Henschen Folke: Die Tumoren des Zentralnervensystems und seiner Hüllen. In Handbuch der speziellen pathologischen Anatomie und Histologie. Bd. 13/3, 413–1040. Verlag Springer, Berlin 1955. – Misdorp W. und Den Herder B.A.: Bone Metastases in mammary cancer. Brit. J. Cancer *20*, 496–503 (1966). – Misdorp W., Cotchin E., Hampe J.F., Jabara A.G. und v. Sandersleben J.: Canine malignant mammary tumours. Vet. Path. *9*, 447–470 (1972). – Moulton J.E.: Tumours in Domestic Animals. University of California Press, Berkley, 1961. – Stünzi H., Head K.W. und Nielsen S.W.: Tumours of the Lung. Bull. Wld. Hlth. Org. *50*, 9–19 (1974).

BUCHBESPRECHUNG

Untersuchungen zur Klinik, Pathologie und Pathogenese des sogenannten Fettleber-Syndroms beim Huhn. Von H. Köhler, R. Swoboda, J. Gialamas, E. Vielitz, B. Hüttner und O. Weinreich. Fortschritte der Veterinärmedizin, Beihefte zum Zentralblatt für Veterinärmedizin, Heft 23. 64 S., 17 Abb., 18 Tab., 6 Graphiken. Verlag Paul Parey, Berlin und Hamburg 1975. Preis DM 39.–.

Die Verfasser untersuchten anhand von Feldfällen bei 365 Tieren aus Herden des Lege- und Masthennentyps das Erscheinungsbild des Fettleber-Syndroms, das sie aus verschiedenen Gründen lieber als Fatty Liver-Haemorrhagic Syndrome (FLHS) bezeichnet haben möchten. In experimentellen, sich über eine Produktionsperiode (19.–65. Lebenswoche) erstreckenden Untersuchungen wurde der Krankheitsverlauf beim FLHS pathologisch-anatomisch, histo-pathologisch und chemisch studiert. Geprüft wurde auch der Einfluss unterschiedlicher Futterformulierungen auf Eizahl, Eigewicht, Körpergewichtsentwicklung und Futterverzehr sowie die Häufigkeit und den Schweregrad des FLHS. Es gelang, das FLHS-Experiment zu reproduzieren. Es konnte gezeigt werden, dass das Maximum des Fettgehaltes der Leber in die Zeit des Legebeginnes zwischen 21./22. und 29. Lebenswoche fällt. In diesem Zeitpunkt lagen weder pathologisch-anatomische Veränderungen im Sinne des FLHS vor, noch traten Todesfälle infolge FLHS ein. Die Spitze der Abgänge wurde zwischen der 29. und 39. Lebenswoche beobachtet. In diesem Zeitraum hatte der Fettgehalt der Leber wieder annähernd die Werte vor Legebeginn erreicht. Als wesentlicher histopathologischer Befund beim FLHS werden Plasmarrhagien, Blutungen, Hämatome und das Auftreten amyloidartiger Substanzen in der Leber herausgestellt. Ein niedriger Linolsäuregehalt im Futter induzierte, ein hoher Linolsäuregehalt reduzierte die Häufigkeit und Schwere der Erkrankung. Weitere möglicherweise mitspielende Faktoren werden von den Verfassern diskutiert.

Die Arbeit gibt ein anschauliches Bild der heutigen Kenntnisse über das Wesen und die Entstehung des FLHS. Der Aufbau ist klar. Zahlreiche Tabellen und Graphiken, letztere leider z.T. mit im Druck wenig markanten Strichsymbolen, fassen die Resultate zusammen. Schwarz-weisse Abbildungen von guter Qualität zeigen sowohl die makroskopischen wie die histologischen Veränderungen. Ein umfangreiches Literaturverzeichnis bildet den Abschluss.

H. Ehrsam, Zürich