Zeitschrift: Schweizer Archiv für Tierheilkunde SAT : die Fachzeitschrift für Tierärztinnen und Tierärzte = Archives Suisses de Médecine Vétérinaire ASMV : la revue professionnelle des vétérinaires

Herausgeber: Gesellschaft Schweizer Tierärztinnen und Tierärzte

Band: 117 (1975)

Heft: 10

Artikel: Thymome bei Hund und Katze

Autor: Mettler, F.

DOI: https://doi.org/10.5169/seals-593317

Nutzungsbedingungen

Die ETH-Bibliothek ist die Anbieterin der digitalisierten Zeitschriften auf E-Periodica. Sie besitzt keine Urheberrechte an den Zeitschriften und ist nicht verantwortlich für deren Inhalte. Die Rechte liegen in der Regel bei den Herausgebern beziehungsweise den externen Rechteinhabern. Das Veröffentlichen von Bildern in Print- und Online-Publikationen sowie auf Social Media-Kanälen oder Webseiten ist nur mit vorheriger Genehmigung der Rechteinhaber erlaubt. Mehr erfahren

Conditions d'utilisation

L'ETH Library est le fournisseur des revues numérisées. Elle ne détient aucun droit d'auteur sur les revues et n'est pas responsable de leur contenu. En règle générale, les droits sont détenus par les éditeurs ou les détenteurs de droits externes. La reproduction d'images dans des publications imprimées ou en ligne ainsi que sur des canaux de médias sociaux ou des sites web n'est autorisée qu'avec l'accord préalable des détenteurs des droits. En savoir plus

Terms of use

The ETH Library is the provider of the digitised journals. It does not own any copyrights to the journals and is not responsible for their content. The rights usually lie with the publishers or the external rights holders. Publishing images in print and online publications, as well as on social media channels or websites, is only permitted with the prior consent of the rights holders. Find out more

Download PDF: 26.07.2025

ETH-Bibliothek Zürich, E-Periodica, https://www.e-periodica.ch

Schweiz. Arch. Tierheilk. *117*, 577–584, 1975

Aus dem Institut für Veterinärpathologie der Universität Zürich

Thymome bei Hund und Katze[1]

von F. Mettler[2]

Einleitung

Als echte Thymome werden primäre neoplastische Wucherungen des Thymus bezeichnet, die von den Retikulumzellen mit entodermalem Ursprung ausgehen. Bei Mensch und Tier sind derartige Tumoren sehr selten.

Der Thymus entwickelt sich bei den meisten Säugetieren aus einer Proliferation von epithelialen Zellen, die aus der 3. Schlundtasche hervorgegangen sind. Diese wachsen als solide Epithelstränge in kaudaler Richtung und bilden am Brusteingang die Thymusanlage aus. In der folgenden Entwicklung wandeln sich die in Strängen und Läppchen angeordneten Epithelzellen zu sog. Retikulumzellen um. Die Maschen des so entstandenen Netzwerkes werden darauf von eingewanderten Lymphozyten besetzt. Ihre unterschiedlich dichte Lagerung führt zur Ausbildung einer lobulierten lymphatischen Rindenschicht und eines vorwiegend epithelialen Markes. Darin finden sich auch die Hassallschen Körperchen, die durch konzentrisch angeordnete, degenerierte Epithelzellen gebildet werden.

Die Herkunft der kleinen Lymphozyten des Thymus – oft auch Thymozyten genannt – war lange Zeit ungewiss. Man nahm an, dass sie vom Retikulum des Thymusmarkes gebildet werden. Folglich wurde ein Tumor des lymphatischen Anteils des Organs ebenfalls als Thymom bezeichnet. Heute weiss man, dass diese Zellen eingewanderte Lymphozyten sind. Entsprechend ist ihre blastomatöse Entartung, wie in anderen Organen auch, als Lymphom oder Lymphosarkom zu benennen (Moulton, 1961). Neben diesem nicht selten vorkommenden Tumor können im Thymus natürlich auch verschiedene andere mesenchymale Neoplasien entstehen.

Literaturübersicht

In der Humanmedizin gehören die Thymome zu den seltensten Tumoren. Besondere Bedeutung kommt ihnen aber dadurch zu, dass ihr Auftreten oft mit Autoimmunerkrankungen, besonders mit der Myasthenia gravis und mit aplastischen Anämien einhergeht (von Albertini, 1974).

Eine umfassende Literaturübersicht über die Thymome beim Haustier ist problematisch, da nur wenige der im Mediastinum lokalisierten und Thymome genannten Tumoren auch ausreichend untersucht und beschrieben wurden.

---

[1] Herrn Prof. Dr. W. Leemann zum 60. Geburtstag.

[2] Dr. F. Mettler, Winterthurerstrasse 260, CH-8057 Zürich.

Am ehesten scheint diese Geschwulst bei Wiederkäuern aufzutreten. Bei umfassenden Tumoruntersuchungen an Schlachttieren fanden Plummer (1956) in Kanada, Brandly und Migaki (1963) in den USA sowie Sandison und Anderson (1969) in Grossbritannien Thymome bei Rindern und Schafen. Altman und Streett (1968) beschrieben ein Thymom bei einer zehnjährigen Kuh, das sich kaudal am Hals vor dem Brusteingang befand, und Norrdin (1970) berichtet von einem Thymom mit Lungenmetastasen bei einem zwölfjährigen Stier.

Von den 10 von Blanchard et al. (1939) beschriebenen Neoplasien des Thymus scheinen 3 beim Pferd und 1 bei einem Hund epithelialen Ursprungs zu sein.

Aufgrund der spärlichen Literaturangaben muss angenommen werden, dass Thymome auch bei Hund und Katze sehr selten sind. Es waren in der Regel ältere Hunde betroffen, die zunehmende Atemnot zeigten (Domodaran, 1960; Marcato und Biavati, 1967; Talerman und Gwynn, 1970; Watson und Farrow, 1971). Robinson (1974) berichtete von einem achtjährigen Foxterrier, der in Lunge und in Bauchhöhlenorganen Metastasen eines malignen Thymoms aufwies. Bei einem Boxer von sechs Jahren fanden Hall et al. (1972) erstmals ein Thymom bei einem Tier, das an Myasthenia gravis erkrankt war.

Erst einmal wurde bisher ein Thymom einer Katze genau beschrieben. Loveday (1959) fand es bei einer sechsjährigen Siamesenkatze. Je ein weiteres Thymom bei dieser Tierart wurde von Cotchin (1952) und Sandison und Anderson (1969) erwähnt.

Eigene Untersuchungen

Im Zeitraum von 1965 bis 1975 wurden am Institut für Veterinärpathologie der Universität Zürich etwa 5600 Hunde und 3200 Katzen seziert. Verschiedentlich wurden dabei Thymome diagnostiziert. Bei den meisten dieser Geschwülste handelt es sich jedoch um Lymphosarkome, bei einigen um Retikulumzellsarkome und Endotheliosarkome. Nur 4 Tumoren, je 2 bei Hund bzw. Katze, zeigen den typischen Aufbau des epithelialen Thymoms.

In der folgenden Tabelle 1 sind die im Zeitraum von zehn Jahren gefundenen Primärtumoren des Thymus von Hunden und Katzen zusammengestellt.

Tab. 1

	Hund	Katze
Total der sezierten Tiere	5600	3200
Primärtumoren des Thymus	22	12
Lymphosarkom	15	6
Retikulumzellsarkom	3	2
Endotheliosarkom	2	1
Lymphangiom	–	1
Thymom	2	2

Die grosse Seltenheit des Thymoms ist Veranlassung genug, die klinischen und pathologisch-anatomischen Befunde der 4 eigenen Fälle etwas näher auszuführen.

Fall 1:

Anamnese und klinische Befunde: Es wurde ein neunjähriger Kater vorgestellt, weil er seit acht Tagen an Atembeschwerden litt, inappetent war und oft erbrach. Eine Thoraxpunktion ergab 140 ml einer gelben, serösen, etwas trüben Flüssigkeit mit vorwiegend mononukleärem Zellgehalt. Das Tier wurde daraufhin euthanasiert.

Sektionsbefund: Die Brusthöhle enthält reichlich gelbliche, wässrige Flüssigkeit. Am Brusteingang befindet sich ventral der Trachea ein $10 \times 6 \times 4$ cm grosses grauweisses, derb-elastisches Gebilde, das den vorderen Teil der Brusthöhle ausfüllt. Seine Oberfläche ist glatt, die Schnittfläche homogen grauweiss, leicht knotig strukturiert und zeigt stellenweise zystische, teils blutgefüllte Bezirke von schwammartiger Beschaffenheit (Abb. 1).

Histologischer Befund: Das Tumorgewebe besteht aus einem dichten Geflecht von plumpen polymorphen Zellen. Diese besitzen einen grossen rundlichen, blassen Kern und ein schaumiges, schwach eosinophiles und undeutlich begrenztes Zytoplasma. In diesem Zellgeflecht liegen diffus verstreut kleine, reife Lymphozyten in grosser Zahl. Vereinzelt sind auch Follikelbildungen erkennbar. Die polymorphen Tumorzellen, die um ein Vielfaches grösser sind als die Lymphozyten, kleiden regelmässig in epithelialer Anordnung kleine Zysten aus und umgeben in den beschriebenen schwammigen Bezirken auch die grossen, teils blutgefüllten Hohlräume (Abb. 2). Vereinzelt werden von ihnen auch Hassallsche Körperchen gebildet. Mitosen können nicht gefunden werden.

Fall 2:

Anamnese: Ein kastrierter Kater von etwa acht Jahren zeigte seit einiger Zeit Dyspnoe und Hustenanfälle. Eines Tages wurde er mit schweren Erstickungssymptomen aufgefunden, denen er innerhalb weniger Stunden erlag. Die Nahrungsaufnahme soll jederzeit normal gewesen sein.

Sektionsbefund: Der vordere Teil der Brusthöhle ist von einem 9 cm langen und bis zu 6 cm breiten, festen Tumor ausgefüllt, der eine höckerige Oberfläche zeigt und gut begrenzt ist. Die Schnittfläche ist grauweiss und durchsetzt von zahlreichen verschieden grossen Hohlräumen, die oft nur durch schmale Septen unterteilt sind und eine klare, leicht visköse Flüssigkeit enthalten (Abb. 3). Die Lunge ist nach kaudal verdrängt, verfestigt und intensiv graurot verfärbt. Der gesamte Verdauungstrakt ist leer.

Histologischer Befund: Das Tumorgewebe, das vorwiegend aus grossen blassen, polymorphen epithelialen Zellen und aus chromatinreichen kleinen Lymphozyten besteht, weist eine unterschiedliche Zusammensetzung auf. In grossen Bezirken sind die epithelialen Retikulumzellen mehrschichtig um grössere Gefässe angeordnet und umgeben auch einige der zahlreichen endothelial ausgekleideten Lymphzysten. Dazwischen liegen nur wenige verstreute Lymphozyten (Abb. 4). In Gebieten von vorwiegend lymphozytärem Charakter dagegen sind die Tumorzellen meist spindelförmig und neigen zur Bildung von

Wirbeln, wobei sie oft Hassallsche Korpuskeln formen (Abb. 5). Mitosen sind recht selten. Die Geschwulst ist von einer dünnen Kapsel umgeben, unter der stellenweise grosse, komprimierte Lymphspalten liegen. Zwischen diesen sind gelegentlich Proliferationen von endothelialen Zellen zu beobachten, deren Strukturen an eine kapilläre Wucherung erinnern.

Fall 3:

Anamnese und klinische Befunde: Ein dreizehnjähriger Dackelrüde wurde zur tierärztlichen Untersuchung gebracht, weil er schon nach kleinen Anstrengungen an Atemnot litt und zyanotisch wurde. Die Nahrungsaufnahme war normal. Das Röntgenbild zeigte eine weit nach caudodorsal verdrängte Lunge und eine massive Verschattung im vorderen Teil der Brusthöhle. Der Hund wurde daraufhin euthanasiert.

Sektionsbefund: Hinter dem Brusteingang liegt eine faustgrosse weissgraue Geschwulst, die mit Aorta, Perikard und dem rechten Spitzenlappen der Lunge verklebt ist. Die Oberfläche des Gebildes ist grosshöckerig, die Konsistenz derb-elastisch und die Schnittfläche zeigt zahlreiche kleine Zysten. Die Lunge weist vor allem in den kranialen Anteilen ausgedehnte Atelektasen auf.

Histologischer Befund: Das Tumorgewebe ist von einer dünnen Kapsel umgeben und von Bindegewebssepten in Läppchen geteilt. Die neoplastischen Zellen sind ziemlich gross, polygonal, oft spindelförmig und weisen einen blassen, runden oder ovalen Kern mit markantem Kernkörperchen und ein schwach eosinophiles Zytoplasma mit undeutlicher Begrenzung auf. Mitosen sind selten. In grösseren Anteilen des Tumors liegen diese Zellen sehr dicht, wobei sie um Gefässe breite Mäntel bilden und als ein- oder mehrschichtige Epithelien die zahlreichen Zysten auskleiden (Abb. 6). Das Gewebe ist von einer wechselnden Anzahl kleiner und grosser Lymphozyten durchsetzt. In anderen Läppchen sind die lymphatischen Zellen vorherrschend. Sie liegen in einem von den Tumorzellen gebildeten netzartigen Verband und werden von breiten plattenepithelartigen Strängen durchzogen, deren Zellen oft in grosser Zahl verquellen und unter Karyorrhexis und feinkörniger Verkalkung zerfallen. Diese Strukturen sind als überschiessende Bildungen von Hassallschen Körperchen zu betrachten (Abb. 7).

Fall 4:

Anamnese und klinische Befunde: Ein weiblicher, fünfzehnjähriger Niederlaufhund wurde wegen hochgradiger Atemnot und starkem Husten zur Untersuchung eingeliefert. Die röntgenologische Untersuchung liess einen Lungentumor im vorderen Teil des Brustraums vermuten. Der Hund starb fünf Monate später.

Abb. 1 Lobuliertes Thymom mit zystischen Bezirken, die z. T. blutgefüllt sind; Längsschnitt, Katze (Fall 1).

Abb. 2 Epitheliales Wachstum mit Zystenbildung und Lymphozyten; Katze (Fall 1).

Abb. 3 Zystisches Thymom; Längsschnitt, Katze (Fall 2).

Abb. 4 Epitheliale Mäntel um zwei Gefässe; Katze (Fall 2).

1

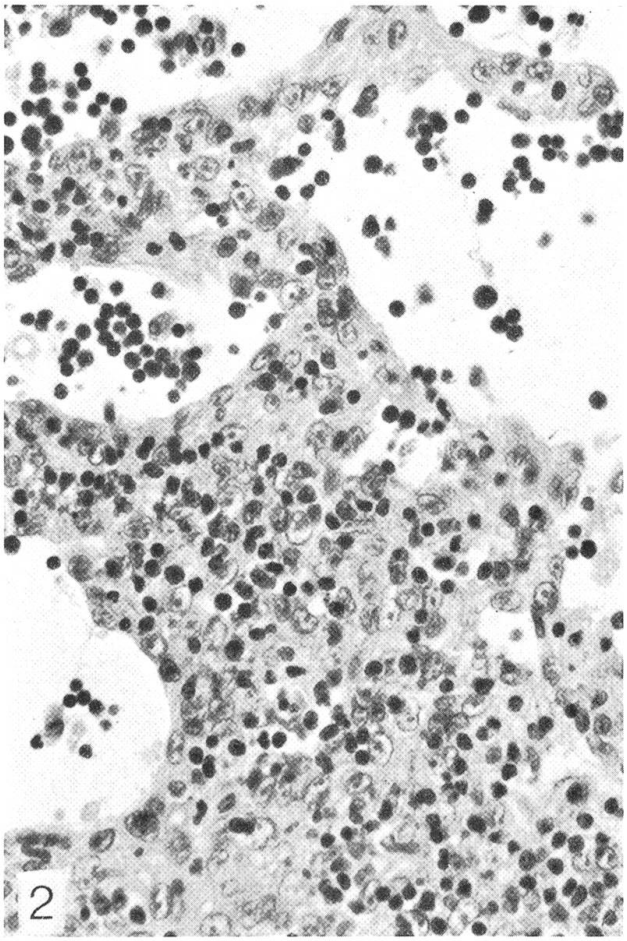
2

0 1 2 3 cm
3

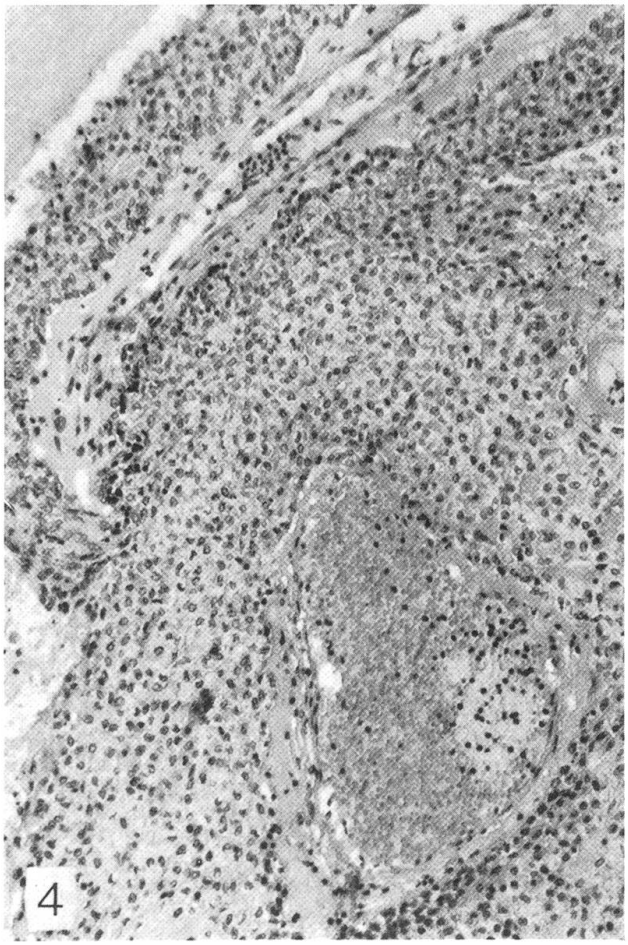
4

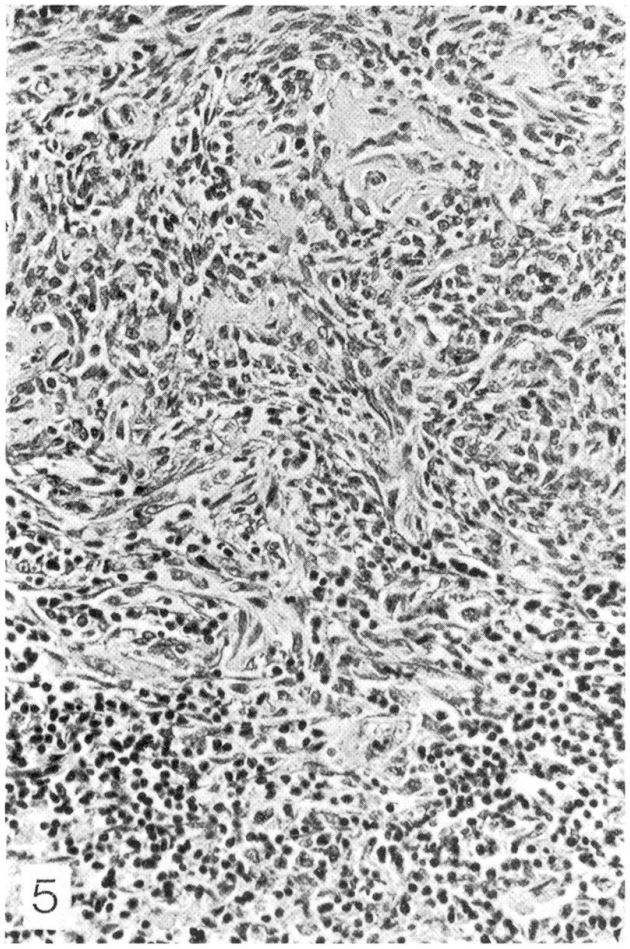
5

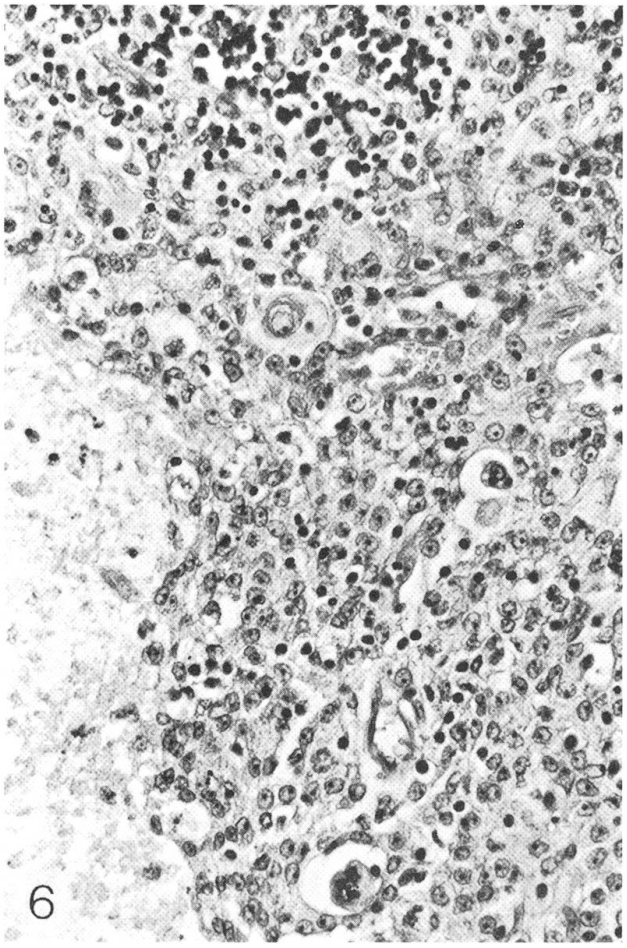
6

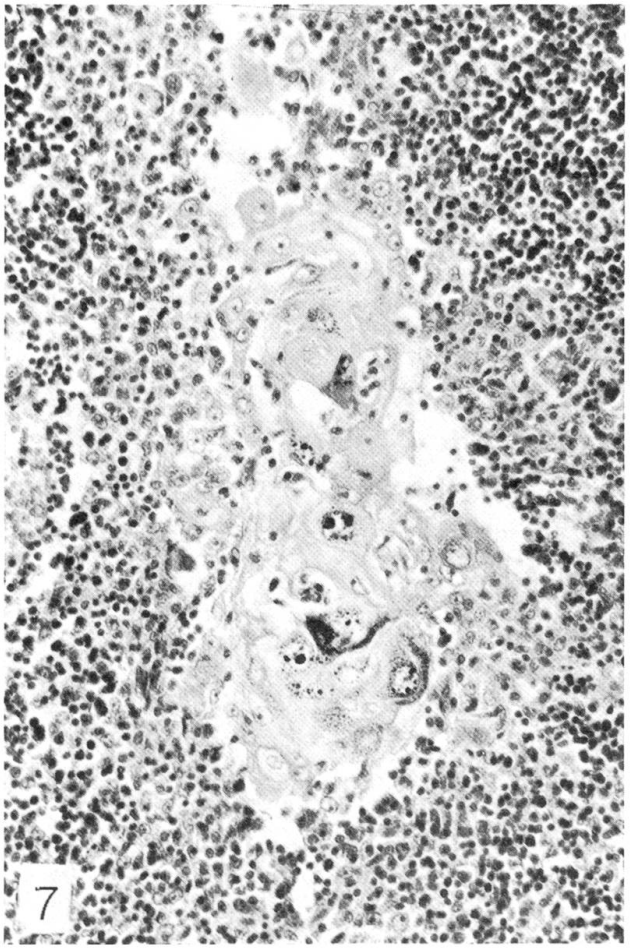
7


8

Sektionsbefund: Die Brusthöhle enthält wenig klare, gelbliche Flüssigkeit. Im Bereich des Thymus sitzt ein doppelfaustgrosser grauer, speckiger Knoten mit höckeriger Oberfläche und leicht marmorierter Schnittfläche. Die Spitzenlappen der Lunge sind atelektatisch.

Histologischer Befund: Der Tumor zeigt eine einheitliche Struktur. Grosse polymorphe «Retikulumzellen» mit eosinophilem Zytoplasma und blasigem Kern bilden ein dichtes Netz. In seinen Maschen sind kleine, reife Lymphozyten in so grosser Zahl eingelagert, dass die Tumorzellen weitgehend maskiert werden (Abb. 8). Gelegentlich legen sich diese zu kleinen Häufchen zusammen; eine Bildung von Hassallschen Körperchen ist jedoch nicht vorhanden. Das Tumorgewebe wird von einer bindegewebigen Kapsel umgeben und ist von kleinen Blutungen durchsetzt. Mitosen fehlen. Zwischen den einzelnen Tumorzellen sind keine Retikulinfasern ausgebildet.

Diskussion

Das seltene Vorkommen der epithelialen Tumoren des Thymus mag darin begründet sein, dass dieses Organ durch die altersbedingte Involution im Geschwulstalter normalerweise vollständig zurückgebildet ist. Zusammen mit den in dieser Arbeit dargelegten Fällen wurden bisher erst 10 Thymome bei Hunden und 3 bei Katzen ausführlich dokumentiert. Es handelte sich dabei ausnahmslos um adulte, meist um ältere Individuen. Bei den Hunden waren nur zwei Tiere weiblichen Geschlechts, bei den Katzen eines.

Die Geschwülste waren in der Regel fest, von grauer bis rötlicher Farbe, oft lobuliert und lagen immer im vorderen Teil der Brusthöhle, den sie meist ausfüllten. Respiratorische Störungen, Anorexie und Vomitus waren denn auch die wichtigsten klinischen Befunde. Ein Fall ging mit einer Myasthenia gravis einher (Hall, 1972).

Der Vergleich der histologischen Befunde dieser 13 Thymome zeigt einen grossen Formenreichtum, der auch innerhalb desselben Tumors und seiner Metastasen zu finden ist. Er ist besonders durch die unterschiedliche Zahl der Lymphozyten, durch die Polymorphie und Lagerung der Thymus-Retikulumzellen und durch die Bildung von Zysten und Hassallschen Körperchen bedingt. Bei vier Hunden wurde der Tumor als vorwiegend epithelial bezeichnet, bei dreien herrschte der lymphozytäre Anteil vor. Die drei anderen Hunde und alle drei Katzen zeigten ein gemischtes Bild oder wiesen Bezirke mit unter-

---

Abb. 5 Spindelförmiges Wachstum von Retikulumzellen; Katze (Fall 2).

Abb. 6 Um eine Zyste epitheliale Wucherung mit Hassallschen Körperchen; Hund (Fall 3).

Abb. 7 Zerfall von Retikulumzellen in Form von riesigen Hassallschen Körperchen; Hund (Fall 3).

Abb. 8 Maskierung des Retikulums durch eine grosse Anzahl reifer Lymphozyten; Hund (Fall 4).

schiedlicher Zusammensetzung auf. In keinem Fall jedoch wurden neoplastische lymphatische Zellen beobachtet. Bei drei Hunden und zwei Katzen nahmen die Retikulumzellen auch spindelige Formen an. Hassallsche Körperchen wurden bei fünf Hunden und allen drei Katzen ausgebildet; Zysten waren bei zwei Hunden und wiederum bei allen Katzen zu finden. Drei Hunde und eine Katze zeigten stellenweise Gefässproliferationen. Nur einmal, bei einem Hund, zeigte ein Thymom malignes Wachstum, wobei Metastasen in Brust- und Bauchhöhlenorganen auftraten (Robinson, 1974). In allen andern Fällen handelt es sich in Abwesenheit von gehäuften Mitosen und infiltrativem Wachstum offenbar um gutartige Geschwülste.

Angesichts der grossen Vielfalt im histologischen Erscheinungsbild der Thymome bei Hund und Katze ist eine Einteilung dieser Tumoren nach Zell- oder Wachstumsformen wenig sinnvoll. Von Albertini (1974) teilt die Thymustumoren des Menschen in lymphoepitheliale Markthymome, rein epitheliale Markthymome und lymphatische Rindenthymome ein. Die Bezeichnung «Rindenthymom», die an sich ein Lymphosarkom der Thymusrinde meint, ist jedoch unglücklich gewählt, denn unter einem Thymom versteht man heute eine epitheliale Thymuswucherung. Nach Moulton (1961) darf die Bezeichnung «Lymphoepitheliom» oder «Lymphoepitheliales Thymom» nur gebraucht werden, wenn beide Komponenten neoplastisch entartet sind. Er meint, dass dies bei Tieren gewöhnlich nicht zutreffe, was durch die vorliegenden wie durch die diskutierten Fälle bestätigt werden kann. Anderer Ansicht sind Jarrett und Mackey (1974), die zwar ein vorwiegend epitheliales und ein vorwiegend lymphozytäres Thymom unterscheiden, diese aber gesamthaft unter die lymphatischen Tumoren einreihen.

Bei der Diagnose eines Thymoms müssen, wie eingangs erwähnt, die viel häufiger vorkommenden mesenchymalen Geschwülste, vor allem das Lymphosarkom des Thymus, ausgeschlossen werden. Als epitheliale Wucherungen im vorderen Mediastinum kommen neben Karzinommetastasen auch Tumoren von versprengtem Schilddrüsengewebe, Mesotheliome und beim Hund Chemodektome in Betracht. Zusätzlich können im involvierten Thymus vorkommende epitheliale Zysten ein neoplastisches Wachstum vortäuschen.

Zusammenfassung

Als Thymom wird eine primäre epitheliale Wucherung des Thymus bezeichnet, die von den Retikulumzellen mit entodermalem Ursprung ausgeht. Thymome sind bei Mensch und Tier sehr selten. In den letzten zehn Jahren wurden unter 5600 Sektionen bei Hunden bzw. 3200 bei Katzen je 2 Thymome gefunden.

Die klinischen Befunde dieser vier Tiere waren Dyspnoe, Hustenanfälle und Erbrechen, ausgelöst durch die Geschwulst im vorderen Mediastinum. Bei der Sektion erwiesen sich die Thymome als grauweisse, ziemlich feste Tumoren, die oft Zysten enthielten. Das Tumorgewebe setzte sich stets aus neoplastischen epithelialen Retikulumzellen und reifen Lymphozyten zusammen. Dennoch variierte das histologische Bild auch innerhalb desselben Tumors beträchtlich. Metastasen wurden in keinem der 4 Fälle gefunden.

Résumé

Le thymome est une prolifération épithéliale primaire du thymus, dont le point de départ est situé dans les cellules du réticulum d'origine endodermale. Les thymomes sont rares aussi bien chez l'homme que chez l'animal. Durant ces 10 dernières années l'auteur a rencontré deux thymomes chez le chien pour 5600 autopsies et également 2 thymomes chez le chat pour 3200 autopsies.

Les symptômes cliniques chez ces 4 animaux consistaient en dyspnée, quinte de toux et vomissements déclenchés par la tumeur dans le médiastin antérieur. A l'autopsie les thymomes se présentaient sous forme de tumeur dure et grisâtre contenant souvent des kystes. Le tissu tumoral se compose de cellules épithéliales néoplasiques réticulaires et de lymphocytes matures. Mais l'image histologique était cependant très variable pour chaque tumeur. Dans ces 4 cas, l'auteur n'a rencontré aucune métastase.

Riassunto

Il timoma è una neoplasia epiteliale primaria del timo, che deriva dalle cellule del reticolo di origine entodermica. I timomi sono molto rari sia nell'uomo che negli animali. Tra gli esami necroscopici di routine eseguiti negli ultimi dieci anni su 5600 cani e 3200 gatti sono stati riscontrati in ciascuna specie solo due timomi. I 4 animali affetti da questa neoplasia manifestavano sintomi clinici di tosse intermittente, dispnea, e vomito consecutivi alla presenza del tumore nel mediastino anteriore. All'esame macroscopico i timomi presentavano un colorito bianco-grigiastro, una consistenza piuttosto solida e molto spesso contenevano delle cisti multiple. Microscopicamente essi erano formati da due tipi di cellule, e precisamente da linfociti maturi e da cellule reticolari epiteliali neoplastiche, sebbene il quadro istologico di varie sezioni dello stesso tumore potesse apparire assai variabile. In nessuno di questi 4 casi furono osservate metastasi.

Summary

A thymoma is a primary epithelial neoplasm of the thymus, derived from reticulum cells of entodermal origin. Thymomas are very rare in man and animals. Among the routine post-mortem examinations carried out during the last ten years on 5600 dogs and 3200 cats, only two thymomas were found in each species.

The four animals with thymomas showed clinical symptoms of intermittent coughing, dyspnea and vomiting due to the space occupying lesion in the anterior mediastinum.

At post-mortem examination, the thymomas were of greyish-white appearance and of rather firm consistency, very often containing multiple cysts. Microscopically, they were composed of two types of cells, mature lymphocytes and neoplastic epithelial reticular cells, although the microscopic picture of different sections of the same tumour may be very variable. No metastases in any of these four cases were observed.

Literatur

Von Albertini A: Histologische Geschwulstdiagnostik. 2. Aufl. Georg Thieme Verlag Stuttgart 1974. – Altman N.H. and Streett C.S.: Bovine thymoma: case report. Amer. J. Vet. Res. *29*, 2411–2414 (1968). – Blanchard L., Poisson J. et Drieux H.: Pathologie comparée des tumeurs du thymus. Son intérêt pour l'histogénèse. Rec. Méd. vét. *115*, 129–153, 392–413 (1939). – Brandly P.J. and Migaki G.: Types of tumors found by federal meat inspectors in an eight-year survey. Ann. N.Y. Acad. Sci. *108*, 872–879 (1963). – Cotchin E.: Neoplasms in cats. Proc. R. Soc. Med. *45*, 671–674 (1952). – Domodaran S.: Thymoma in a dog. Ind. Vet. J. *37*, 392–394 (1960). – Hall G.A., Howell J.McC. and Lewis D.G.: Thymoma with myasthenia gravis in a dog. J. Path. *108*, 177–180 (1972). – Jarrett W.F.H. and Mackey L.J.: Neoplastic disease of the haematopoietic and lymphoid tissues. Bull. Wld. Hlth Org. *50*, 21–34 (1974). –

Loveday R.K.: Thymoma in a Siamese cat. J.S.Afr.vet.med.Ass. *30*, 33–34 (1959). – Marcato P.S. e Biavati S.T.: Contributo allo studio dei timomi nel cane. Nuova Vet. *43*, 98–102 (1967). – Moulton J.E.: Tumors in domestic animals. University of California Press, Berkeley and Los Angeles 1961. – Norrdin R.W.: Thymoma and pulmonary metastasis in a 12-year-old bull with chronic bloat. Cornell Vet. *60*, 617–622 (1970). – Plummer P.J.G.: A survey of six-hundred and thirty-six tumours from domesticated animals. Can.J.Comp.Med.Vet.Sci. *20*, 239–251 (1956). – Robinson M.: Malignant thymoma with metastases in a dog. Vet.Path. *11*, 172–180 (1974). – Sandison A.T. and Anderson L.J.: Tumors of the thymus in cattle, sheep, and pigs. Cancer Res. *29*, 1146–1150 (1969). – Talerman A. and Gwynn R.: Epithelial thymoma in a dog. J. Path. *101*, 62–64 (1970). – Watson A.D.J. and Farrow B.R.H.: True thymoma in a dog: a case report. Vet.Rec. *89*, 460–463 (1971).

REFERATE

Die Tollwut in Italien. Von S. Bellani und 5 Mitarbeitern, Veterinaria Italiana, XXVI, 1–2, 23–31, 1975.

Nach dem Zweiten Weltkrieg brach in Italien verschiedenenorts die urbane Tollwut aus. 1947 wurden 87 Fälle beim Menschen gemeldet. Dann setzte eine strenge Kontrolle der Hunde ein, zusammen mit Vaccination. Abgesehen von einzelnen isolierten Fällen verschwand die Tollwut in Norditalien seit 1957, im zentralen Teil seit 1960 und in Süditalien kam nach dem März 1973 keine mehr vor. Wildtollwut wurde 1967 und 1968 im Distrikt Bozen beobachtet. Mit intensiver Fuchsbekämpfung und Impfung aller Hunde erreichte man schon 1969 Seuchenfreiheit. Die Vaccinierung von Menschen hat in Italien grosse Ausmasse angenommen, ca. 20 000 jährlich, auch in Provinzen, die seit Jahren frei sind. Die gesamten Kosten der Tollwutbekämpfung betrugen bisher 1800 Mio Lire.

A. Leuthold, Bern

Étude des groupes sanguins et des systèmes protéiniques à polymorphisme biochimique chez la chèvre Saanen et la chèvre alpine chamoisée. Von M. Crottaz: Diss.vet.med. Fak. Bern, 1975.

In der vorliegenden Arbeit werden die Blutgruppen und drei genetische Polymorphismen des Serums bei den zwei verbleibenden Ziegenrassen der Schweiz – die übrigen fünf wurden früher analysiert – untersucht. Gewertet anhand der Genfrequenzen für serologische Faktoren, bestehen zwischen der gehörnten und hornlosen Varietät der gemsfarbigen Gebirgsziege praktisch keine Unterschiede. Im J-System konnten neue Genträger festgestellt werden.

W. Weber, Bern