

**Zeitschrift:** Schweizer Archiv für Tierheilkunde SAT : die Fachzeitschrift für Tierärztinnen und Tierärzte = Archives Suisses de Médecine Vétérinaire  
ASMV : la revue professionnelle des vétérinaires

**Herausgeber:** Gesellschaft Schweizer Tierärztinnen und Tierärzte

**Band:** 117 (1975)

**Heft:** 9

**Artikel:** Beitrag zur Entwicklung und zum Bau der Bronchialdrüsen der Katze

**Autor:** Höfliger, H. / Stünzi, H.

**DOI:** <https://doi.org/10.5169/seals-592974>

### **Nutzungsbedingungen**

Die ETH-Bibliothek ist die Anbieterin der digitalisierten Zeitschriften auf E-Periodica. Sie besitzt keine Urheberrechte an den Zeitschriften und ist nicht verantwortlich für deren Inhalte. Die Rechte liegen in der Regel bei den Herausgebern beziehungsweise den externen Rechteinhabern. Das Veröffentlichen von Bildern in Print- und Online-Publikationen sowie auf Social Media-Kanälen oder Webseiten ist nur mit vorheriger Genehmigung der Rechteinhaber erlaubt. [Mehr erfahren](#)

### **Conditions d'utilisation**

L'ETH Library est le fournisseur des revues numérisées. Elle ne détient aucun droit d'auteur sur les revues et n'est pas responsable de leur contenu. En règle générale, les droits sont détenus par les éditeurs ou les détenteurs de droits externes. La reproduction d'images dans des publications imprimées ou en ligne ainsi que sur des canaux de médias sociaux ou des sites web n'est autorisée qu'avec l'accord préalable des détenteurs des droits. [En savoir plus](#)

### **Terms of use**

The ETH Library is the provider of the digitised journals. It does not own any copyrights to the journals and is not responsible for their content. The rights usually lie with the publishers or the external rights holders. Publishing images in print and online publications, as well as on social media channels or websites, is only permitted with the prior consent of the rights holders. [Find out more](#)

**Download PDF:** 20.02.2026

**ETH-Bibliothek Zürich, E-Periodica, <https://www.e-periodica.ch>**

**Beitrag zur Entwicklung und zum Bau der Bronchaldrüsen der Katze<sup>1</sup>**von H. Höfliger und H. Stünzi<sup>2</sup>

Unter den Drüsen der Säugetiere nehmen diejenigen der Tracheobronchalschleimhaut eine besondere Stellung ein. Ihre Aufgabe ist die Absonderung eines Sekretes, das als Schleimfilm die Oberfläche der untern Luftwege überdeckt, sie klebrig macht und zusammen mit der Flimmerbewegung an der Selbstreinigung der Lunge wesentlich beteiligt ist. Im komplexen Vorgang der tracheobronchalen Sekretion wirken neben den Drüsen noch andere Strukturen mit. Ausser den Becherzellen im Tracheal-, und Bronchalepithel sind in den letzten Jahrzehnten beim Menschen und verschiedenen Nagern besondere Epithelzellen der Bronchuli terminales als sogenannte *Clarazellen* mit Sekretbildung in Zusammenhang gebracht worden. Die sekretorischen Gebilde der Bronchalschleimhaut sind für die Pathologie von Interesse. Dieser Umstand und die Tatsache, dass in der Anatomie vorwiegend die Larynx- und Tracheal-, weniger jedoch die Bronchaldrüsen bearbeitet wurden, war Anlass, diese bei der Katze zu untersuchen.

**Literaturübersicht**

Die ersten Kenntnisse über Vorkommen und Bau der Tracheobronchaldrüsen gehen auf Frankenhäuser zurück. Er hat 1879 die bereits von Laurentius (1602) entdeckten und 1879 von Toldt näher beschriebenen tracheobronchalen Schleimdrüsen bei Mensch, Haussäufern und einigen wenigen Wildarten untersucht. Ohne eingehende Prüfung ihres Sekretes bezeichnete er sie als Schleimdrüsen, was spätere Untersucher veranlasste, schlechthin von «mukösen Drüsen» zu sprechen. Frankenhäusers Untersuchungen erstreckten sich auf Mensch und Haussäuger sowie auf einige Wildarten. Mensch, Katze, Schwein, Schaf und Rind weisen in Trachea und Bronchen viele Drüsen auf, während beim Hund eine sehr bescheidene Zahl von Trachealdrüsen reichlichen Bronchaldrüsen gegenübersteht. In den Drüsenschläuchen finden sich nach Frankenhäuser zwei Arten von Zellen, die eine Unterscheidung in muköse und seröse Drüsenzellen erkennen lassen. Frankenhäuser beschrieb bereits auch ampullenartige Erweiterungen der Drüsenausführungsgänge und deren Auskleidung mit flimmerndem Zylinderepithel. Bonne (1901) betont die tierartlich verschiedene Entwicklung der Bronchaldrüsen. Bei den Nagern sind

---

<sup>1</sup> Herrn Prof. Dr. Dr. h. c. Karl Ammann zum 70. Geburtstag gewidmet.

<sup>2</sup> Adresse: Prof. Dr. H. Höfliger und Prof. Dr. H. Stünzi, Winterthurerstr. 260, CH-8057 Zürich.

sie spärlich, sehr zahlreich dagegen bei den Wiederkäuern. Die Drüsenendstücke werden einerseits aus Zellen gebildet, deren Sekret reich an Eiweissstoffen, also seröser Art, ist, andererseits ausschliesslich oder grösstenteils aus mukösen Zellen, die Schleim produzieren. Mucikarmin besitzt keine grosse Affinität zum Schleim der Bronchialdrüsen.

Eggdahl (1905) fand in den Lungen der Katze Bronchialdrüsen bis in die kleinsten Bronchuli, also bis zu einem Durchmesser von 0,4–0,3 mm, Müller (1906) sogar bis 0,28 mm.

Nach Brites (1929) entstehen beim Menschen die Trachealdrüsen schon vor der Geburt und sind im 5. Fetalmonat bereits zahlreich vorhanden. Sie entwickeln sich zunächst in Form von massiven Knospen aus den Basalzellen des Trachealepithels. Järvi (1935) konnte in den Larynx- und Trachealdrüsen von Carnivoren (Katze und Hund), Nagern (Meerschweinchen und Kaninchen) und Insektivoren einen homologen Bau feststellen. Sie besitzen Eiweiss- und Schleimzellen. Im grössten Teil der ersteren ist ebenfalls eine Schleimreaktion nachzuweisen. Es befindet sich also in beiden Zellarten Schleim.

Knospen von Eiweisszellen können in den Trachealdrüsen schon an unverschleimten Gangstücken vorkommen. Sie haben besonders bei der Katze deutliche laterale Lage und stellen deshalb echte Adventivknospen im Sinne Heidenhains dar. Dazu gibt es auch End- oder Scheitelknospen. Burkl (1953) vergleicht die Drüsen des Respirationstraktes mit den kleinen gemischten Mundhöhlendrüsen; Turunen (1955) befasste sich mit den Drüsen in Trachea und Bronchen des Menschen und des Meerschweinchens, insbesondere mit dem Nachweis von Schleim mittels der PAS-Färbung. Das Vorkommen von Drüsen ist bis zu einem gewissen Grad vom Dehnungszustand, die Lage derselben von dem zur Verfügung stehenden Raum abhängig. Die PAS-Färbung weist zwar ähnliche Mengen Schleim wie frühere Schleimfärbungen nach, aber auch sie kann nicht als spezifische Schleimfärbung gelten. Nach Brouet et al. (1956) sind neben den Becherzellen des Bronchalepithels die Bronchialdrüsen, vasomotorische Vorgänge in der Bronchialwand und die zelluläre Diapedese von Bedeutung. Bei der bronchalen Hypersekretion sind hauptsächlich die mukösen Elemente beteiligt. Die serösen Zellen sollen ein Stadium der Ruhe und gleichzeitig ein Reserveelement darstellen. Die Qualität des Bronchialschleimes hängt weniger von der Aktivität der serösen und mukösen Zellen als von der kapillären Transsudation ab. Nach Engels (1958) kann die Unmenge von Drüsen im Bronchialbaum der Katze und deren Ausdehnung bis zu den Terminalbronchuli für die histologische Diagnostik artspezifisch ausgewertet werden. Dagegen ist spärliches Vorkommen von Bronchialdrüsen und grosser Gehalt an Becherzellen für den Hund charakteristisch (Engels, 1959).

Ausser den Tracheobronchialdrüsen wurde noch andern Strukturen eine Sekretion zugeschrieben. Clara (1937) sah in den Bronchuli terminales des Menschen und des Kaninchens neben flimmertragenden flimmerlose Epithelzellen mit kuppen-, lappen-, zungen- oder fingerförmigen in die Lichtung vorragenden Fortsätzen (Abb. 6). In den breit aufsitzenden Kuppen lagen in der Regel dicht gelagerte feine Körnchen, die Clara als Vorstufen eines in den Fortsätzen gebildeten Sekretes deutete. v. Hayek (1953, 1970) bezeichnet die von Clara beobachteten Gebilde als Keulenzellen und pflichtet Claras Ansicht bei, es handle sich bei diesen Fortsatzbildungen der Bronchuluszellen um einen apokrinen Sekretionsvorgang. Policard et al. bezeichnen solche Zellen als «cellules type Clara». Im englischsprachigen Schrifttum ist die Bezeichnung «Clara cells» weit verbreitet. Angeregt durch die Beobachtungen Claras am Bronchulusepithel des Menschen und Kaninchens folgten in unterschiedlichen Zeitabständen histologische und elektronenmikroskopische Untersuchungen am Epithel der Bronchuli insbesondere der Nagerlunge. Macklin (1949) gelang mittels supravitaler Versilberung bei der weissen Maus der Nachweis zweier verschiedener Zelltypen: einer dunklen flimmerhaltigen und einer hellen flimmerlosen Epithelzelle mit zottenartigen Fortsätzen. Karrer (1956) wies in den Flimmerzellen wenig Mitochondrien und im endoplasmatischen Retikulum wenig Vesikel nach.

In den flimmerlosen Zellen dagegen lagen zahlreiche Mitochondrien und ein gut entwickeltes Retikulum. Rhodin (1963) untersuchte elektronenmikroskopisch bei der weissen Maus die Clarazellen und wies die ursprünglich als Sekretvorstufe angesprochenen Granula als Mitochondrien nach. Nach Baskerville (1970) entsprechen beim Schwein die flimmerlosen Zellen der Bronchuli den Clarazellen der Maus.

Zusammenfassend lässt sich feststellen, dass die Funktion der Clarazellen vorläufig ungeklärt bleibt.

Die *Tracheobronchaldrüsen* sind mikroskopisch sichtbare, in die Schleimhaut der Trachea und Bronchen eingelagerte Drüsen, die ihr Sekret in die entsprechenden Abschnitte der Luftwege abgeben.

Die *serösen* Drüsenzellen besitzen in mässiger Zahl kleine dunkle Sekretgranula, haben Pyramidenform und bilden beerenförmige Endstücke, sog. Acini. Diese sind von rundlicher Form, besitzen interzelluläre Sekretkapillaren und stehen durch ein axiales Kanälchen mit dem Ausführungsgangsystem in Verbindung. Die mukösen Drüsenzellen dagegen weisen in erheblicher Zahl grosse, glänzende Sekretgranula auf, besitzen prismatische Form und entbehren der Sekretkapillaren. Die *mukösen* Drüsen stellen Tubuli (Drüenschläuche) dar. Tracheal- und Bronchaldrüsen sind demnach tubulo-acinöse Drüsen. Während Järvi (1935) für die serösen Drüsen die interzellulären Sekretkapillaren als charakteristisch erachtet, betrachtet Turunen (1955) die Lage des Zellkernes in den Drüsenzellen als entscheidend. Die mukösen Tubuli besitzen einen kleinen Zellkern an der Basis der Zelle, während in den serösen Acini der grosse Zellkern im Zentrum der Zelle liegt. Wegen der zahlreichen Unterschiede zwischen serösen und mukösen Zellen schliesst Järvi die Zugehörigkeit beider Zellen zu ein und derselben Zellart völlig aus. Beide Zellarten lassen nach demselben Autor verschiedene Funktionsphasen erkennen. Was die serösen Zellen betrifft, weist jedes Präparat sekretleere und -gefüllte Zellen auf, freilich in verschiedenem Verhältnis. Sekretleere Zellen sind klein und stehen eng gedrängt. Das Sekret verlässt die Zelle in gelöster Form. Auch die mukösen Drüsenzellen lassen verschiedene Sekretionsphasen erkennen. Sekretleere Zellen sind schmal und hoch mit rundem oder gezacktem Kern.

Im Gegensatz zu den Speicheldrüsen fehlt den Tracheobronchaldrüsen die Sekretröhre. An die Stelle des Schaltstückes (Isthmus) tritt die Schleimröhre. Diese entsteht durch Verschleimung von indifferenten Drüsengangzellen. Die Verschleimung geht aus von der Grenze zum Endstück und schreitet proximal fort. Die Schleimröhren sind etwa gleichmässig dicke, von hochprismatischem Epithel ausgekleidete, dichotom verzweigte Gebilde, die vorzugsweise an ihren Enden Erweiterungen in Dreiecksform aufweisen. Das längste von Järvi beobachtete Rohr besass eine Länge von 450  $\mu$ . Man unterscheidet an den Tracheobronchaldrüsen: das Mündungsstück, Gangstücke, Schleimröhren und Endstück. Diese Abschnitte lassen sich freilich nicht immer deutlich voneinander trennen. Das von Flimmerepithel ausgekleidete Mündungsstück entspringt aus dem Tracheal- bzw. Bronchalepithel. Bei Fleischfressern

weist der Drüsengang ausserhalb der Basalmembran nicht selten eine verschieden geformte Erweiterung (Ampulle nach Frankenhäuser, 1897) auf. Sie erreicht nach Järvi bei der Katze eine Breite bis zu 140  $\mu$  und stösst gelegentlich bis zu dem Knorpelplättchen der Bronchialwand vor. Mit oder ohne Ampulle setzt sich der Drüsengang in die tieferen Partien der Schleimhaut fort. Er nimmt spindelförmig an Umfang zu, entsendet im weitem Verlauf Schleimröhren und endet schliesslich mit typischem Schleimrohr am serösen End- oder Hauptstück. Die Drüsengangszellen werden gewöhnlich ausserhalb des Tracheal- bzw. Bronchalepithels durch Schleimzellen ersetzt.

## Eigene Untersuchungen

### 1. Material und Methodik

Das Untersuchungsmaterial stammt von Katzen verschiedenen Alters und Geschlechts, bei denen weder makroskopisch noch histologisch Lungenveränderungen nachzuweisen waren. Ferner wurden 6 Katzenfeten in verschiedenen Entwicklungsstadien und eine Reihe von neugeborenen und ganz jungen Katzen untersucht. Die Tiere wurden jeweils nach der in der Narkose erfolgten Tötung entblutet, die Lunge durch intratracheale Injektion von 4%iger wässriger Formaldehydlösung fixiert und rechtzeitig in die entsprechende Fixationslösung eingelegt. Die Präparate wurden aus dem unteren Drittel der Luftröhre, dem rechten Hauptbronchus und den Lappenbronchen der rechten Seite entnommen und in Paraffin eingebettet. Es wurden jeweils Schnitte aus dem Margo obtusus und Margo acutus hergestellt und mit Hämytoxylin-Eosin, van Gieson, Resorcin-Fuchsin gefärbt. Ferner wurden Hämalan-Mucikarminfärbung, Chesa sowie PAS- und PAS-Alcianblau-Färbungen hergestellt.

### 2. Befunde

Die Befunde an den Bronchialdrüsen sollen hier tabellarisch zusammengefasst werden, da mit zunehmendem Alter prinzipielle Veränderungen an den Bronchialdrüsen auftreten.

---

Abb. 1 Traubige Anordnung von Drüsenendstücken. Kleiner Ausführungsgang mit weiteren Drüsensprossen. – Katze, 1 Monat alt. (Schwachtes Trockensystem.)

Abb. 2 Bronchialdrüsen mit longitudinal getroffenem Ausführungsgang. An Mündungsstelle Becherzellen und Flimmerepithel erkennbar. Links eine mit Flimmerepithel ausgekleidete Ampulle. Katze, 2jährig. (Mittleres Trockensystem.)

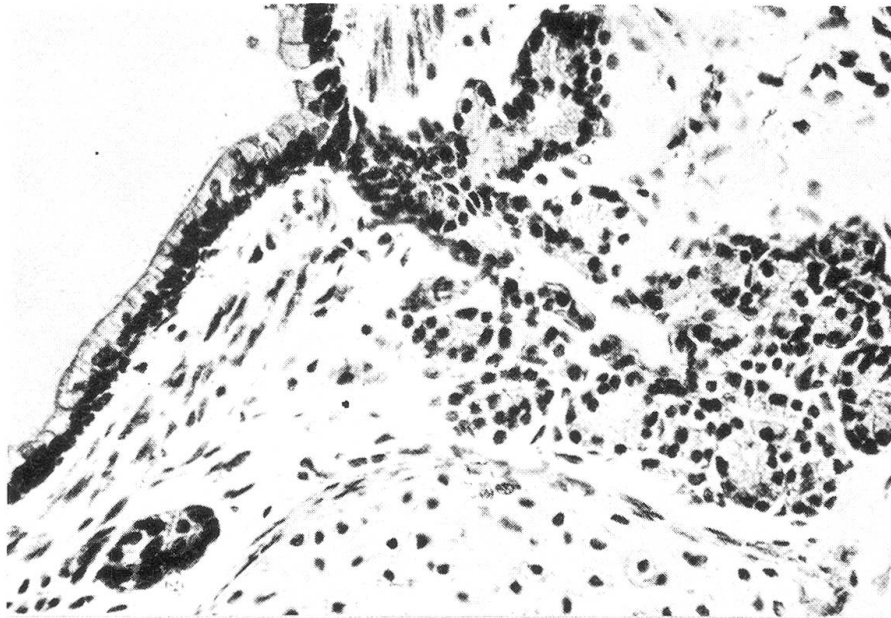
Abb. 3 Ausschnitt aus einem Stammbronchus einer 4monatigen Katze. Komplex von mukösen, z.T. stark verschleimenden Drüsen. In der Mitte oben eine seröse Drüse, Knorpelspange unten sichtbar. (Mittleres Trockensystem.)

Abb. 4 Stammbronchus einer 15jährigen Katze. Eine z.T. stark verschleimende Ampulle. In Knorpelnähe drei seröse Drüsen (dunkel). (Starkes Trockensystem.)

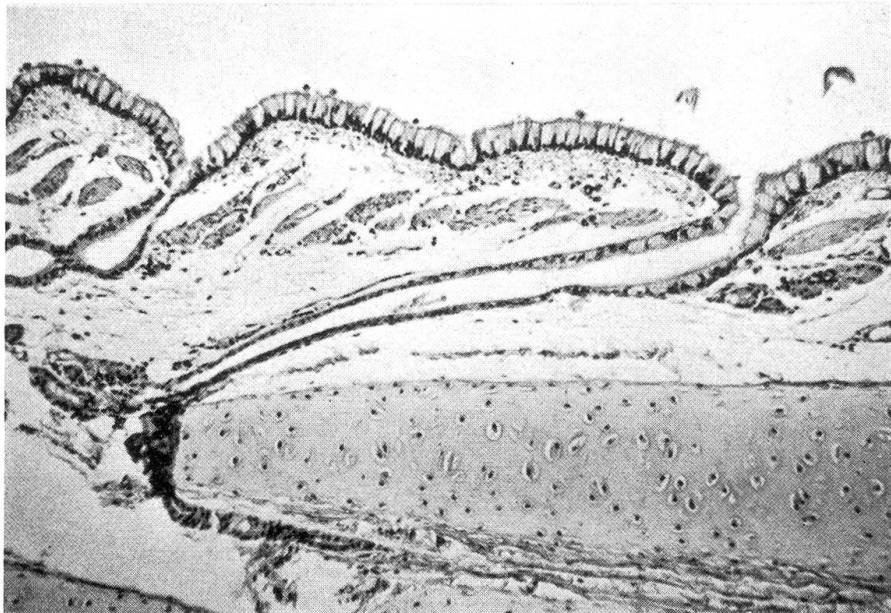
Abb. 5 Stammbronchus einer 22jährigen Katze. Umbau am Epithel der stark gestauten Ampullen. Ampulle links mit mässiger Sekretretention, Flimmerepithelbelag deutlich erkennbar. (Starkes Trockensystem.)

Abb. 6 Bronchulus einer 18jährigen Katze. Buckelförmige Fortsätze der Bronchulusepithelien, die morphologisch den Clarazellen entsprechen. (Starkes Trockensystem.)

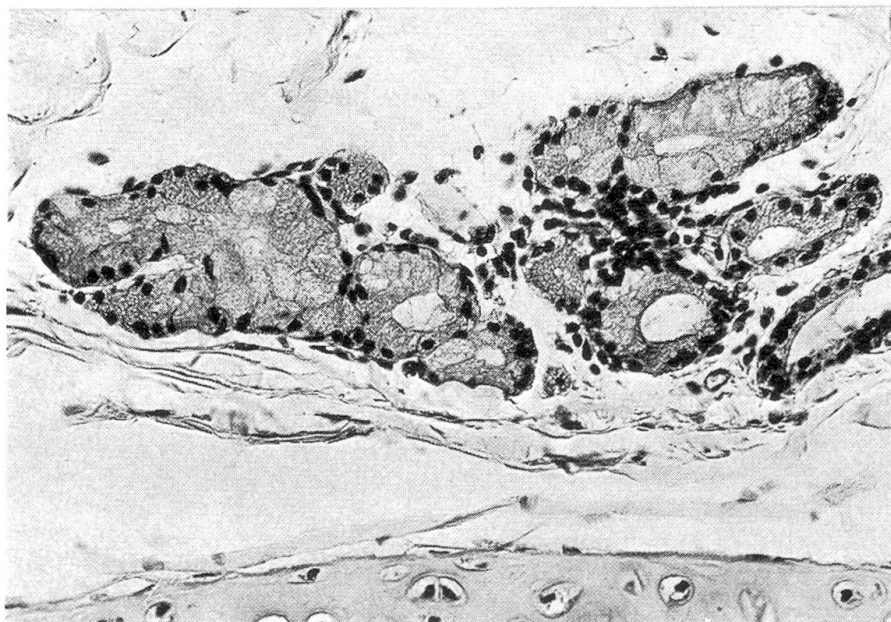1

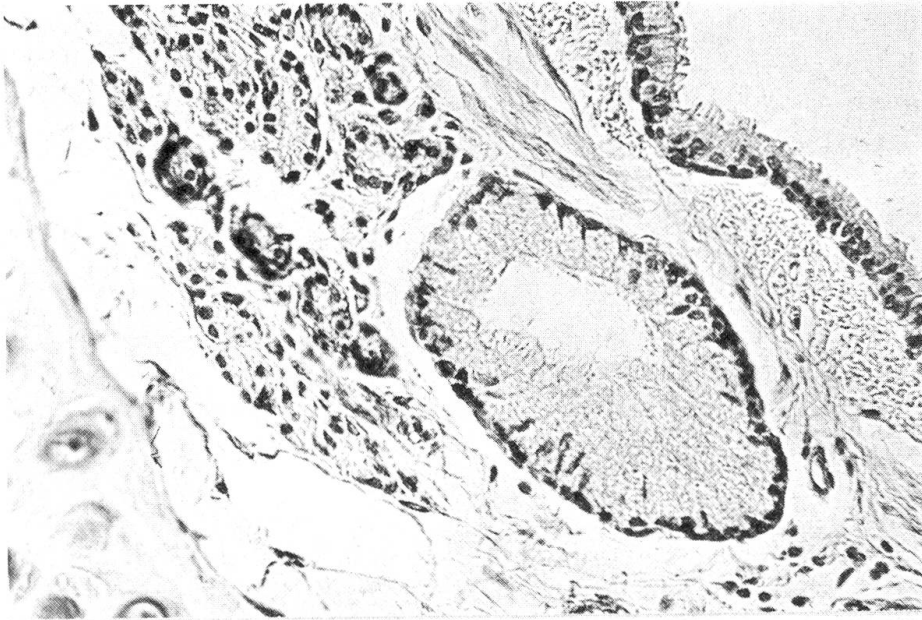


2

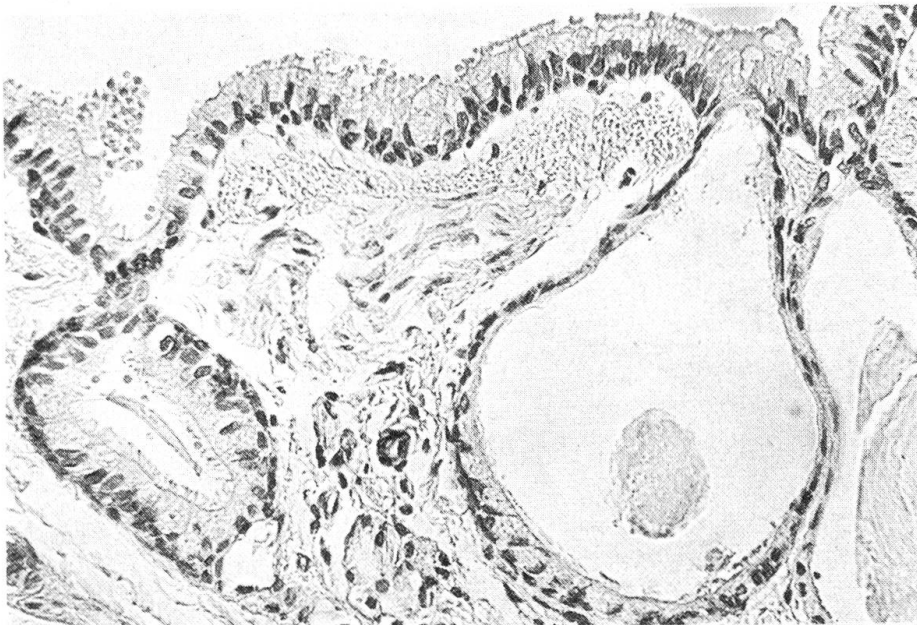


3

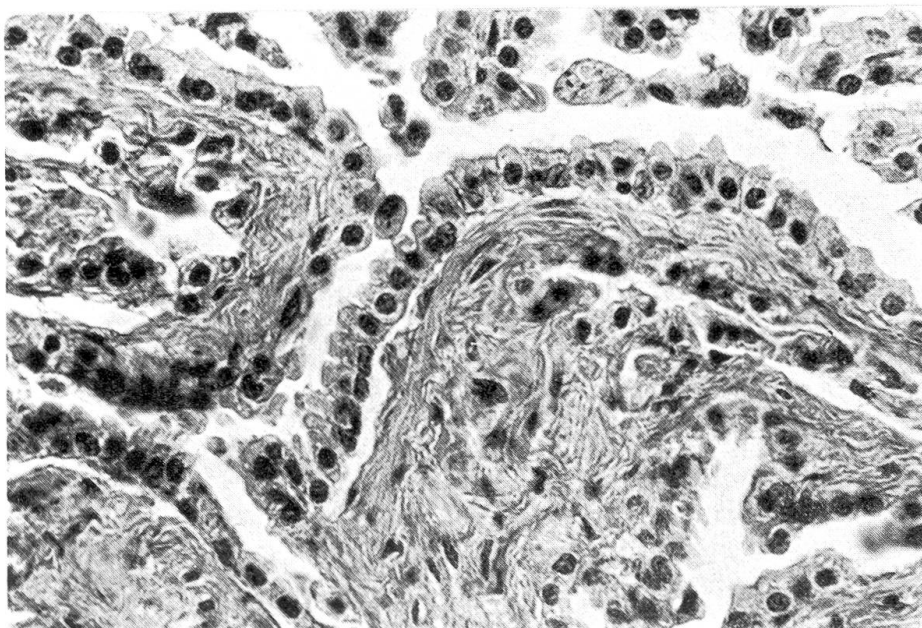




4



5



6

<i>Vor Geburt</i>	<i>Neugeboren</i>	<i>7–14 Tage</i>	<i>Katze 2 Wochen alt</i>
<p>Erste Anlage von Bronchaldrüsen im Epithel des Bronchus eines 15 cm langen geburtsreifen Feten in Form massiver Knospen. Durch Auftreten feiner Spalten macht sich Tendenz zur Kanalisierung bemerkbar. Tendenz zur Verzweigung der Drüsenanlagen in allen Lappenbronchen und im Hauptbronchus erkennbar.</p> <p>Bauplan des Bronchus festgelegt: Mehrreihiges, prismatisches Epithel mit kurzen Flimmern und vereinzelter Becherzellen. Propria mucosae mit elastischer Längsfaserschicht, dünne, stellenweise noch unterbrochene Muscularis. Wenige einfache Bronchaldrüsen, teils innen, teils aussen an Muskelschicht. Submucosa mit Drüsen, Venen und später Lymphfollikel. Peribronchale Schicht (Adventitia) mit Drüsen, Gefässen, Ganglien, Lymphfollikel und Fettzellen.</p>	<p>Drüsen in allen Lungenlappen vorhanden. Von der Propria bis zu Knorpelblättchen sich ausbreitend, Differenzierung von 2 Drüsenzellformen: muköse Drüsenzellen und seröse Drüsenzellen.</p> <p>Um Lichtungen der mukösen Drüsen Ansammlungen von PAS-positiven Granula, die sich asymmetrisch nach der Peripherie ausbreiten. Zwischen den verschleimenden mukösen Drüsen sind seröse Acini eingestreut.</p>	<p>Drüsenausführungsgänge meist kurz und eng.</p> <p>Mit 7 Tagen Gehalt an Becherzellen im Hauptbronchus sehr gross, in den hintern Bronchen nur vereinzelt Bronchaldrüsen, stellen vielfach noch kleine Einzeldrüsen dar. Daneben grössere muköse Endstücke angereichert. Seröse Drüsen selten.</p> <p>Stark entwickeltes Knorpelgerüst insbesondere im Hauptbronchus.</p>	<p>Am Übergang von Trachea in Hauptbronchus Drüsen nur ventral vorhanden, z. T. in Form von Schleimröhren, Muscularis fehlt, dorsal fehlen Drüsen, Muscularis vorhanden. Die Lappenbronchen besitzen wenig Drüsen, in Submucosa mit PAS-positiver Granulierung.</p>

### Diskussion

Für die lokalen Abwehrvorgänge an der Bronchalschleimhaut sind die Bronchaldrüsen zweifellos von grosser Bedeutung. Zusammen mit den Becherzellen sind sie vor allem für die Entstehung eines Schleimfilms verantwortlich. Flimmerepithel und Schleimfilm bewahren die Alveolen vor Fremdkörpern und Infektionen.

Die Ausbildung der Bronchaldrüsen ist zweifellos genetisch fixiert, daneben spielen aber offenbar auch durchgemachte Infektionen resp. Entzündungen aller Art eine entscheidende Rolle. Neben tierartlichen Besonderheiten sind

*Katze, 1 Monat*

Bildung kleiner Drüsenausführungsgänge. Bronchalepithel dieses Entwicklungsstadiums gekennzeichnet durch erhebliche Anreicherung von Becherzellen. Stellenweise flachmuldenartige Einsenkungen, so dass Bronchalepithel ein wellenförmiges Aussehen bekommt. Durch Proliferation dringen Zell sprossen in die Bronchialwand vor. Durch Kanalisierung Umbildung zu kleinen Drüsenausführungsgängen. Sie verzweigen sich und endigen in Endstücken muköser und seröser Art (s. Foto 1). Diese Drüsengänge dringen radiär, viel häufiger jedoch schräg in die Bronchialwand vor. Gelegentlich gabeln sie sich in Äste, die parallel zum Bronchalepithel verlaufen (siehe Abb. 2). Ausnahmsweise zeigt ein Gang stärkere Erweiterung, die teilweise von Flimmerepithel ausgekleidet ist und deshalb an eine Ampulle erinnert.

Die Bronchaldrüsen, in Läppchen wechselnder Grösse zusammengefasst, verteilen sich ziemlich gleichmässig auf die Bronchialwand. Muköse Drüsen herrschen vor. Seröse Acini eingestreut. In diesen lassen einzelne Zellen bei PAS-Färbung Schleimgranula erkennen.

In einzelnen Abschnitten des Ausführungsgangsystems kommt es zu Ansammlung von Schleim. Dieser bewirkt umschriebene Erweiterungen der Drüsengänge (Ektasien) (muköse Sekretion ist in vollem Gang).

In den *Bronchuli* zeigt das niedrig prismatische Epithel erstmals an der lumenseitigen Oberfläche wellenförmige Konturen, herührend von kuppenförmigen Fortsätzen, die in die Lichtung vorragen (*Clarazellen*).

*Katze 4 Monate*

Kleine und grosse Ausführungsgänge. Im Haupt- und in Lappenbronchen entspringen aus dem Bronchalepithel eine grössere Zahl von kleinen Drüsenausführungsgängen. Sie besitzen einen unterschiedlich langen, z.T. sich verzweigenden oder Erweiterung aufweisenden Gangabschnitt, der mit mukösen und (oder) serösen Endstücken endigt.

Ebenfalls aus dem Bronchalepithel stammt eine weitere Form von Drüsenausführungsgängen. Diese sind grösser als die vorigen und weisen eine bedeutende Erweiterung auf, die nach Frankenhäuser (1879) als *Ampulle* bezeichnet wird.

Die grossen Drüsenausführungsgänge entspringen am Mündungstrichter mit einem Flimmer- und Becherzellbelag. Die Erweiterung erfolgt nach dem Durchtritt durch die Schleimhaut und ist durch eine ungleichmässige Variabilität in Form und Grösse gekennzeichnet. Die Ampulle nimmt grosse Anteile der Submucosa ein und dehnt sich bis zu den Knorpelplättchen hin aus. Sie weist gelegentlich sekundäre Verwölbungen auf und steht mit Drüsenzellgruppen in Zusammenhang. Sie ist mit Flimmerepithel und Becherzellen ausgekleidet, aussen liegt ein Belag aus Basalzellen. Nicht selten setzt sich das Flimmerepithel ein Stück weit in den Drüsengang fort und verliert sich bisweilen erst an der Verzweigung in die Drüseneinstücke.

deshalb individuelle Schwankungen zu erwarten. Aus diesen Gründen sind allgemeine Rückschlüsse auf Zahl, Lokalisation und Art der Bronchaldrüsen nur mit Vorbehalt möglich.

Überblicken wir die anatomischen Befunde bei Katzen verschiedener Altersstufen, so lassen sich folgende Feststellungen treffen:

Zahl und Ausdehnung der Bronchaldrüsen nehmen während der Wachstumsperiode deutlich zu. Kurz vor der Geburt sind Bronchaldrüsen nur in Hauptbronchen anzutreffen, im Laufe der ersten Lebensjahre breiten sie sich über den ganzen Umfang des Bronchus aus. Die Bronchaldrüsen dringen mit zunehmendem Alter zwischen die Knorpelplatten und ins peribronchale Gewebe vor. Während des ganzen Lebens dominieren die mukösen Drüsen stark.

2-4 Jahre	5-8 Jahre
<p><i>Drüsenausführungsgänge</i></p> <p>Grössere Ausführungsgänge mit Ampullen in Lappenbronchen, besonders im Zwerchfellsappen. Im Spitzenlappen atypische Ampullen und Anreicherungen von Schleimröhren. Im Zwerchfellsappen Ampullen, die von vielen Bronchaldrüsen begleitet sind. Bisweilen setzt sich das Flimmerepithel ein Stück weit über die Ampullen hinaus in den Drüsengang fort.</p>	<p><i>Bronchaldrüsen</i></p> <p>Bei der 2jährigen Katze mässig entwickelt, reichlich dagegen beim 4jährigen Tier. In beiden Altersstadien Erweiterungen (Ektasien) im Bereich kleinerer Bronchen. Hauptmasse der Drüsen zwischen Muscularis und Knorpelplättchen lokalisiert. Einige schieben sich zwischen Knorpelplättchen hindurch in die Adventitia vor. Anordnung der Bronchaldrüsen von den Raumverhältnissen abhängig. Die vorherrschenden mukösen Drüsen meist in Form kleinerer und grösserer Läppchen. Häufig langgezogen und schmal, «kuchenartig». Seröse Acini zunächst mehr isoliert, später in die mukösen Läppchen eingestreut. In vielen serösen Acini mit PAS-Färbung Schleimgranula nachweisbar.</p>
	<p><i>Bronchaldrüsen</i></p> <p>Drüsen in reichlicher Zahl im Hauptbronchus. <i>Seröse Acini an Zahl zunehmend</i>, in Reihen angeordnet. Dazwischen muköse Elemente eingestreut. Man kann selbständige Einmündung von serösen Drüsen ins Bronchallumen erkennen. Häufiger erfolgt dieselbe für beide Drüsenformen gemeinsam.</p>
	<p><i>Mesenchym-Elemente</i></p> <p>Das Knorpelgerüst der Bronchen in diesen Stadien stark entwickelt. Im Bronchus bis 10 Knorpelplättchen vorhanden. Überlappen sich gegenseitig. Bronchen mit ihren Drüsen werden jetzt von grossflächig verteiltem Fettgewebe umgeben. Fettzellen schieben sich etwa zwischen Knorpelplättchen und Schleimhaut ein.</p> <p>Als weiteres Element treten jetzt oder schon früher Lymphknötchen in Erscheinung. Nicht selten schieben sich solche Lungenmandeln zwischen 2 Bronchen ein.</p>

Man hat aber den Eindruck, dass im Alter die Relation zwischen den beiden Hauptdrüsenformen zugunsten der serösen Drüsen verschoben wird.

Die Bronchaldrüsen weisen ein kompliziertes Gangsystem auf. Kleinere Drüsenkomplexe gruppieren sich um einen Drüsenausführungsgang, der entweder direkt in den Bronchus einmündet oder mit andern Ausführungsgängen an eine Ampulle angeschlossen ist. Die Bedeutung dieser Ampullen ist unklar, wahrscheinlich stellen sie eine Art Reservoir für das Drüsensekret dar. Sekretretentionen scheinen mit zunehmendem Alter häufiger zu werden; nicht selten findet man stark ausgeweitete, mit Schleim gefüllte Ampullen und Ausführungsgänge. Die Bronchalschleimhaut zeigt eine ungewöhnliche und völlig unregelmässige Faltung (siehe Abb. 5).

Die Lymphfollikel als lokale Abwehreinrichtungen scheinen nach unseren Erfahrungen ebenfalls mit dem Alter an Umfang zuzunehmen, wobei vielleicht

*10- bis 15jährige Katzen*

Im Bronchalepithel nehmen Becherzellen ab, die Verteilung wird unregelmässig. Die Schleimproduktion der mukösen Drüsen scheint abzunehmen, jedenfalls werden bei PAS-Färbung die roten Granula spärlicher. Das Bronchalepithel zeigt starke Buckel- und Muldenbildungen, die Zahl der Bronchaldrüsen nimmt zu. Gelegentlich treten in der Bronchialwand schleimgefüllte, deutlich erweiterte Ampullen- oder Ausführungsgänge auf, bei denen das auskleidende Epithel zum Teil endothelartig abgeflacht erscheint. Diese ungewöhnlich starke Schleimretention in den Ampullen geht einher mit einem Umbau des auskleidenden Epithels. Becherzellen sind hingegen in der Regel noch zu erkennen. Gelegentlich treten am Epithel der mukösen Bronchaldrüsen pyknotische Vorgänge ein, ausnahmsweise entsteht auch eine Vakuolisierung des Zytoplasmas.

*16- bis 22jährige Katzen*

Das Bronchalepithel erscheint stark wellenförmig, es weist insbesondere kryptenartige Einbuchtungen auf. Ampullen und Ausführungsgänge sind am Anfang mit einem Zylinderepithel ausgekleidet, das peripheriwärts an Höhe stark abnimmt. Stellenweise besteht eine deutliche Hyperplasie von Bronchaldrüsen. Auch hier sind häufig Sekretretentionen in ausgeweiteten Ampullen vorhanden. In den Bronchuli sind neben normalen Epithelzellen auch in vermehrter Masse deutliche Clarazellen vorhanden. Die Grösse der Lymphfollikel variiert stark. Zirrhöse Drüsenzellen haben etwas zugenommen. Am Knorpel sind Altersveränderungen in Form zunehmender Verkalkung wahrzunehmen.

weniger das Alter als die Zahl der durchgemachten lokalen Infektionen resp. Entzündungen entscheidend sind. Über das Verhalten der Becherzellen lässt sich kaum eine statistische Aussage machen. Zweifellos nehmen Becherzellen im jugendlichen Alter zu, eine eindeutige Häufung von Becherzellen im hohen Alter liess sich aber nicht in allen Fällen nachweisen.

In den proximalen Bronchulusabschnitten sind bei der Katze noch Drüsen zu erkennen. Bereits im jugendlichen Alter fallen in zunehmendem Masse am Bronchulusepithel buckelförmige Fortsätze auf, wie sie von Clara beim Menschen und Kaninchen beschrieben worden sind. Wir möchten diese lumenseitigen Protuberanzen am Bronchulusepithel vom deskriptiven Standpunkt aus den *Clarazellen* gleichsetzen, wobei wir aber den Vorbehalt anführen müssen, dass wir keinerlei histochemische und elektronenoptische Untersuchungen an diesen Zellen vorgenommen haben.

Trotz der eingangs erwähnten Vorbehalte möchten wir aber darauf hinweisen, dass am Bronchus und insbesondere auch an den Bronchaldrüsen qualitative und quantitative Veränderungen im Laufe des Lebens auftreten. Die Interpretation der anatomischen Beobachtungen dürfte schwierig sein.

### Zusammenfassung

Es werden die Bronchaldrüsen bei Katzen verschiedener Altersstufen histologisch untersucht. Bereits vor der Geburt entwickeln sich die Bronchaldrüsen aus dem oberflächlichen Epithel und differenzieren sich zu mukösen und serösen Drüsen. Mit 4 Monaten erfolgt die Bildung von Ampullen, die von Becherzellen und Flimmerepithel ausgekleidet sind. Bronchaldrüsen sind bei der Katze auch in den untern Bronchulusabschnitten anzutreffen. Mit zunehmendem Alter kommt es zu einer Vermehrung der Drüsen und einer

Zunahme des peribronchalen Fettgewebes und der Lymphfollikel. Im Alter nehmen Sekretretentionen zu, im Bronchulusepithel entstehen vermehrt kuppenförmige Protuberanzen, die morphologisch den Clarazellen bei Mensch und Kaninchen entsprechen.

### Résumé

Les résultats de l'examen histologique des glandes bronchiales de chats de différents âges sont discutés. Ces glandes provenant de l'épithélium superficiel se développent déjà avant la naissance et deviennent des glandes muqueuses et séreuses. A l'âge de 4 mois des ampoules tapissées de cellules caliciformes et d'un épithélium cilié se forment. Chez le chat de telles glandes se trouvent même dans les parties inférieures des ramifications bronchiques. Avec l'âge, le nombre de ces glandes, le tissu adipeux et les follicules lymphatiques péribronchiques augmente. Chez des individus âgés la rétention des produits de sécrétion s'observe plus fréquemment, et dans l'épithélium des ramifications bronchiques, des protubérances à voûte se forment lesquelles, du point de vue morphologique, correspondent aux cellules de Clara chez l'homme et le lapin.

### Riassunto

È stata studiata l'istologia delle ghiandole bronchiali di felini di diversi gruppi d'età. Poco prima della nascita le ghiandole bronchiali si sviluppano dell'epitelio superficiale dei bronchi differenziandosi in ghiandole mucose e sierose. Nel gatto le ghiandole sono localizzate non solo nei bronchi ma anche nelle parti prossimali dei bronchuli. All'età di 4 mesi sono formate ampolle con cellule ciliate e caliciformi. Con l'età aumentano il numero e l'estensione delle ghiandole bronchiali, il tessuto adiposo peribronchiale ed il tessuto linfatico. Nel gruppo degli animali vecchi vi è un'iperplasia ghiandolare e molto spesso una ritenzione di muco. Nell'epitelio dei bronchioli vi sono protrusioni di cellule, morfologicamente corrispondenti alle cellule di Clara dell'uomo e del coniglio.

### Summary

The histology of the feline bronchial glands of different age groups has been investigated. Shortly before birth bronchial glands are originating from the surface epithelium of the bronchi, differentiating into mucous and serous glands. In the cat, glands are located not only in the bronchi, but also in the proximal parts of the bronchuli. At the age of 4 months, ampullae with ciliated cells and goblet cells are formed. Number and extension of bronchial glands, the peribronchial fat tissue and the lymphatic tissue are increasing with age. In the high age group there is a glandular hyperplasia and very often a retention of mucus. In the epithelium of the bronchioli there are cellular protrusions, morphologically corresponding to the Clara cells in man and rabbit.

### Literaturverzeichnis

- Baskerville A.: Ultrastructural Studies of the normal Pulmonary tissue of the pig. *Res. vet. Sci.* 11, 150–155 (1970). – Brites G.: Parenté des cellules constituant l'épithélium de la trachée humaine, au cinquième mois de la vie intra-utérine. *Compt. rend. Soc. Biol.* 102, 229–231 (1929). – Brouet G. et Chretien J.: Histologie des éléments sécréteurs bronchiques (Etude morphologique, physiologique et pathologique). *Bronches* 6, 7–96 (1956). – Burkl W.: Über die Sekrete in den Halbmonden der gemischten Drüsen des Respirationstraktes. *Z. mikr.-anat. Forschg* 59, 558–561 (1953). – Clara M.: Zur Histobiologie des Bronchialepithels. *Z. mikr.-anat. Forschg* 41, 321–347 (1937). – Eggdahl A.: The points of disappearance of cartilage, goblet cells, cilia and glands in the bronchi. *Anat. Anz.* 27, 405–412 (1905). – Engels S.: The respiratory tissue of the dog. *Acta anat.* 35, 301–310 (1958). – Engels S.: The respiratory tissue of the cat. *Acta anat.* 36, 234–239 (1959). – Frankenhäuser C.: Untersuchungen über den Bau der Tra-

cheo-Bronchial-Schleimhaut. Inaug. Diss. Dorpat (1879). – Hayek H. von: Zur Histophysiologie der Epithelzellen der Bronchuli und Alveolen. *Anat. Anz. Erg. h.* 98, 134–140 (1951). – Hayek H. von: Die menschlichen Lungen. 2. Aufl. Springer Verlag Berlin-Heidelberg 1970. – Järvi O.: Über den Bau der Trachea- und Larynxdrüsen und der Drüsenzellen bei einigen Säugetieren. *Ann. Acad. Sci. Fenn. Ser. A* 43, 1–105 (1935). – Karrer H. E.: The ultrastructure of mouse lung. A note of the fine structure of mitochondria and endoplasmatic reticulum of the bronchiolar epithelium. *J. Biophysic. Biochem. Cytol.* 2, 115–118 (1956) Suppl. – Macklin G. G.: The two types of epithelium of the finest bronchioles of the albino mouse as revealed by supravital silverization. *Canad. J. Res.* 27, 50–58 (1949). – Müller J.: Zur vergleichenden Histologie der Lunge unserer Haussäugetiere. *Arch. mikr. Anat. Entw. gesch.* 69 (1906). – Policard A., Collet A. et Giltaire-Ralyte L.: Observation micro-électronique sur l'infrastructure des cellules bronchiolaires. *Bronches* 5, 187–196 (1955). – Rhodin J. A. G.: An Atlas of ultrastructure. W. B. Saunders, Philadelphia and London 1963. – Turunen M.: Über die Drüsen der Trachea und der Bronchen. Eine mikroskopische Untersuchung über den Bau und das Vorkommen der Drüsen in den Luftwegen des Menschen und Meerschweinchens. *Annals Acad. Sci. Fenn. Ser. A V, Medica Anthropologica* 48, 1–40 (1955).

## BUCHBESPRECHUNG

**Le Potassium dans les Cultures et les Sols Tropicaux – Potassium in Tropical Soils and Crops.** Bericht über das vom Internationalen Kali-Institut in Bern in Abidjan/Republik Elfenbeinküste im Dezember 1973 organisierte 10. Kolloquium. 603 Seiten mit zahlreichen Tabellen und graphischen Darstellungen, Verkaufspreis: sFr. 42.— plus Versandkosten.

Mit dem vorliegenden stattlichen Buch will das Internationale Kali-Institut die am 10. Internationalen Kolloquium in Abidjan/Republik Elfenbeinküste präsentierten Arbeiten einem weiteren Interessentenkreis bekanntmachen, um deren Nutzenanwendung in der Praxis zu ermöglichen. Die Elfenbeinküste wurde als Tagungsort ausersehen, weil dieses Land über ein gut ausgebautes Netz landwirtschaftlicher Versuchsstationen verfügt. Die Fülle des in 3 Arbeitssitzungen vorgetragenen Materials umfasst eine umfangreiche Auswahl von Themen rund um die Bedeutung des Kaliums für die Düngung tropischer Böden: leitende Themen der Arbeitssitzungen: 1. Kalium in tropischen Böden. – 2. Kalium in der Physiologie und Ernährung tropischer Pflanzen. – 3. Kalium in der Düngung tropischer Kulturen.

Dabei wird auf die Wechselbeziehungen der einzelnen Nährstoffe, die den Pflanzen zur Verfügung stehen, hingewiesen mit der Mahnung, Einseitigkeit zu vermeiden. Es ist auch in den Tropen eine Binsenwahrheit, dass das Gesetz des Minimums gilt und dass nur wohlausgewogene Düngung, die den Bedürfnissen der Böden Rechnung trägt, zu einem vollständigen Futter führt, das das Auftreten von Mangelerscheinungen bei den Nutztieren verhindert.

Das Buch ist eine Fundgrube für den an der tropischen Landwirtschaft interessierten Landwirt, enthält aber auch für den Tierarzt viel Wissenwertes und kann deshalb bestens zum Studium empfohlen werden.

*E. Saxer, Gümligen*