Zeitschrift: Schweizer Archiv für Tierheilkunde SAT : die Fachzeitschrift für Tierärztinnen und Tierärzte = Archives Suisses de Médecine Vétérinaire ASMV : la revue professionnelle des vétérinaires

Herausgeber: Gesellschaft Schweizer Tierärztinnen und Tierärzte

Band: 117 (1975)

Heft: 6

Artikel: Therapie und Prognose der Fesselbeinfrakturen

Autor: Dubs, B. / Németh, F.

DOI: https://doi.org/10.5169/seals-591790

Nutzungsbedingungen

Die ETH-Bibliothek ist die Anbieterin der digitalisierten Zeitschriften auf E-Periodica. Sie besitzt keine Urheberrechte an den Zeitschriften und ist nicht verantwortlich für deren Inhalte. Die Rechte liegen in der Regel bei den Herausgebern beziehungsweise den externen Rechteinhabern. Das Veröffentlichen von Bildern in Print- und Online-Publikationen sowie auf Social Media-Kanälen oder Webseiten ist nur mit vorheriger Genehmigung der Rechteinhaber erlaubt. Mehr erfahren

Conditions d'utilisation

L'ETH Library est le fournisseur des revues numérisées. Elle ne détient aucun droit d'auteur sur les revues et n'est pas responsable de leur contenu. En règle générale, les droits sont détenus par les éditeurs ou les détenteurs de droits externes. La reproduction d'images dans des publications imprimées ou en ligne ainsi que sur des canaux de médias sociaux ou des sites web n'est autorisée qu'avec l'accord préalable des détenteurs des droits. En savoir plus

Terms of use

The ETH Library is the provider of the digitised journals. It does not own any copyrights to the journals and is not responsible for their content. The rights usually lie with the publishers or the external rights holders. Publishing images in print and online publications, as well as on social media channels or websites, is only permitted with the prior consent of the rights holders. Find out more

Download PDF: 26.07.2025

ETH-Bibliothek Zürich, E-Periodica, https://www.e-periodica.ch

Schweizer Archiv für Tierheilkunde

Herausgegeben von der Gesellschaft Schweizerischer Tierärzte

Band 117 . Heft 6 . Juni 1975

Schweiz. Arch. Tierheilk. *117*, 299–309, 1975

Aus dem Institut voor Veterinaire Heelkunde, Afd. Kliniek Grote Huisdieren, Rijksuniversiteit Utrecht (Direktor: Prof. Dr. S. R. Numans)

Therapie und Prognose der Fesselbeinfrakturen

von B. Dubs[1] und F. Németh[2]

1. Einleitung

In letzter Zeit haben sich die Auffassungen über die verschiedenen Behandlungsmöglichkeiten der Fesselbeinfrakturen stark gewandelt. Während noch vor wenigen Jahren die konservative Therapie die Regel war und die Osteosynthese mit Verschraubung der Fragmente auf «besondere Fälle» (Silbersiepe und Berge, 1965) oder «Frakturen mit grosser Diastase» (Stihl, 1968) beschränkt blieb, gewinnt zurzeit die Auffassung die Oberhand, dass auch die kleineren Fissuren operativ versorgt werden sollten (Fackelman, 1973; Cronau, 1973). Auch am eigenen Patientenmaterial der Utrechter Klinik lässt sich dieser Trend nachweisen. Diese Entwicklung wurde freilich nicht kritiklos hingenommen.

Keller (1974) gibt einen Überblick über den Behandlungserfolg bei 44 Patienten mit Fesselbeinbrüchen, die an der Berliner Klinik vorgestellt wurden. Es handelte sich um 29 Fissuren und 15 Frakturen, davon 12 Trümmerbrüche. 18 Pferde wurden aus den verschiedensten Gründen geschlachtet, 26 Patienten wurden mit konservativer Therapie geheilt, darunter befanden sich 4 Pferde mit Trümmerfrakturen, die anschliessend der Zucht zugeführt wurden. Die übrigen 22 Pferde konnten wieder als Reitpferde oder Traber eingesetzt werden. Keller vertritt deshalb die Ansicht, dass bei der operativen Therapie zwar die Heilungsdauer verkürzt werden könne, dass aber wegen des Operationsrisikos (Gefahr der vollständigen Frakturierung beim Niederlegen des Patienten, Infektionsrisiko) sowie der Notwendigkeit, die Schrauben später wieder zu entfernen, schliesslich der hohen Kosten des Instrumentariums wegen die operative Behandlung von Fesselbeinbrüchen nicht angezeigt sei.

Eine einseitige Stellungnahme für die konservative oder die operative Therapie erscheint uns angesichts der sich so verschiedenartig präsentierenden Fesselbeinbrüche unzweckmässig. Eine Aussage darüber, welcher Behandlungsmethode der Vorzug gegeben werden sollte, muss vielmehr für jeden Frakturtyp einzeln gemacht werden.

[1] Dr. B. Dubs, Hinterzelg, 8700 Küsnacht-Itschnach.
[2] Dr. F. Németh, Yalelaan 8, Uithof, Utrecht.

2. Frakturformen

Fast alle Frakturtypen der Fesselbeinbrüche lassen sich in ihrer Entstehungsweise von der Sagittal- und der Transversalfraktur ableiten. Der Einriss in der Sagittalebene erfolgt nach Fehltritten oder scharfen Wendungen durch die Meisselwirkung des Kamms vom Röhrbein in der sagittal gestellten Mittelrinne der proximalen Gelenkfläche des Fesselbeins, während die Transversalbrüche durch Abscherung der dorsalen von der volaren Knochenplatte entstehen (Silbersiepe und Berge, 1965).

In den Jahren 1961 bis 1973 wurden an der Utrechter Klinik 79 Fälle von Fesselbeinbrüchen (Tab. 1) vorgestellt. In 10% der Fälle beschränkt sich der Bruchspalt auf das obere Drittel des Fesselbeins (Typ 1), in 15% erstreckt er sich bis zur Mitte des Fesselbeins (Typ 2). Diese zusammen ein Viertel aller Fesselbeinbrüche ausmachenden Frakturformen sind die klassischen Fesselbeinfissuren, also die unvollständigen Frakturen. In weiteren 10% der Fälle erstreckt sich der Bruchspalt in sagittaler Richtung bis ungefähr zur Mitte des Fesselbeins und bricht dann fast rechtwinklig zur Seite aus (Typ 3). Bei diesen Fällen handelt es sich durchwegs um echte Frakturen mit deutlicher Dislokation der Frakturstücke. In 28% der Fälle verlaufen die Frakturlinien mehr oder weniger über die ganze Länge des Fesselbeins, entweder in rein sagittaler Richtung (Typ 4; 25%) oder schräg zu einem der distalen Bandhöcker (Typ 5; 3%). 8% sind Transversalfrakturen (Typ 6), 20% sind mehrfache Splitterfrakturen (Typ 7), bei denen oft nicht mehr zu entscheiden ist, ob sie nun mehr vom sagittalen oder transversalen Typ sind. In 6% (Typ 8) war ein Bandhöcker mit einem Teil der proximalen Gelenkfläche abgebrochen, und bei zwei jungen Fohlen konnte eine Fraktur der proximalen Epiphysenfuge (Typ 9) beobachtet werden. Es handelt sich dabei also um eine echte Querfraktur des Fesselbeins, die nach Silbersiepe und Berge (1965) in der Literatur bisher nicht beschrieben worden ist.

3. Behandlungserfolg

Die Resultate der konservativen Therapie sowie der Osteosynthese mit Zugschrauben werden einander in den Tabellen 2 bis 10 gegenübergestellt. Daraus wird ersichtlich, dass alle vier Fälle von Sagittalfissuren bis zur Fesselbeinmitte (Typ 2), alle vier Fälle der zur Seite ausgebrochenen Sagittalfrakturen (Typ 3) und fünf von sieben Sagittalfrakturen, die durch das ganze Fesselbein zogen (Typ 4), durch die Verschraubung geheilt werden konnten. Die Resultate der konservativen Therapie sind ungünstiger, insbesondere bei Typ 3 fällt auf, dass bei konservativer Therapie kein Pferd geheilt werden konnte.

Wir wollen dabei nicht verschweigen, dass eine solche stark vereinfachende, summarische Darstellung einige Probleme offenlässt. So finden sich in unserem Material manche Pferde mit Fissuren, die erst nach mehreren Wochen an der Klinik vorgestellt wurden, weil die Ursache der Lahmheit nicht richtig erkannt wurde und die Tiere trotz längerer Stallruhe lahm blieben. Haben sol-

Tab. 1 Schematische Einteilung der Frakturtypen und Häufigkeit ihres Vorkommens (total 79 Fälle)

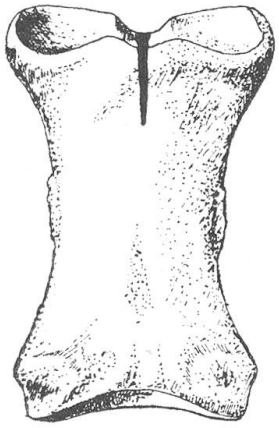

10%
Typ 1

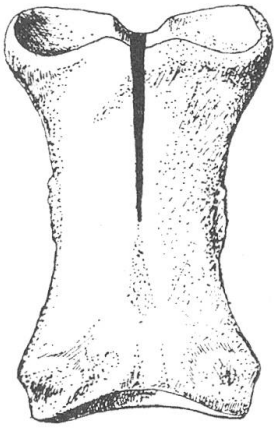

15%
Typ 2

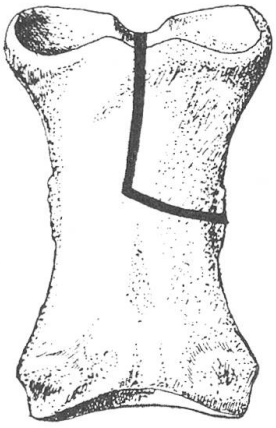

10%
Typ 3

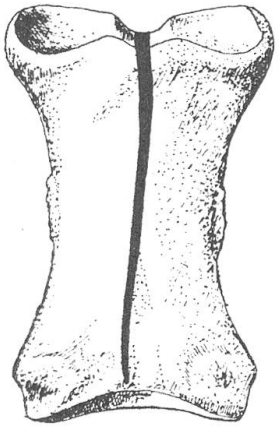

25%
Typ 4

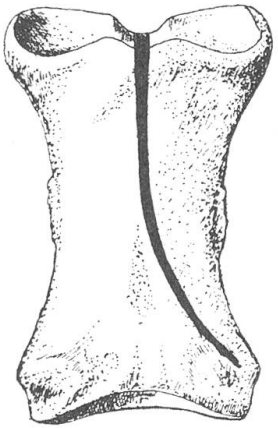

3%
Typ 5

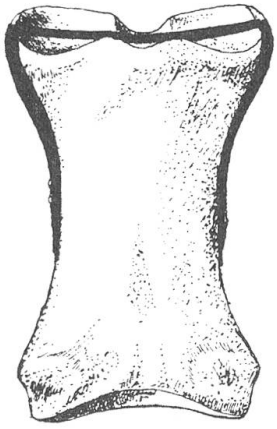

8%
Typ 6

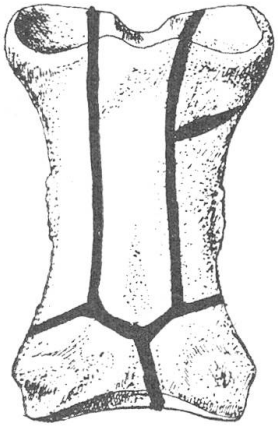

20%
Typ 7

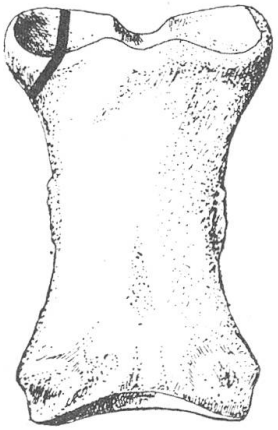

6%
Typ 8

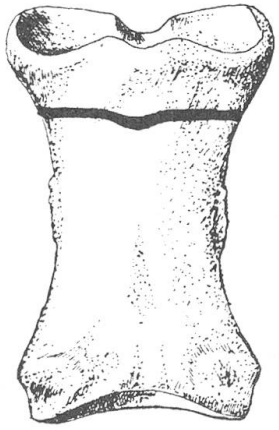

3%
Typ 9

che Patienten eine schlechtere Prognose? Die Frage kann verneint werden. Unter den Fissuren im oberen Drittel des Fesselbeins (Typ 1) finden wir bei den 5 konservativ geheilten Patienten 4 Pferde, die erst nach 4 bis 6 Wochen an der Klinik vorgestellt wurden. Bei den bis zur Fesselbeinmitte reichenden Fissuren (Typ 2) wurden 2 Patienten erst nach 3 resp. 8 Wochen vorgestellt und heilten trotz des Unterbleibens einer adäquaten konservativen Therapie aus.

Tab. 2 Sagittalfissur im oberen Drittel des Fesselbeins

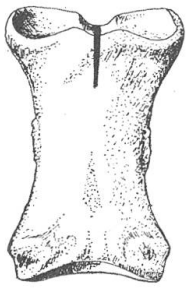

Behandlung	Anzahl	geheilt	chron. lahm	unbekannt
geschlachtet				
konservativ	8	5	1	2
Osteosynthese				

Tab. 3 Sagittalfissur bis zur Mitte des Fesselbeins

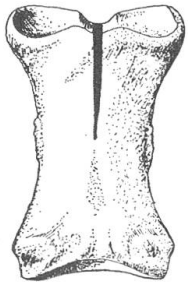

Behandlung	Anzahl	geheilt	chron. lahm	unbekannt
geschlachtet				
konservativ	8	4	2	2
Osteosynthese	4	4		

Tab. 4 Sagittalfraktur, zur Seite ausgebrochen

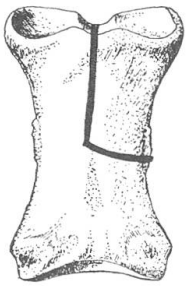

Behandlung	Anzahl	geheilt	chron. lahm	unbekannt
geschlachtet				
konservativ	4		3	1
Osteosynthese	4	4		

Pferde, die nach wenigen Monaten konservativer Behandlung noch lahmten und geschlachtet wurden, weil der Besitzer die Hoffnung auf eine Heilung aufgegeben hatte, figurieren in den Tabellen 2 bis 10 unter der Rubrik «chronisch lahm» ebenso wie Patienten, die viel länger ohne Erfolg behandelt wurden. Wenn wir bedenken, wie viel Zeit die Frakturheilung bei konservativer Therapie (vgl. Abschnitt 4) oft beansprucht, ist anzunehmen, dass das eine oder andere Pferd bei etwas mehr Geduld seitens des Besitzers noch eine Heilungschance gehabt hätte.

4. Frakturheilung

a) bei konservativer Therapie

Da von unseren Patienten leider kein Sektionsmaterial gesammelt wurde, obschon viele Pferde geschlachtet wurden, müssen wir uns zur Beurteilung des Heilungsverlaufs auf die Röntgenkontrollfotos stützen, die bei einem Teil der

Tab. 5 Sagittalfraktur bis ins untere Drittel des Fesselbeins

Behandlung	Anzahl	geheilt	chron. lahm	unbekannt
geschlachtet	2			
konservativ	11	4	4	3
Osteosynthese	7	5	2	

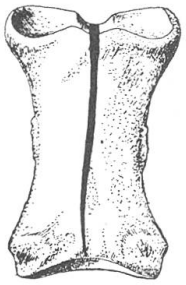

Tab. 6 Sagittalfraktur, schräg zum distalen Bandhöcker

Behandlung	Anzahl	geheilt	chron. lahm	unbekannt
geschlachtet				
konservativ	2	1	1	
Osteosynthese				

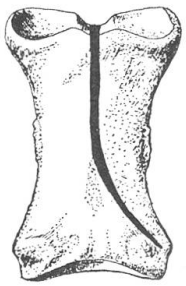

Tab. 7 Transversalfrakturen

Behandlung	Anzahl	geheilt	chron. lahm	unbekannt
geschlachtet	1			
konservativ	5		5	
Osteosynthese				

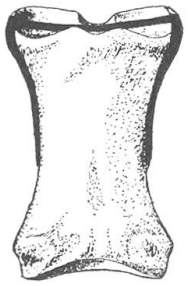

Patienten angefertigt wurden. Im weiteren gibt uns das Nachlassen der Schmerzhaftigkeit einen guten Hinweis auf den Heilungsverlauf.

Bei den mehrfachen Splitterfrakturen entwickelt sich rasch ein Callus luxurians, der sich ums ganze Fesselbein erstreckt und das Fessel- und Krongelenk im Sinne einer chronisch deformierenden Arthritis mit einbezieht, ein Prozess, den wir in vermindertem Mass und auf die Dorsalfläche des Fesselbeins beschränkt auch bei den Sagittalfrakturen beobachten.

Bei den Sagittalfissuren kann sich nach den ersten Wochen der Bruchspalt

deutlicher abzeichnen oder sich nach anfänglich negativem Röntgenbefund überhaupt erst zu erkennen geben. In zwei Fällen frakturierte ein Fesselbein, wo vorerst nur ein Verdacht auf Fesselbeinfissur bestanden hatte. Somit überwiegen in den ersten Wochen nach dem Entstehen der Fraktur osteolytische Prozesse im Bereich des Frakturspaltes, wie dies auch für die Sagittalfraktur des Hufbeins beschrieben wurde (Dubs und Németh, 1972). Diese Knochen-

Tab. 8 Mehrfache Splitterfrakturen

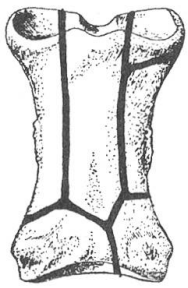

Behandlung	Anzahl	geheilt	chron. lahm	unbekannt
geschlachtet	11			
konservativ	3		3	
Osteosynthese	2*		2	

* Laufbügel nach Németh

Tab. 9 Absprengfraktur eines Bandhöckers

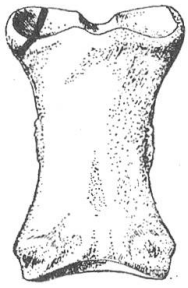

Behandlung	Anzahl	geheilt	chron. lahm	unbekannt
geschlachtet				
konservativ	5	2	3	
Osteosynthese				

Tab. 10 Fraktur in der proximalen oder distalen Epiphysärlinie des Fesselbeins

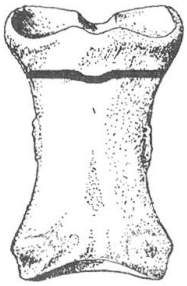

Behandlung	Anzahl	geheilt	chron. lahm	unbekannt
geschlachtet				
konservativ	2	1*		
Osteosynthese				

* ein Fall geheilt, der zweite an Wurmaneurysma gestorben

resorption ist auf instabile Verhältnisse und gegenseitige Bewegung der Fragmente zurückzuführen. Nach zwei Monaten verschleiern sich die anfänglich scharf gezeichneten Bruchspalten, mit 4 Monaten sollten bei der konservativen Behandlung die Frakturlinien nicht mehr sichtbar sein. Nicht selten dauert es aber noch länger, bis die Frakturlinien im Röntgenbild nicht mehr nachgewiesen werden können.

Klinisch fällt am Patienten auf, dass der Schmerz, respektive die Lahmheit bei der konservativen Therapie monatelang anhält. Aus dem klinischen

Tab. 11 Indikationen zur Osteosynthese

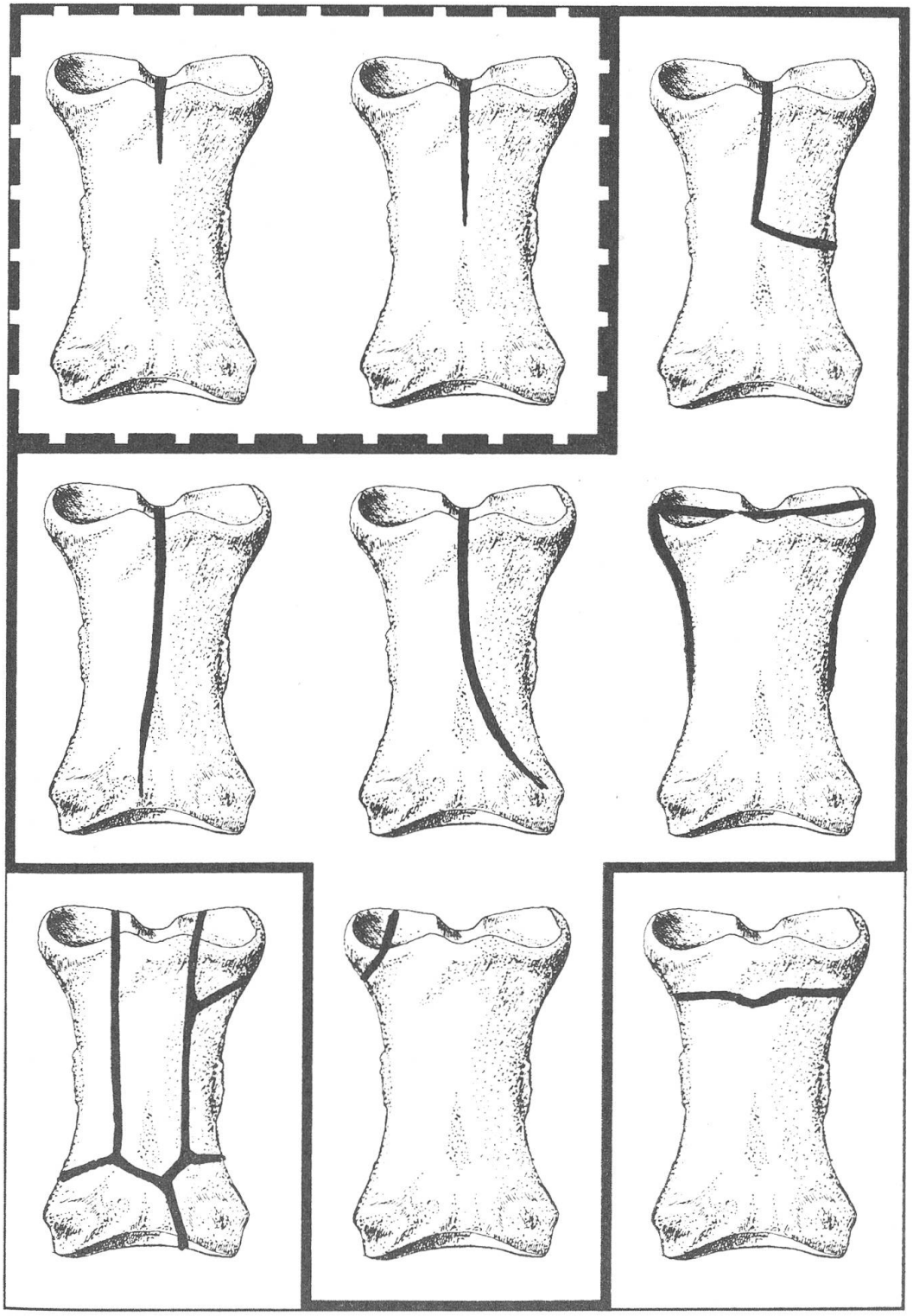

absolut

relativ

Verlauf wie auch auf Grund der genannten Röntgenbefunde müssen wir schliessen, dass die «normale» Knochenheilung der Sagittalfraktur des Fesselbeins bei konservativer Therapie in Tat und Wahrheit eine verzögerte Knochenheilung ist.

b) Frakturheilung nach Osteosynthese

Fesselbeinfrakturen sind mit wenigen Ausnahmen (Tab. 1; Typ 9) Gelenkfrakturen. Bei Gelenkfrakturen sind die anatomische Wiederherstellung und die zuverlässige Fixation der Fragmente von besonderer Bedeutung. Wenn die vom Operateur angewandte Technik diese beiden Hauptforderungen erfüllt, so kann bei den Fesselbeinfrakturen mit einer in 3 Monaten abgeschlossenen Knochenheilung (Abb. 1–3) ohne sichtbare Callusbildung und ohne Gelenkerkrankung gerechnet werden. Die gegenüber der konservativen Therapie beschleunigte Knochenheilung äussert sich klinisch vor allem in einem raschen Nachlassen der Schmerzhaftigkeit und einer frühzeitigen normalen Belastung der erkrankten Gliedmasse.

5. Indikationen zur Verschraubung von Fesselbeinfrakturen

Die Frakturtypen 3, 4 und 5 (Tab. 1 bis 10) sind Spielarten der Sagittalbrüche. Sie sind zu den echten Frakturen zu zählen, obschon die Dislokation der Frakturstücke in der Regel gering ist. Typ 4 und 5 haben bei konservativer Therapie eine zweifelhafte, Typ 3 eine ungünstige Prognose. Durch die Verschraubung wird die Prognose für diese Frakturformen wesentlich verbessert und darf als «ziemlich günstig» bezeichnet werden. Unseres Erachtens besteht deshalb für diese Frakturtypen eine *absolute Indikation* zur Verschraubung.

Auch bei den Transversalfrakturen (Typ 6) und den Frakturen der proximalen Bandhöcker (Typ 8) scheint uns eine Verschraubung technisch möglich. Leider haben wir keine eigenen Erfahrungen mit der Verschraubung dieser Frakturformen, nehmen aber an, dass dadurch die sonst als sehr zweifelhaft zu bezeichnende Prognose verbessert werden könnte.

Die kleineren Fissuren (Typ 1 und 2) haben bei konservativer Therapie und genügend Geduld des Besitzers eine relativ günstige Prognose. Durch die Verschraubung wird die Heilungszeit wesentlich verkürzt, damit auch ökonomischer. Die Gefahr einer vollständigen Frakturierung eines anfänglich nur eingerissenen Fesselbeins wird vermieden. Es besteht deshalb eine *relative Indikation* zur Verschraubung der kleineren Fissuren.

Keine Indikation zur Verschraubung besteht unseres Erachtens bei den mehrfachen Splitterfrakturen, bei denen es höchstens darum gehen kann, den

---

Abb. 1 Zur Seite ausgebrochene Sagittalfraktur des Fesselbeins.

Abb. 2 Fixation des Fragmentes mit einer Zugschraube.

Abb. 3a und 3b 3 Monate post operationem: Abgeschlossene Knochenheilung (a), ohne sichtbare Callusbildung (b).

1

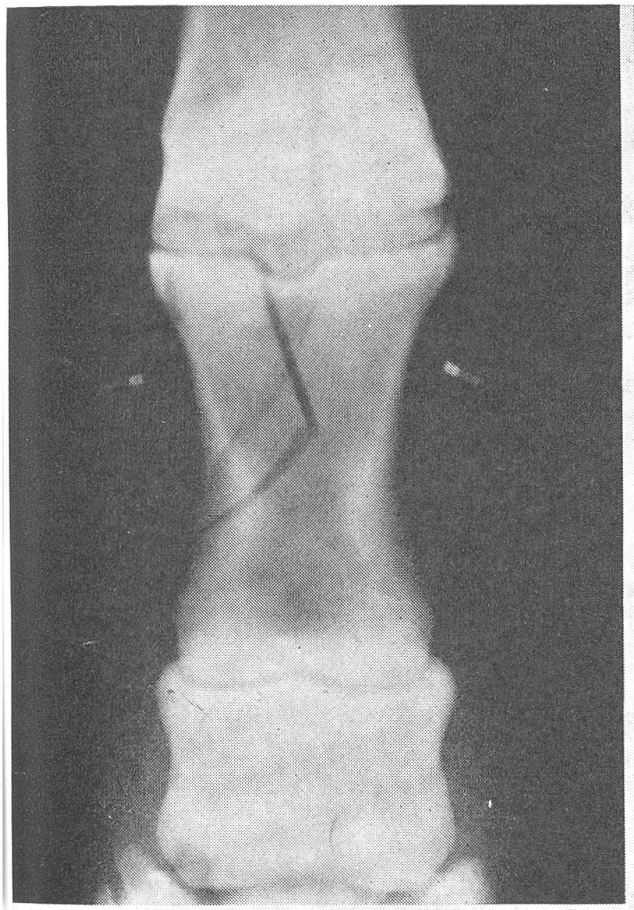

2

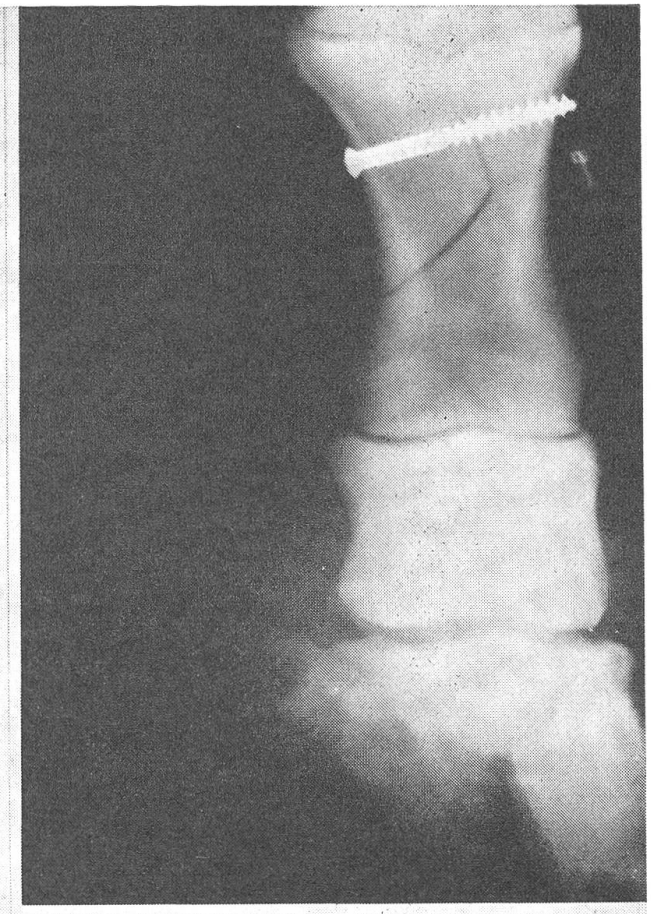

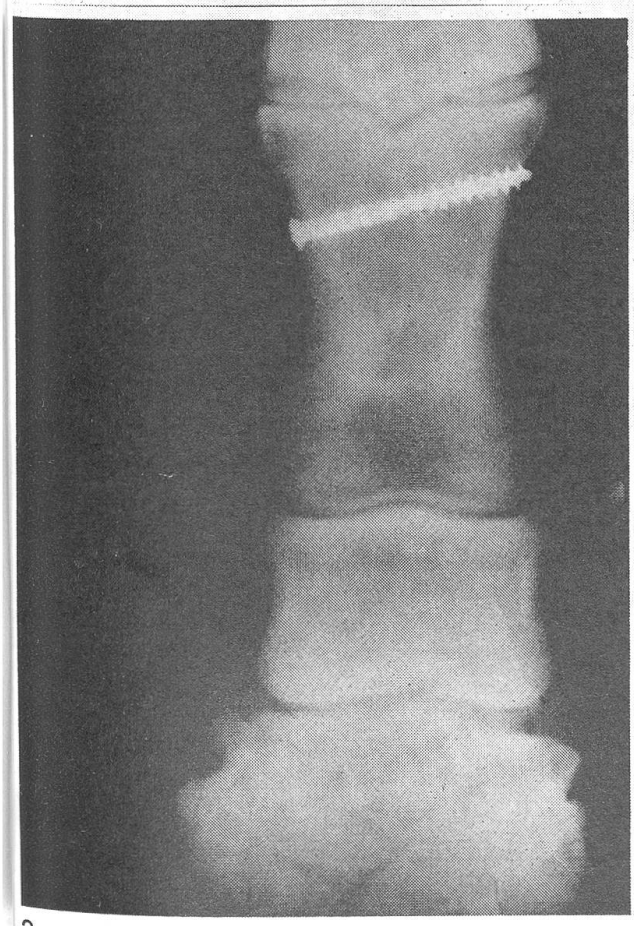

3a

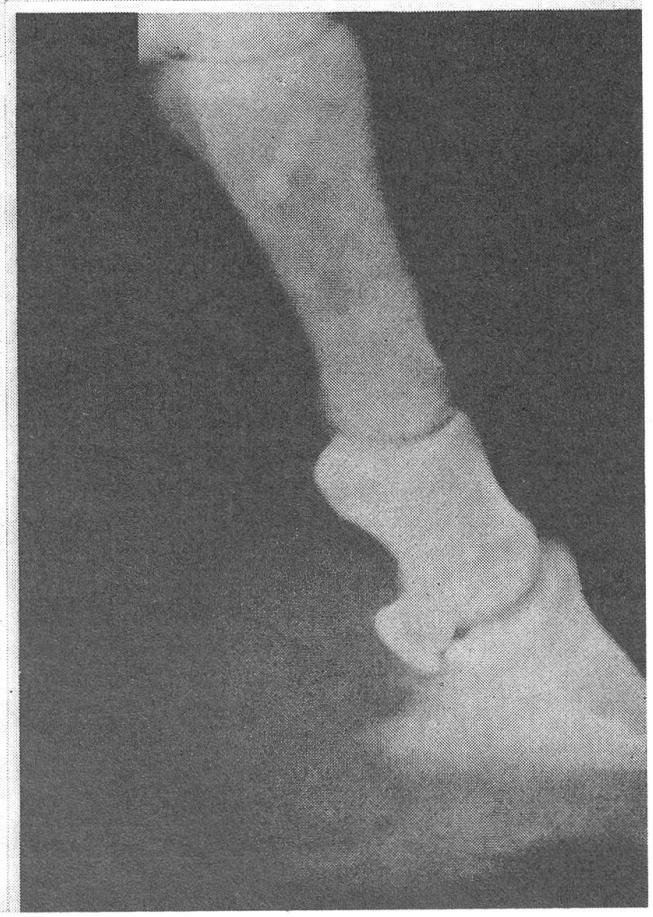

3b

Zuchtwert des Tieres zu erhalten. Dieses Ziel kann durch andere Massnahmen, wie z. B. einen Laufbügel (Németh und Numans, 1972) erreicht werden. Die Epiphysärfrakturen des Fesselbeins des Fohlens werden mit Gipsverband behandelt.

Nach unseren Erfahrungen ist das Operationsrisiko minimal. Wundinfektionen wurden nicht beobachtet. Die Schrauben wurden bisher nie entfernt und haben auch nicht zu Komplikationen Anlass gegeben.

Zusammenfassung

Anhand von 79 Fällen von Fesselbeinfrakturen von Pferden, die an der Utrechter chirurgischen Klinik zur Behandlung kamen, wird eine schematische Einteilung der Frakturformen vorgenommen.

Die kurzen Sagittalfissuren haben bei konservativer Therapie zwar eine relativ günstige Prognose, doch nimmt der Heilungsverlauf oft sehr viel Zeit in Anspruch. Durch die Verschraubung kann die Heilungszeit verkürzt werden. Komplikationen werden vermieden. Die Indikation zur Verschraubung dieser Frakturformen wird als *relativ* bezeichnet.

Bei den durch die ganze Länge des Fesselbeins ziehenden Sagittalbrüchen wird durch die Osteosynthese die Prognose wesentlich verbessert, bei den zur Seite ausgebrochenen Sagittalfrakturen wird eine Heilung überhaupt erst ermöglicht. Die Indikation zur Verschraubung ist *absolut*.

Bei den Transversalfrakturen und den Frakturen der proximalen Bandhöcker verfügen die Autoren über keine eigene operative Erfahrung. Die Verschraubung scheint jedoch die einzige Möglichkeit zu sein, um diese sonst mit sehr zweifelhafter Prognose behafteten Frakturformen zu heilen.

Bei den mehrfachen Splitterfrakturen kann es höchstens darum gehen, den Zuchtwert des Tieres zu erhalten. Eine Verschraubung erscheint *nicht indiziert*.

Auf das technische Vorgehen bei der Verschraubung wird im Rahmen dieser Arbeit nicht eingetreten.

Résumé

A l'aide de 79 cas de fractures du paturon chez le cheval de la clinique chirurgicale d'Utrecht, l'auteur a procédé à une classification schématique des formes de fracture.

Pour les fissures sagittales courtes avec un traitement conservateur, le pronostic est relativement favorable, mais la guérison demande beaucoup de temps. Une ostéosynthèse raccourcit la durée de la guérison. Des complications sont évitées. L'indication pour l'utilisation de vis dans ces formes de fracture est désignée comme *relative*.

Lorsque la fracture sagittale concerne toute la longueur du paturon, l'ostéosynthèse améliore sensiblement le pronostic. La guérison d'une fracture saggittale oblique n'est possible que par ostéosynthèse. L'indication pour l'utilisation de vis est *absolue*.

Les auteurs ne possèdent pas une expérience opératoire personnelle dans les cas de fracture transversale et de fracture des protubérances proximales. Le vissage semble cependant être la seule possibilité pour guérir cette forme de fracture dont le pronostic est autrement très douteux.

Dans les cas de fractures multiples avec esquilles il ne peut s'agir uniquement que de conserver la valeur d'élevage de l'animal. Un vissage ne semble *pas indiqué*.

Dans le cadre de ce travail, la technique du vissage n'est pas abordée.

Riassunto

Viene proposta una classificazione sistematica di forme di frattura sulla base di 79 casi di fratture del pastorale in cavalli trattati presso la Clinica chirurgica di Utrecht.

Con il trattamento conservativo si ha una prognosi relativamente favorevole per corte fessure sagittali, ma il periodo di guarigione è spesso molto lungo. Questo periodo può essere ridotto dalla tecnica dell'avvitamento. Sono evitate le complicazioni. L'indicazione dell'avvitamento per queste forme di frattura viene definita come *relativa*. Quando le fratture sagittali interessano l'intera lunghezza del pastorale l'osteosintesi migliora notevolmente la prognosi e quando tali fratture sono dislocate lateralmente questo è il solo metodo con cui può aversi la guarigione. Qui l'indicazione per l'avvitamento è *assoluta*. Gli Autori non hanno un'esperienza personale relativa a fratture trasversali e a quelle dei sesamoidei prossimali. Ma l'avvitamento sembra essere la sola possibilità di guarigione per queste forme di frattura in cui la prognosi è molto incerta. Nella composizione di fratture scheggiate l'unico interesse può essere di tentare di salvaguardare il valore riproduttivo dell'animale. L'avvitamento *non è indicato*. La tecnica dell'avvitamento non rientra nell'ambito di questo lavoro.

Summary

A systematic classification of fracture forms is made on the basis of 79 cases of pastern fractures in horses treated at the Surgical Clinic in Utrecht.

With conservative treatment there is a relatively favourable prognosis for short sagittal fissures, but the course of healing often takes a very long time. This period may be reduced by screwing. Complications are avoided. The indication for screwing for these forms of fracture is described as *relative*.

When sagittal fractures run the whole length of the pastern osteosynthesis greatly improves the prognosis, and when these fractures have broken out laterally it is the only method by which healing is at all possible. Here the indication for screwing is *absolute*.

The authors have no personal operational experience of transverse fractures and fractures of the proximal eminences for the attachment of ligaments. But screwing seems to be the only possibility of healing these forms of fracture, in which prognosis is very doubtful.

In compound splinter fractures the only concern can be to try to save the breeding value of the animal. Screwing is *not indicated*.

The technique of screwing does not come into the framework of this paper.

Literatur

Cronau P. F.: Die operative Versorgung der Fesselbeinfraktur beim Pferd. Tierärztl. Prax. *1*, 427–431 (1973). – Dubs B. und Németh F.: Therapie und Prognose der Hufbeinfrakturen. Schw. Arch. Tierheilk. *114*, 423–429 (1972). – Fackelman G. E.: Sagittal Fractures of the First Phalanx (Pl) in the Horse. Veterinary Medicine/Small Animal Clinician *68*, 622–636 (1973). – Keller: Therapie und Prognose bei der konservativen Behandlung von Fesselbeinfrakturen. 3. Arbeitstagung der Fachgruppe Pferdekrankheiten der Deutschen Veterinärmedizinischen Gesellschaft, Wien 1974. – Németh F. und Numans S. R.: De loopbeugel als mogelijkheid van fraktuurbehandeling bij grote huisdieren. Tijdschr. Diergeneesk. *97*, 1059–1069 (1972). – Silbersiepe E., Berge E. und Westhues M.: Lehrbuch der speziellen Chirurgie für Tierärzte. Enke, Stuttgart 1965. – Stihl H. G.: Frakturen als orthopädisches Problem beim Sportpferd. Schw. Arch. Tierheilk. *110*, 309–319 (1968).