Zeitschrift: Schweizer Archiv für Tierheilkunde SAT : die Fachzeitschrift für Tierärztinnen und Tierärzte = Archives Suisses de Médecine Vétérinaire ASMV : la revue professionnelle des vétérinaires

Herausgeber: Gesellschaft Schweizer Tierärztinnen und Tierärzte

Band: 117 (1975)

Heft: 1

Artikel: Probleme bei Osteosynthesen, dargestellt an der Behandlung isolierter Tibia- und kombinierter Tibia-Fibulafrakturen des Hundes

Autor: Hauser, P. / Hutzschenreuter, P.

DOI: https://doi.org/10.5169/seals-588539

Nutzungsbedingungen

Die ETH-Bibliothek ist die Anbieterin der digitalisierten Zeitschriften auf E-Periodica. Sie besitzt keine Urheberrechte an den Zeitschriften und ist nicht verantwortlich für deren Inhalte. Die Rechte liegen in der Regel bei den Herausgebern beziehungsweise den externen Rechteinhabern. Das Veröffentlichen von Bildern in Print- und Online-Publikationen sowie auf Social Media-Kanälen oder Webseiten ist nur mit vorheriger Genehmigung der Rechteinhaber erlaubt. Mehr erfahren

Conditions d'utilisation

L'ETH Library est le fournisseur des revues numérisées. Elle ne détient aucun droit d'auteur sur les revues et n'est pas responsable de leur contenu. En règle générale, les droits sont détenus par les éditeurs ou les détenteurs de droits externes. La reproduction d'images dans des publications imprimées ou en ligne ainsi que sur des canaux de médias sociaux ou des sites web n'est autorisée qu'avec l'accord préalable des détenteurs des droits. En savoir plus

Terms of use

The ETH Library is the provider of the digitised journals. It does not own any copyrights to the journals and is not responsible for their content. The rights usually lie with the publishers or the external rights holders. Publishing images in print and online publications, as well as on social media channels or websites, is only permitted with the prior consent of the rights holders. Find out more

Download PDF: 26.07.2025

ETH-Bibliothek Zürich, E-Periodica, https://www.e-periodica.ch

Schweizer Archiv für Tierheilkunde

Herausgegeben von der Gesellschaft Schweizerischer Tierärzte

Band 117 . Heft 1 . Januar 1975

Schweiz. Arch. Tierheilk. *117*, 1–8, 1975

Aus der Schweizerischen Veterinär-Arbeitsgemeinschaft für Osteosynthesefragen, CH-4437 Waldenburg BL

Probleme bei Osteosynthesen, dargestellt an der Behandlung isolierter Tibia- und kombinierter Tibia-Fibulafrakturen des Hundes*

von P. Hauser[1] und P. Hutzschenreuter[2]

Nach den Femur- und kombinierten Radius-Ulnafrakturen stellen die isolierten Tibiafrakturen oder Tibia-Fibulafrakturen den am dritthäufigsten vorkommenden, innerhalb unserer Arbeitsgemeinschaft operativ behandelten Frakturtyp dar [3]. In den letzten 3 Jahren wurden in einer Kleintierpraxis, aus welcher berichtet wird, 16 Osteosynthesen an Tibiafrakturen bei Hunden ausgeführt. Dank der Dokumentation (Abb. 5) sind die Verläufe dieser Fälle leicht überblickbar. Dabei traten eine Anzahl charakteristischer Probleme auf, die einerseits typisch für die Tibia sind und andererseits allgemeine Probleme bei einer Osteosynthese darstellen. Bei der kritischen Auswertung wurden folgende Fragen aufgeworfen:

1. Welche allgemeinen und speziellen Probleme treten bei Osteosynthesen der Tibia oder bei kombinierten Tibia-Fibulafrakturen auf,
2. welche Bedeutung kommt dem Frakturtyp, der Operationstechnik sowie den prä- und postoperativen Komplikationen zu, und
3. welches Vorgehen ist bei Komplikationen angezeigt?

Klinische Beobachtungen

An 16 männlichen und weiblichen Hunden von verschiedenen Rassen und unterschiedlichen Alters (Tab. 1) mit isolierten Tibia- oder Tibia-Fibulafrakturen wurden 10 Verplattungen ohne und zwei mit Zugschrauben, eine Bündelnagelung und eine Bündelspickung sowie 2 Spickungen mit Kirschner-Drähten ausgeführt. Die Osteosynthesen wurden nach AO-Prinzip durchgeführt [4],

---

* Vortrag gehalten auf der Tagung der Veterinär-Arbeitsgemeinschaft für Osteosynthesefragen (AO-Vet.), Davos 1973.

[1] Dr. Pierre Hauser, Kleintierklinik, CH-1005 Lausanne.

[2] Prof. Dr. Dr. P. Hutzschenreuter, Experimentelle Chirurgie der Universität Ulm, D-79 Ulm/Donau, Postfach 1130.

wenn ihre Ausführung auch nicht immer ideal gelang. Treten in diesen Heilungsverläufen Komplikationen auf, dann sind diese auf einige charakteristische Ursachen zurückzuführen, für die im folgenden einige Beispiele gegeben werden:

3jährige Collie-Hündin (Tab. 1, Nr. 3, Abb. 1a bis 1c) mit kurzer Schrägfraktur in Tibia-Diaphyse rechts und kleinem Ausbruchfragment (Abb. 1a) mit gleichzeitiger Fraktur der Fibula. Nach Versorgung mit einer schmalen 8-Loch-AO-Platte sowie 2 zusätzlichen Zugschrauben (Abb. 1b) ist die Fraktur nach 9 Wochen weitgehend durchgebaut und die Platte kann entfernt werden. Da die Schrauben völlig eingewachsen waren, wurden sie belassen (Abb. 1c). – Beispiel für komplikationslosen Heilverlauf bei richtiger Indikation und ausreichender Stabilität während der gesamten Heilzeit.

10 Monate alter deutscher Schäferhund (Tab. 1, Nr. 8, Abb. 2a bis 2e) mit stark gezackter Querfraktur in der rechten Tibiadiaphyse. Die Fibula ist auf gleicher Höhe frakturiert (Abb. 2a). Nach Versorgung der Tibia mit einer schmalen 8-Loch-AO-Platte (Abb. 2b) stellte sich die Fibula spontan wieder ein. Trotz guter Reposition sind der Frakturspalt und einzelne kleinere Fragmente deutlich zu sehen. 4 Wochen nach Osteosynthese ist infolge Infekts am lateralen Frakturbereich ein grösserer Osteolyseherd zu erkennen, in welchem sich ein sequestriertes Fragment befindet. Dadurch ist die laterale Abstützung völlig aufgehoben (Abb. 2c). 13 Wochen postoperativ lockerten sich wegen der Instabilität die Schrauben, weshalb die Platte entfernt wurde (Abb. 2d). Entgegen unserem sonstigen Vorgehen, wonach hypertrophe Pseudarthrosen unter Druck gesetzt werden müssen, belasteten wir in diesem Falle das Bein funktionell, und es kam infolge der Spontanheilung des Infektes in den nächsten 5 Wochen zu einer Ausheilung dieser Pseudarthrose (Abb. 2e) – Beispiel für das Auftreten einer sekundären Instabilität durch Infekt mit Nekrose der multiplen, kleinen Fragmente in lateraler Kortikalis. Diese Instabilität führt zur hyperthrophen Pseudarthrose, welche nach Metallentfernung spontan ausheilte.

Abb. 1 Röntgenologischer Heilverlauf einer kurzen Tibiaschrägfraktur rechts mit Ausbruchfragment. – 1a Präoperativ, cranio-caudal. – 1b Postoperativ nach Versorgung mit 2 Zugschrauben und einer 8-Loch-AO-Platte. – 1c Nach Plattenentfernung unter Belassung der beiden Zugschrauben, 9. postoperative Woche.

Abb. 2 Röntgenologischer Heilungsverlauf einer stark gezackten Tibiaquerfraktur mit Fibulafraktur rechts. – 2a Präoperativ, cranio-caudal. – 2b Postoperativ nach Versorgung mit einer schmalen 8-Loch-AO-Platte. – 2c 4 Wochen postoperationem mit Osteolyseherd im lateralen Frakturabschnitt. – 2d 13 Wochen postoperationem hypertrophe Pseudarthrose der Tibia und Fibula mit Lockerung der zwei mittleren Plattenschrauben, zu diesem Zeitpunkt wurde die Platte entfernt. – 2e 5 Wochen nach Plattenentfernung und voller Belastung.

Abb. 3 Röntgenologischer Heilungsverlauf bei einer offenen Tibiafraktur links mit Butterflyfragment. – 3a Präoperativ, medio-lateral. – 3b Nach Versorgung mit einer 7-Loch-AO-Platte und 3c 12 Wochen postoperativ knöcherne Konsolidierung und Einheilung des Butterflyfragmentes.

Abb. 4 Nichtentkalktes Knochenschliffpräparat durch ehemalige Tibiafraktur, vergleiche Röntgenverlauf in Abb. 3c; im Mittelabschnitt querverlaufender lamellärer Knochen ↑, in rechter Bildhälfte aufgelockerte Kompaktastruktur ↑↑. Vergrösserung: 1:40.

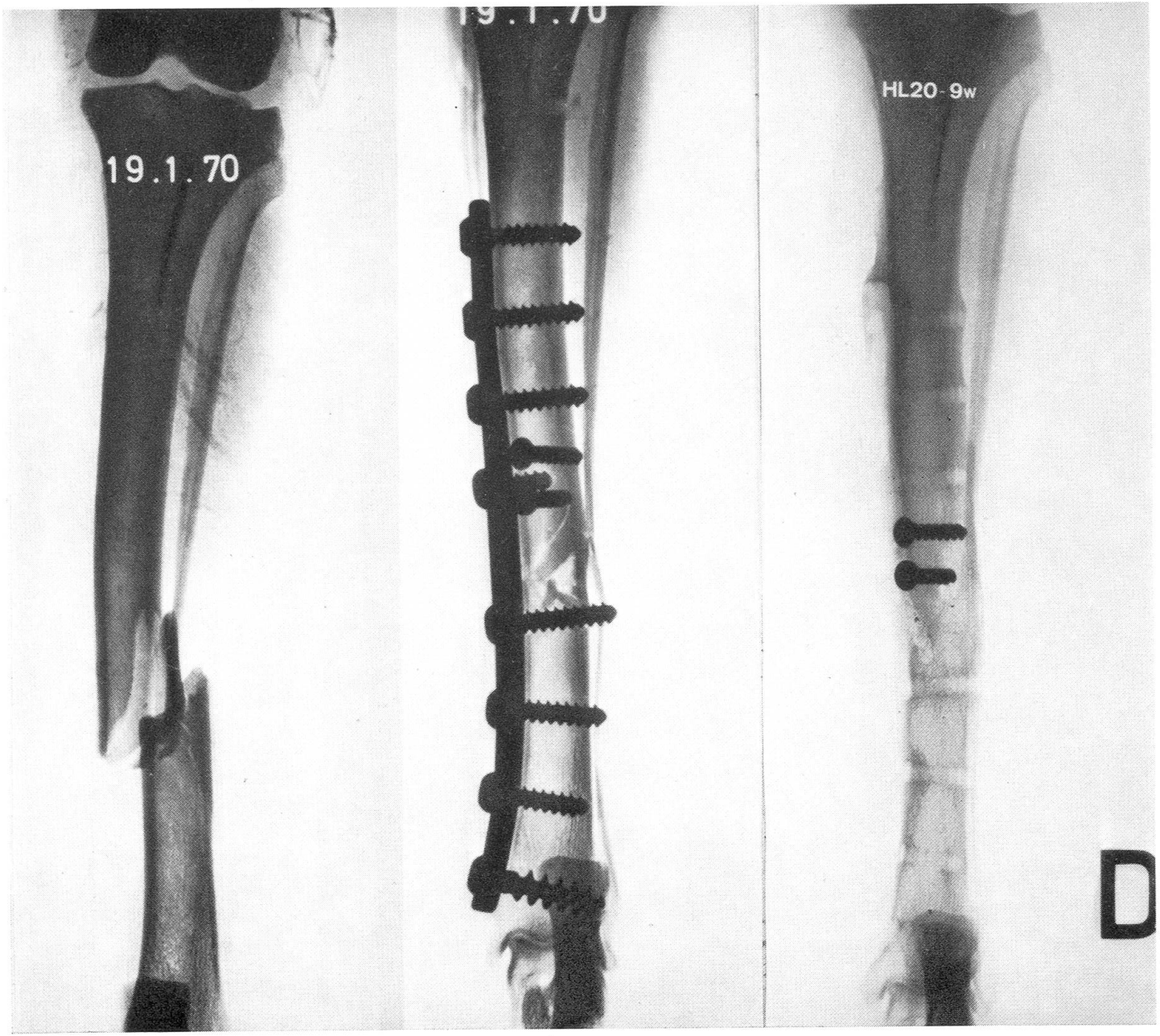

Abb. 1 a–c

a b c

Abb. 2 a–e

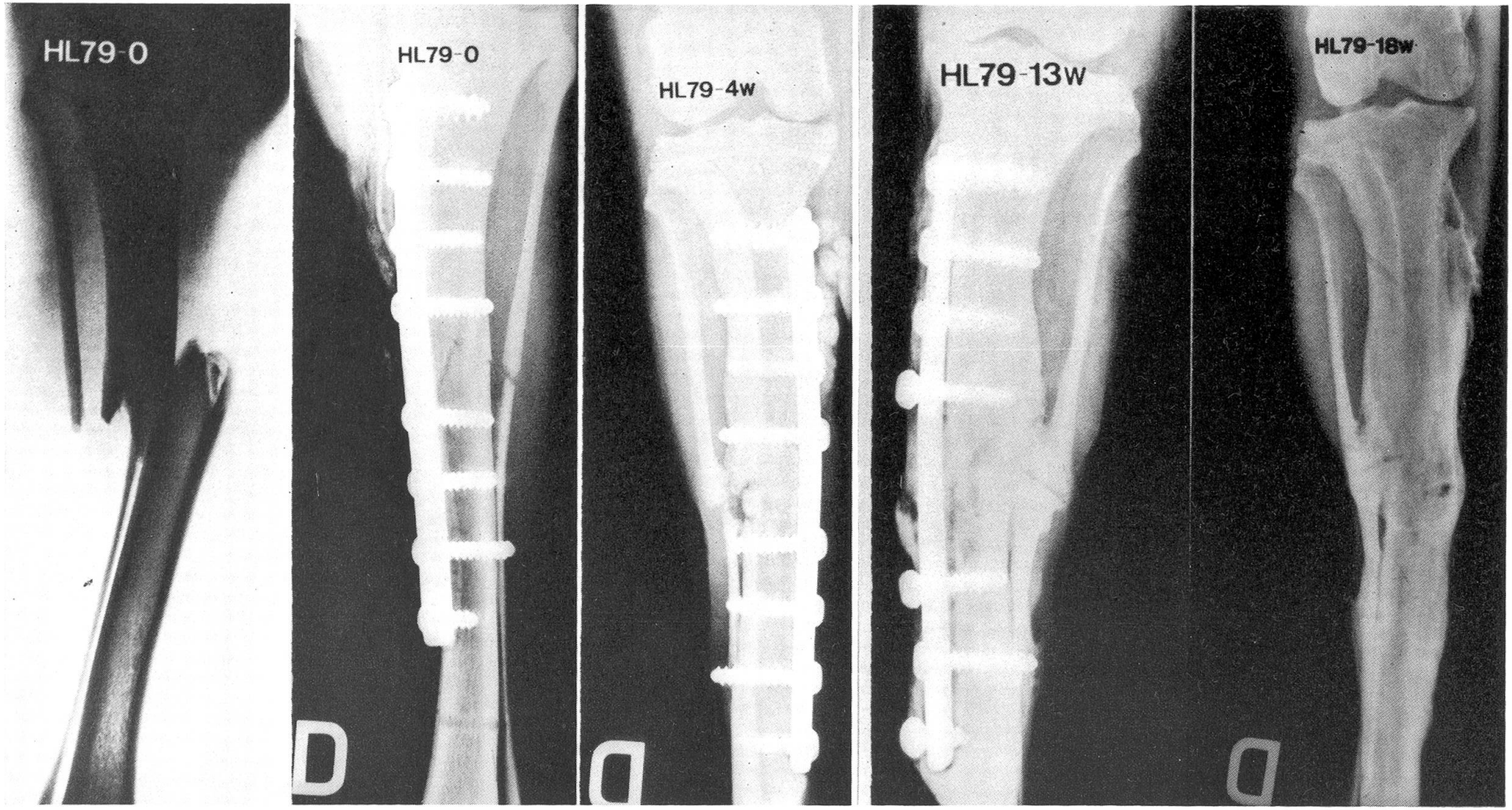

a b c d e

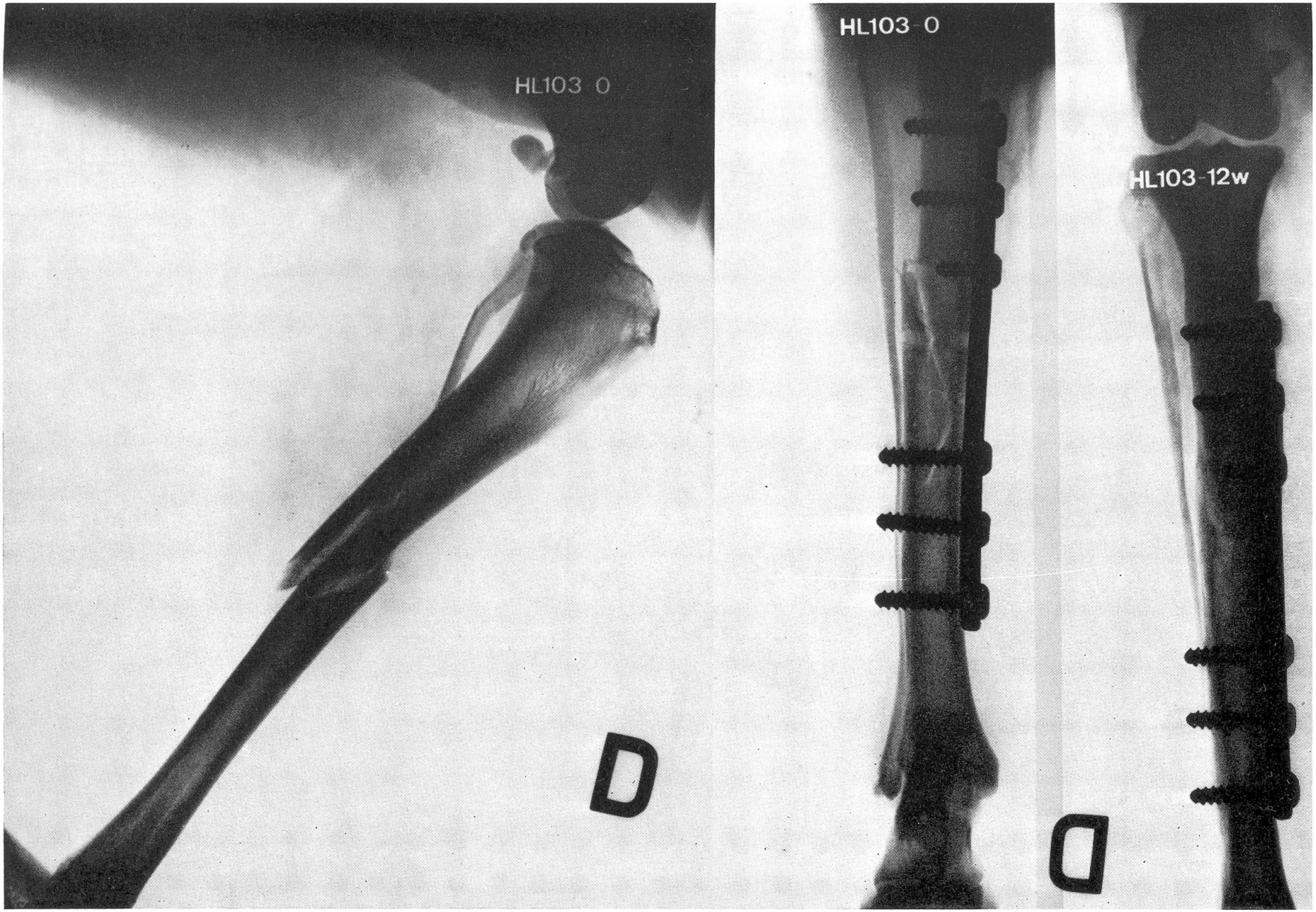

Abb. 3 a–c

a b c

Abb. 4

Abb. 5

48 Name Besitzer: C.D.
47 Name Tier: Nitouche
Nr.
49 Adresse: R.
Tel.
50 Operateur: Dr.H.
51 Code Nr.: HL103
52 Ro. Nr.
53 Karten Nr
54 Karten

46 Tierart: Hund
Rasse: Berger belge
Geschlecht: ♂ ♀ kastr.
Alter: 1J.
Gewicht

45 Unfalldatum: 18.3.1972
Operationsdatum: 20.3.1972
Behandlungsbeginn: 20.3.1972
Behandlungsende: 20.6.1972
hospitalisiert: —
ambulant

55 Unfallursache (Biss, Auto, Hufschlag, Sturz, Schuss): b. Spielen
56 andere Diagnosen: —
57 Antibiotika: —
58 Operationsergebnis: sehr gut
59 Heilung: p.p.
60 Funktion: normal
61 Implantatebeschreibung und Bemerkungen):
7 Loch - AO - Platte li. Tibia
4 Korticalisschr. in beid. Korticalis
1 Korticalisschr. (3.) in einer Korticalis

Operation
2 nur Schrauben
3 gerade Platte
4 1/2, 1/3 -Rohrplatte
5 Winkelplatte
6 andere Platte
7 Zuggurtungsplatte
8 Neutralisationsplatte
9 Abstützplatte
10 Zuggurtung
11 Markraumfixation
12 andere Fixation
13 Prothese
14 Arthrodese
15 Osteotomie
16 andere Behandlung

Komplikationen
Implantateveränderung 43
Reposition ungenügend 42
Fixation ungenügend 41
Zusammenbruch d. Fix. 40
verzögerte Heilung 39
Pseudarthrose 38
Nekrose 37
Osteolyse 36
Osteoporose 35
Infektion 34
Refraktur 33
anderes 32

Diagnose
beide Löcher: erwachsen
20 Experiment
geschlossen
verzögerte Heilung
+ Infektion
Gelenk

17 **Lokalisation der Fraktur**
ein Loch: unilateral beide Löcher: bilateral
Kopf
Wirbelsäule
Scapula
Humerus
Radius
Ulna
Carpus)
Metacarpus
Phalanx vorn I, II, III
Becken
Femur
Tibia
Fibula
Tarsus)
Metatarsus
Phalanx hinten I, II, III

ein Loch:
18 jung
19 Polytraumat.
21 Fraktur: offen
22 patholog. Fraktur
23 Refraktur
24 Pseudarthrose
25 Fehlstellg.: Knochen
26 Gelenkstufe
27 Arbeit
28 Dias.
29 Film
30 + Spongiosa
31 Fix. Verband

Abb. 6 a–d

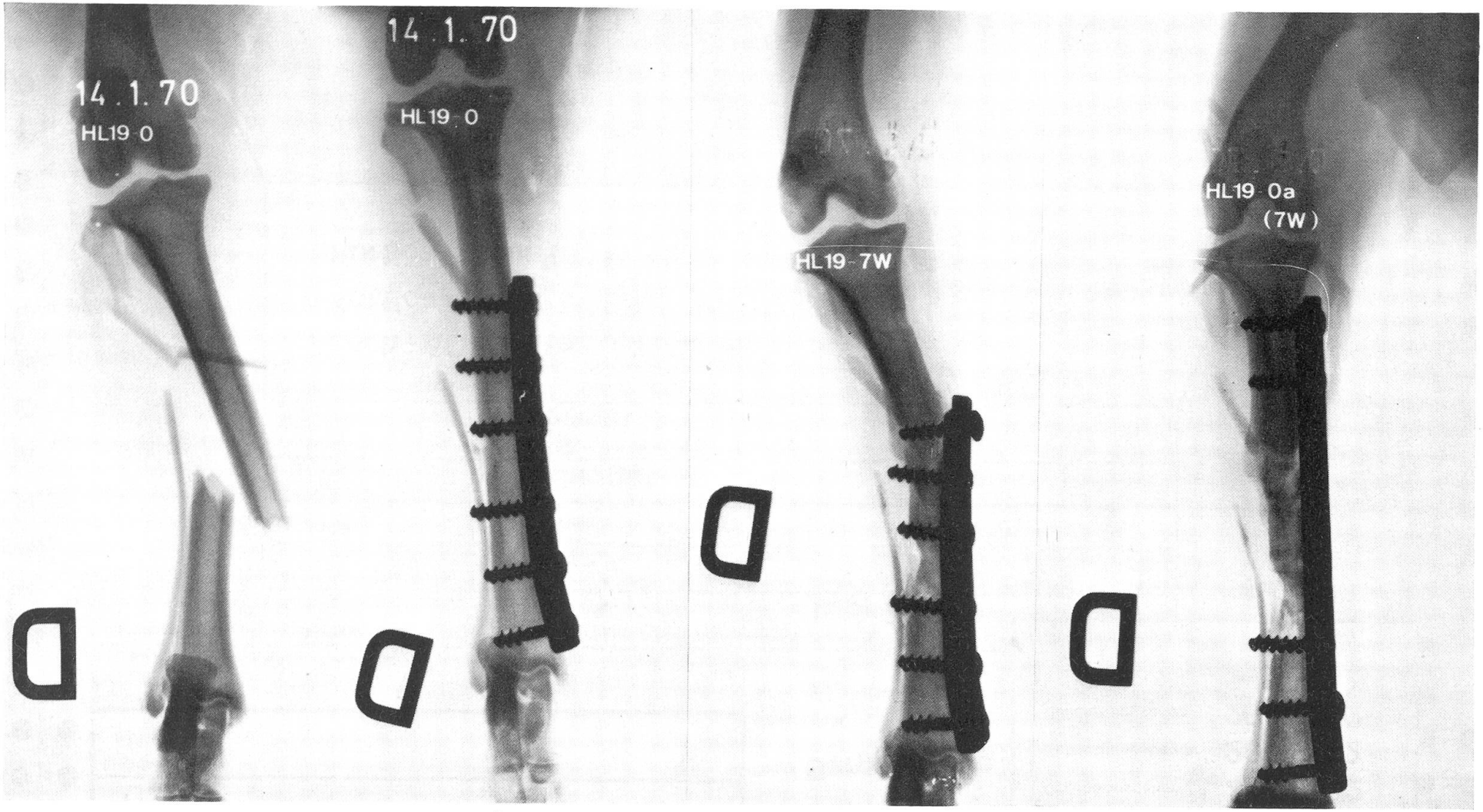

a b c d

Abb. 6 e–g

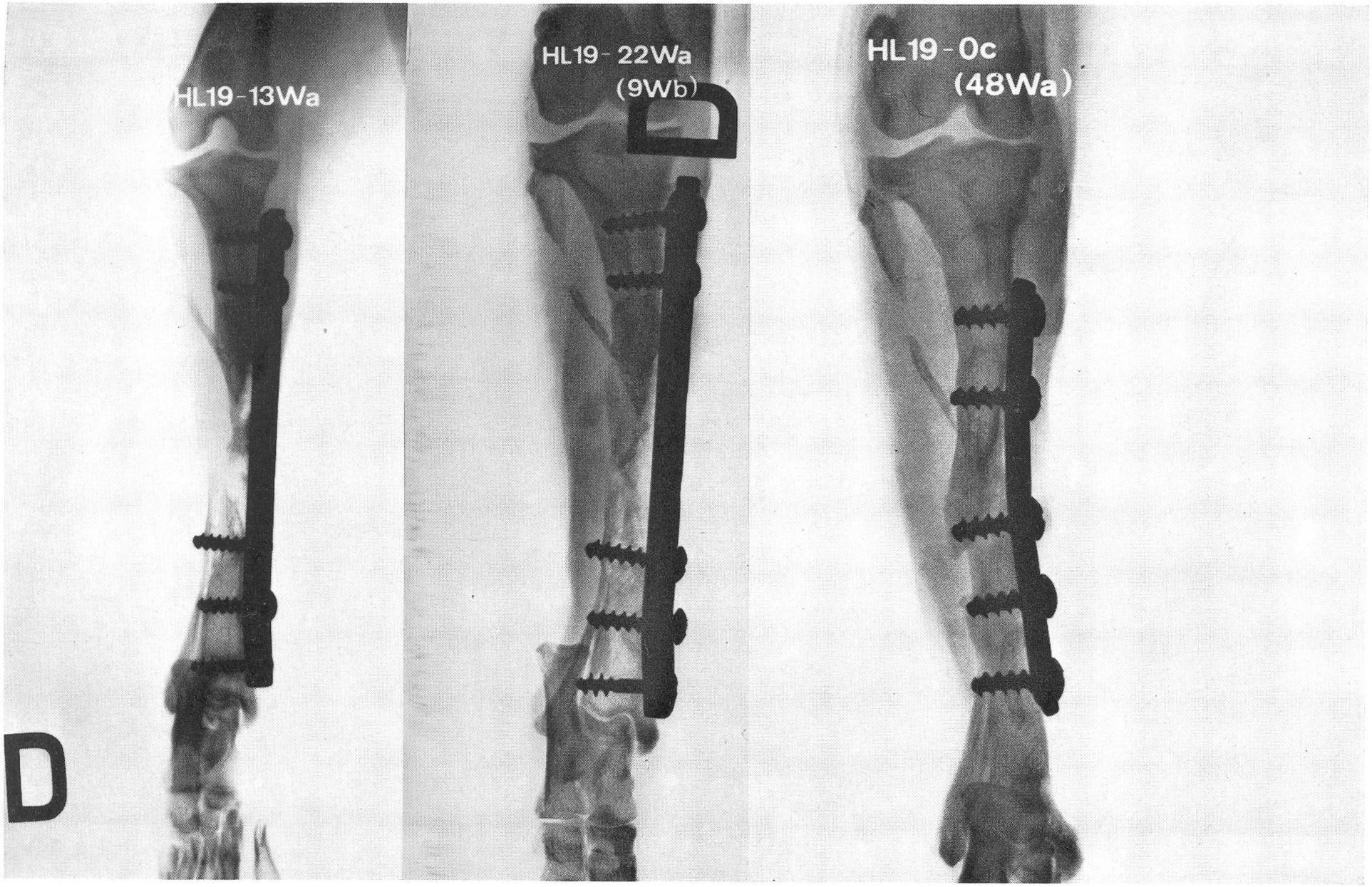

e f g

Abb. 7 a–d

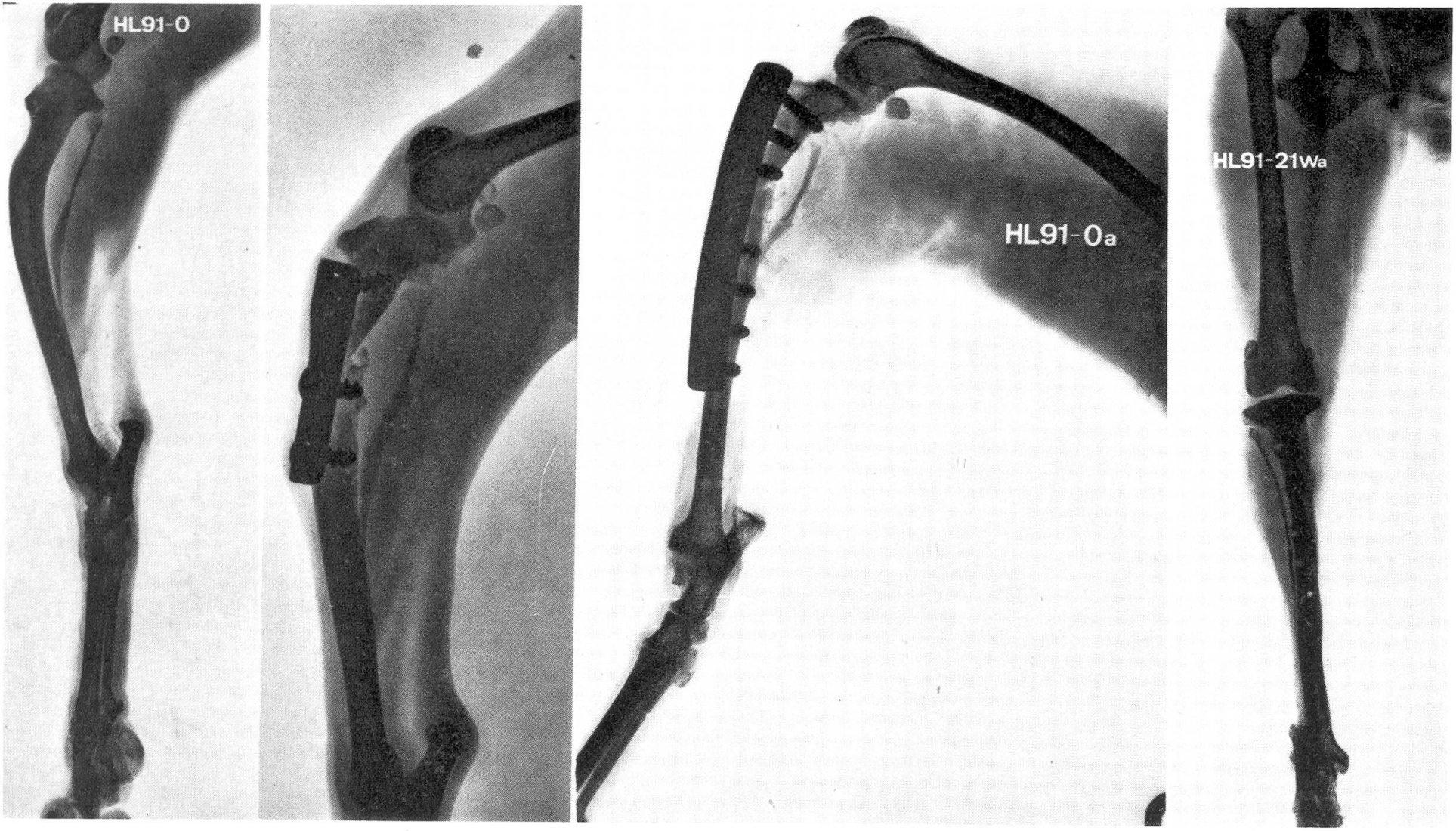

a b c d

1jährige belgische Schäferhündin (Tab. 1, Nr. 1, Abb. 3a bis 3c) mit offener Tibiafraktur mit Butterflyfragment links (Abb. 3a) wurde zunächst mit einer schmalen 7-Loch-AO-Kompressionsplatte versorgt (Abb. 3b). Das unmittelbar postoperativ angefertigte Röntgenbild zeigte eine Sperrwirkung der 3. und 4. Schraube auf das Ausbruchfragment. Deshalb ersetzte man sofort intraoperativ die 3. Schraube durch eine kürzere, die nur eine Kortikalis fasst; die 4. Schraube wurde nicht gesetzt, da beim Versuch, eine Zugschraube anzubringen, das geschnittene Gewinde ausriss. Obwohl in diesem Falle die fehlende plattenferne Abstützung wegen mangelnder Fixation des Butterflyfragmentes sehr problematisch erschien, kam es zu einer komplikationslosen Ausheilung (Abb. 3c). Die rasche Konsolidierung der Fraktur ist unseres Erachtens auf die intakte Fibula zurückzuführen. Die Fibula wirkt hier im Sinne einer lateralen Abstützung. An der Tibia selbst ist eine laterale Abstützung so gut wie überhaupt nicht vorhanden, da das grosse Ausbruchfragment nur distal von einer einzigen Schraube fixiert wird.

2 Jahre nach dieser Osteosynthese erlitt das Tier erneut einen Unfall. Zu diesem Zeitpunkt war das Implantatmaterial immer noch nicht entfernt worden. Nach Euthanasie stand somit der Knochen mit noch liegender Platte zur histologischen Untersuchung zur Verfügung. Die histologischen Längsschnitte durch die ehemalige Fraktur zeigen, dass seinerzeit eine primäre Knochenheilung stattfand (Abb. 4). Sie bestätigten aber auch das Röntgenbild (Abb. 3b), wonach es nach der Osteosynthese zu keiner perfekten Adaptation der Frakturflächen kam. Dank der intakten Fibula reichte die Plattenosteosynthese für eine Stabilisierung der Fraktur aus, in welcher primär eine Knochenneubildung quer zur Knochenachse nachweisbar ist. – Beispiel für eine primäre Heilung trotz instabiler Plattenosteosynthese an der Tibia, weil die intakte Fibula die plattenferne Abstützfunktion übernommen hat.

7jähriger Foxterrier, Rüde (Tab. 1, Nr. 5, Abb. 6a bis 6g) kam 3 Tage nach Bissverletzung mit einer offenen Tibiaquerfraktur rechts im Diaphysenbereich und einer Fibulastückfraktur mit hohem Fieber, Apathie und Anorexie in Behandlung (Abb. 6a). Nach gründlicher Wundtoilette wurde die Tibiafraktur

---

Abb. 5 AO-Vet.-Dokumentationskarte zum Fall der in Abb. 3a–c gezeigten offenen Tibiafraktur links mit Butterflyfragment.

Abb. 6 Röntgenologischer Heilungsverlauf einer offenen Tibiaquer- und Fibulastückfraktur rechts, 3 Tage nach Bissverletzung. – 6a Präoperativ, cranio-caudal. – 6b Nach Versorgung mit einer 6-Loch-AO-Hundeplatte. – 6c 8 Wochen postoperativ, Ausriss der obersten Plattenschraube wegen Infektosteolyse. – 6d Status nach 1. Umplattung mit einer 8-Loch-AO-Hundeplatte. – 6e Fortschreitende Osteolyse in der Tibiadiaphyse 13 Wochen nach Umplattung, zu diesem Zeitpunkt Einlagerung autologer Spongiosa. – 6f Knochenneuaufbau 8 Wochen nach autologer Spongiosaplastik. – 6g 2. Umplattung mit 5-Loch-AO-Drittelrohrplatte zur Kompression der hypertrophen Pseudarthrose.

Abb. 7 Röntgenologischer Heilungsverlauf einer in Fehlstellung (Antecurvation) verheilten Tibiafraktur rechts. – 7a Präoperativ, medio-lateral. – 7b Status nach Tibiaosteotomie und Fixation mit einer 3-Loch-AO-Platte. – 7c Umplattung mit einer 7-Loch-AO-Platte wegen Instabilität bei zu kurzer Platte. – 7d 21 Wochen postoperativ, Status nach Plattenentfernung cranio-caudal.

Tabelle 1

Nr.	Rasse	Alter	Geschl.	Seite	Frakturtyp	Osteosynthese	Komplikationen	Endergebnis
1	B SH	1 J.	w.	li.	Tibiafr. mit gr. Drehkeil	Abstützplatte	keine	sehr gut
2	Boxer	8 Mo.	m.	re.	lange Tibiaspiralfr.	Zugschrauben und Neutr.-Platte	sek. Instabilität	gut
3	Collie	3 J.	w.	re.	Tibiaschrägfr. mit mehreren kl. Fragmenten und Fibulafr.	Zugschrauben und Neutr.-Platte	keine	sehr gut
4	Boxer	5 J.	m.	re.	lange Torsionsfr. d. Tibia- und Fibulaquerfr.	Zugschrauben und Neutr.-Platte	keine	gut
5	Fox	7 J.	m.	re.	kurzer Schrägbruch d. Tibia und Fibula	Kompressionspl. 1. Reop. Abstützpl., 2. Reop. Spongiosaplastik, 3. Reop. Kompressionsplatte	Osteitis	ausgeheilt
6	Berger de Pyrénées		w.	re.	Tibiaschrägfr. m. multiplen Fissuren und kl. Drehkeil und Fibulafr.	Kompressionspl.	keine	Prognose:
7	DSH Bastard	4 Mo.	m.	re.	Tibiaquerfr. mit zackigen Rändern, Fibulaquerfr.	Kompressionspl.	hypertrophe Pseudarthrose	sehr gut
8	DSH	10 Mo.	m.	re.	Tibiafr. mit kl. Fragment, Fibulaschrägfr.	Kompressionspl.	Osteolyse	ausgeheilt

Tabelle 1 (Fortsetzung)

Nr.	Rasse	Alter	Geschl.	Seite	Frakturtyp	Osteosynthese	Komplikationen	Endergebnis
9	Boxer	5 J.	m.	re.	Kurze Tibiaschrägfr. mit kleinsten Fragmenten, Fibulaquerfr.	Kompressionspl.	Osteitis	ausgeheilt
10	Foxterrier	7 J.	m.	re.	kurzer Schrägbruch der Tibia und Fibula	Kompressionspl. 1. Reop. Abstützpl., 2. Reop. Spongiosaplastik, 3. Reop. Kompressionspl.	Osteitis	ausgeheilt
11	Zwergpudel	8 Mo.	w.	re.	alte Tibiafr.	Umlagerungsosteotomie, zweimalige Osteosynthese mit Zuggurtungspl.	prim. Instabilität	gut
12	Bernhardiner	3 Mo.	w.	re.	Trümmerfr. in Tibiametaphyse (u. Supracondyläre Femurfr.)	Tibiadoppelverpl. u. Spongiosaplastik	keine	sehr gut
13	Zwergpudel	3 J.	w.	re.	Tibiafr. mit lateralem Fragment, Fibulaquerfr.	Bündelnagelung n. Hackethal	keine	gut
14	Langhaardackel	6 J.	m.	li.	Tibiatrümmerfr. und Fibulaschrägfr.	Bündelspickung	Lockerung des Spickdrahtes, hypertrophe Pseudarthrose	gut
15	Mittelpudel	5 Mo.	w.	li.	Epiphysiolyse d. Tibiaplateaus	Spickung mit Kirschnerdrähten	keine	gut
16	Teckel	3 J.	m.	li.	Fr. d. Malleolus tibialis, Luxation im Tibiotarsalgelenk wegen Bänderriss	Spickung des Abrissfragments mit Kirschnerdraht und Draht-Zuggurtung	keine	gut

mit einer 6-Loch-AO-Hundekompressionsplatte versorgt (Abb. 6b). Obwohl die Wunde täglich zweimal mit Polybactrin®-Lösung gespült wurde, kam es 8 Wochen nach dieser Osteosynthese zu einer Infektosteolyse an der plattenfernen Kortikalis (Abb. 6c). Wegen dieser Osteolyse lockerten sich die proximalen Schrauben und rissen aus. Deshalb erfolgte Reosteosynthese mit einer 8-Loch-AO-Hundeplatte als Abstützplatte (Abb. 6d). 4 Wochen danach bestand die Fistel noch immer, und 13 Wochen nach Umplattung ist die Osteolyse röntgenologisch so fortgeschritten, dass das mittlere Drittel der Diaphyse fast vollständig verschwunden ist (Abb. 6e).

Wegen der Abstützung durch die Platte blieb uns die Länge der Tibia erhalten. Um die Infektosteolyse nunmehr zur Abheilung zu bringen, entschloss man sich zu diesem Zeitpunkt zur Anlegung einer Spongiosaplastik. Die nekrotischen Knochenteile wurden dabei entfernt und der Defekt mit Spongiosa, welche der Christae iliacae entnommen wurden, aufgefüllt. Eigentlich hätte diese Spongiosaplastik schon bei der ersten Umplattung erfolgen sollen. 8 Wochen danach war röntgenologisch Knochenneubildung (Abb. 6f) zu beobachten, jedoch kommt es jetzt, da immer noch eine Instabilität herrscht, zur Ausbildung einer hypertrophen Pseudarthrose. Um diese Pseudarthrose schneller zur Abheilung zu bringen, wurde sie mit einer neuen Platte unter Kompression gesetzt (Abb. 6g). 6 Wochen nach dieser Verplattung ist nunmehr ein Durchbau nachweisbar. Um die vorhandenen Schraubenlöcher zu umgehen, wurde dafür eine 5-Loch-Drittelrohrplatte benutzt.

Die Diskussion um die Indikationen zur Plattenosteosynthese in den vorliegenden Fällen wird zu einem späteren Zeitpunkt bei Vergleich zwischen intramedullärer Fixation und Platten-Schraubenosteosynthese geführt.

Diskussion

Das kleine, spezifische, hier durchgemusterte Krankengut enthält jedoch bereits sehr typische Beispiele, an denen gezeigt werden kann, welche Faktoren bei Plattenosteosynthese von Wichtigkeit sind. Die häufigste Ursache für Komplikationen und verzögerte Heilung sind Instabilitäten, die entweder durch mangelnde Abstützung der plattenfernen Kortikalis bei gleichzeitiger Fraktur der Fibula auftreten oder sekundär durch Nekrosen von devitalisierten Fragmenten oder Infektosteolysen auftreten.

Tritt eine Nekrose während der Knochenbruchheilung ein, dann geht die Stützfunktion der plattenfernen Kortikalis verloren. Es scheint daher von besonderer Wichtigkeit, intraoperativ den devitalisierten Fragmenten grössere Aufmerksamkeit zu schenken. Ein nekrotisches Fragment verliert nicht nur seine Stützfunktion, sondern kann auch eine Infektion (Osteitis) begünstigen und so sekundär zur Instabilität führen (Abb. 2c). Wir möchten daher in diesem Zusammenhang besonders darauf hinweisen, dass bei einer primären, nicht zu vermeidenden oder bei einer sekundär zu erwartenden Instabilität immer eine primäre Spongiosaplastik zu empfehlen ist, weil dadurch eine schnellere knö-

cherne Heilung und Abstützung erreicht wird [2]. Primäre Instabilitäten werden meist durch falsche Indikation und Techniken verursacht, wie zum Beispiel im vorliegenden Krankengut, wo im Falle Nr. 11 wegen einer zu kurzen Platte eine Reosteosynthese erfolgen musste (Abb. 7b).

Die mangelnde laterale Abstützung und die Instabilität scheinen bei einer intakten Fibula etwas weniger kritisch zu sein. Bei gleichzeitig frakturierter oder mehrfach frakturierter Fibula muss jedoch von vornherein absolute Stabilität gefordert werden. Nach Auswertung der in Tabelle 1 angeführten Behandlungsverläufe kamen wir daher zu dem Schluss, dass es von ganz entscheidender Bedeutung für die Behandlung ist, ob bei den Tibiafrakturen die Fibula intakt oder ebenfalls frakturiert ist. Wenn letzteres der Fall ist, dann muss die bestmögliche Stabilität erreicht werden, wozu auch gehört, dass die Platten eine genügende Länge haben.

Ein ganz allgemeines Problem sind die prä- und intraoperativen Infektionen. Als präoperativ infiziert sind offene Wunden und Bissfrakturen zu bewerten. Während offene Frakturen, wenn sie innerhalb von 8 Stunden zur Behandlung kommen, in eine geschlossene überführt werden können, ist dies im Falle der Bissfraktur (Fall Nr. 5, Abb. 6a bis 6g) nicht möglich. Die intraoperativen Infekte sind hauptsächlich dagegen auf Lücken in der Asepsis und Antisepsis, Dauer der Operation, Mangel an Sorgfalt in der Behandlung der Weichteile [1], sowie mangelnde Befeuchtung und auf nicht atraumatisches Operieren zurückzuführen [3]. Intraoperative Spülungen mit Nebacetin®-Lösung sind ratsam, postoperative Dauerspülungen bei manifesten Infekten mit Redon-Drainage sind technisch schwierig und führen daher nicht immer zum Ziel. Vielmehr wird dann eine Spongiosaplastik [2] erforderlich. Gleiches gilt beim Vorliegen einer atrophischen Pseudarthrose oder bei verzögerter Heilung durch nekrotische Fragmente [4].

Fassen wir die hier aufgezeigten Probleme zusammen, dann kommen wir zu folgenden Schlussfolgerungen:

1. Für die anzuwendenden Osteosyntheseverfahren ist von ganz entscheidender Bedeutung, ob bei den Tibiafrakturen die Fibula intakt oder ebenfalls frakturiert ist. Im letzteren Falle muss die Osteosynthese eine absolute Ruhigstellung der Tibiafraktur bewirken. Ist dies nicht möglich, dann sollte zur Anregung einer schnelleren Heilung eine primäre Spongiosaplastik durchgeführt werden.

2. Die autologe Spongiosatransplantation ist auch bei sekundärer Instabilität oder bei einem primären oder postoperativen Infekt ein unentbehrliches Hilfsmittel und scheint dann im Prinzip genauso wichtig zu sein, wie die zu verwendenden Platten und Schrauben zur Ruhigstellung der Fraktur.

3. Ein allgemeines Problem stellt sich in den prä- und intraoperativen Infektionen, welchem jedoch durch strikte Einhaltung von Asepsis und Antisepsis und maximale Weichteilbehandlung inklusiv Blutstillung begegnet werden kann.

Wir bedanken uns besonders bei Fräulein O. Pohler, Mitarbeiterin im Institut Dr. Ing. Straumann, CH-4437 Waldenburg BL, für die Mitarbeit bei der Dokumentation der Fälle und der Abfassung des vorliegenden Textes.

Zusammenfassung

Die Auswertung der 16 aufgeführten Osteosynthesen am Unterschenkel des Hundes lässt den Schluss zu, dass nach Herabsetzung der prä- und intraoperativen Infektionsquote, der Vermeidung primärer Instabilität infolge technischer Fehler, durch Verwendung adäquaten Osteosynthesematerials, und wenn nötig primärer Spongiosaplastik, und in Fällen sekundärer Instabilität durch Reosteosynthese und sekundäre Spongiosaplastik die Ergebnisse weiter verbessert werden können.

Résumé

L'exploitation de 16 ostéosynthèses du tibia chez les chiens permet de tirer la conclusion qu'il est possible d'améliorer encore davantage les résultats obtenus. Pour cela il faut abaisser le taux d'infection pré- et intraopératoire. Il faut éviter une instabilité primaire due à une erreur technique en utilisant un matériel d'ostéosynthèse adéquat et si nécessaire une plastique spongieuse primaire. Dans les cas d'instabilité secondaire, il faut procéder à une nouvelle ostéosynthèse et à une plastique spongieuse secondaire pour améliorer les résultats.

Riassunto

La valutazione di 16 osteosintesi effettuate sulla tibia di cani permette di concludere che i risultati possono essere ulteriormente migliorati con una riduzione del tasso d'infezione sia nella fase pre- che intra-operatoria. Si deve evitare l'instabilità primaria dovuta a difetti tecnici con l'uso di materiale adatto per l'osteosintesi, se necessario adoperando una plastica spongiosa primaria, ed in casi di instabilità secondaria facendo una nuova ostesintesi ed una plastica spongiosa secondaria per migliorare i risultati.

Summary

The evaluation of 16 osteosyntheses carried out on the hind leg of the dog allows the conclusion that the results can be further improved by: a reduction in the infection quota at both pre- and intra-operative stages, avoiding primary instability due to technical faults, the use of adequate material for the osteosynthesis, if necessary using primary spongiosa-plastic, and in cases of secondary instability, by re-osteosynthesis and secondary spongiosa-plastic.

Literatur

[1] Allgöwer M.: Weichteilprobleme und Infektrisiko der Osteosynthese. Langenbecks Arch. *329*, 1127–1136 (1971). – [2] Burri C.: Posttraumatische Osteitis. Hans Huber Verlag, Bern-New York 1973. – [3] Guggenbühl U., Hauser P., Hutzschenreuter P., Kasa F. und G. und v. Salis B.: Belastungsstabile Osteosyntheseverfahren bei Frakturen des Hundes. 1. Teil: Ziele und Grundprinzipien. Die Kleintierpraxis *18*, 175–180 (1973). – [4] Müller M. E., Allgöwer M. und Willenegger W.: Manual of internal fixation. Springer Verlag Berlin-Heidelberg-New York 1970.