Zeitschrift: Schweizer Archiv für Tierheilkunde SAT : die Fachzeitschrift für Tierärztinnen und Tierärzte = Archives Suisses de Médecine Vétérinaire ASMV : la revue professionnelle des vétérinaires

Herausgeber: Gesellschaft Schweizer Tierärztinnen und Tierärzte

Band: 117 (1975)

Heft: 11

Artikel: Leukodystrophische Erkrankungen im Gehirn junger Katzen

Autor: Fatzer, R.

DOI: https://doi.org/10.5169/seals-593569

Nutzungsbedingungen

Die ETH-Bibliothek ist die Anbieterin der digitalisierten Zeitschriften auf E-Periodica. Sie besitzt keine Urheberrechte an den Zeitschriften und ist nicht verantwortlich für deren Inhalte. Die Rechte liegen in der Regel bei den Herausgebern beziehungsweise den externen Rechteinhabern. Das Veröffentlichen von Bildern in Print- und Online-Publikationen sowie auf Social Media-Kanälen oder Webseiten ist nur mit vorheriger Genehmigung der Rechteinhaber erlaubt. Mehr erfahren

Conditions d'utilisation

L'ETH Library est le fournisseur des revues numérisées. Elle ne détient aucun droit d'auteur sur les revues et n'est pas responsable de leur contenu. En règle générale, les droits sont détenus par les éditeurs ou les détenteurs de droits externes. La reproduction d'images dans des publications imprimées ou en ligne ainsi que sur des canaux de médias sociaux ou des sites web n'est autorisée qu'avec l'accord préalable des détenteurs des droits. En savoir plus

Terms of use

The ETH Library is the provider of the digitised journals. It does not own any copyrights to the journals and is not responsible for their content. The rights usually lie with the publishers or the external rights holders. Publishing images in print and online publications, as well as on social media channels or websites, is only permitted with the prior consent of the rights holders. Find out more

Download PDF: 26.07.2025

ETH-Bibliothek Zürich, E-Periodica, https://www.e-periodica.ch

Schweiz. Arch. Tierheilk. *117*, 641–648, 1975

Institut für vergleichende Neurologie (Prof. Dr. R. Fankhauser)
der Universität Bern

Leukodystrophische Erkrankungen im Gehirn junger Katzen*

von R. Fatzer[1]

Störungen der Myelinisierung (Dysmyelinogenesen) kommen bei verschiedenen Spezies vor. Gut bekannt – wenn auch nicht restlos abgeklärt – sind die Formen menschlicher Leukodystrophien (Übersicht und Literatur bei van Bogaert, 1962; Poser, 1968). Als Ursache kommen genetisch bedingte Enzymdefekte in Frage, und biochemische Untersuchungen konnten diese Annahme verschiedentlich unterbauen (Poser, 1968). Ausser genetischen Störungen können zumindest bei Tieren auch exogene Einflüsse zu ähnlichen Erkrankungen führen.

Im Gegensatz zum Menschen, bei dem Formen des Erwachsenenalters bekannt sind, handelt es sich bei Tieren meist um Erkrankungen, die schon beim Jungtier in den ersten Lebensmonaten klinisch manifest werden und zur Euthanasie Anlass geben, beispielsweise die bei gewissen Hunderassen vorkommende Leukodystrophie vom Typus Krabbe (Fankhauser et al., 1963), von der auch ein Fall bei einer Katze bekannt wurde (Johnson, 1970). Eine leukodystrophische Erkrankung bei 4 verwandten Jungkatzen erwähnen ferner Hegreberg et al. (1971). Weitere Literaturangaben über ähnliche Fälle bei Katzen sind uns nicht bekannt.

Fallbeschreibungen

Nr. 1831: Geschlecht und Alter unbekannt.

In einem Wurf von 4 Jungen waren 2 normal und 2 im Verhalten so gestört, dass das eine getötet werden musste; das andere kam zur Untersuchung, vor allem, um abzuklären, ob es blind sei. Das Tierchen hatte die Augen meist halb geschlossen, das dritte Augenlid fiel leicht vor; Reaktionen auf optische Reize waren vorhanden, Pupillarreflexe und Augenhintergrund normal. Blindheit konnte ausgeschlossen werden; aber das Kätzchen schien viele bei gesunden Tieren stimulierend wirkende optische Reize nicht zu registrieren. Gang und Haltung erweckten den Verdacht auf Kleinhirnhypoplasie (Ataxie, abnorme Stellungen). Psychische Störungen bestanden in zeitweise erhöhter Reizbarkeit mit Wutanfällen (schreien, beissen, kratzen bei geringfügigen Anlässen); dazwischen war das Verhalten ruhig und affektiv. Resultate von Blut- und Harnanalysen lagen im Bereich der Norm, ebenso Atmungs- und Pulsfrequenz und die Körpertemperatur. Im Liquor cerebrospinalis waren weder Pleocytose noch erhöhter Eiweissgehalt nachweisbar. Wegen der schweren neurologischen Störungen wurde zur Euthanasie geraten.

Pathologische Anatomie: In den viszeralen Organen war nichts Pathologisches festzustellen; es bestand nur ein leichter Bandwurmbefall. Das Gehirn

---

* Unterstützt durch den Schweiz. Nationalfonds, Gesuchs-Nr. 3.706.72.

[1] Adresse: Dr. R. Fatzer, Postfach 2735, CH-3001 Bern

jedoch war schon makroskopisch hochgradig verändert. Wie erwartet bestand eine Kleinhirnhypoplasie; aber auch das Grosshirn, abgesehen von den frontalsten Partien, war stark reduziert, wobei das Windungsmuster der Grosshirnrinde erhalten geblieben war. Auf den Frontalschnitten fielen stark erweiterte Seitenventrikel auf; die Marklager waren verschwunden, die Markstrahlen umgewandelt in ein grobmaschiges Fasernetz. Beim Darüberstreichen mit dem Messer entstand ein knirschendes Geräusch. Die erweiterten Sulci der Grosshirnrinde liessen auf eine Rindenatrophie schliessen.

Histologie: Das gesamte Grosshirnmark ist ersetzt durch grosse Zysten, die von einem lockeren Kapillar- und Bindegewebsnetz durchspannt sind. In den Maschen dieses Netzes liegen unregelmässige, grobe Schollen, die sich in der Nissl-Färbung nicht oder schwach blau anfärben (Abb. 1); andere Färbungen liegen nicht vor, so dass die Vermutung, es handle sich um Kalk oder Kalkvorstufen, nur durch den Befund des Knirschens beim Durchschneiden gestützt wird. Diese Schollen und Platten sind umsäumt von einer Membran, die aus einer Kette von fibroblastenähnlichen Zellen gebildet wird; in der unmittelbaren Umgebung oder in diese Membran eingelagert finden sich Riesenzellen mit chromatinarmen, im Zytoplasma exzentrisch an einem Haufen liegenden Kernen mit deutlichen Nukleoli. Die Zystenwände liegen meist im Gebiet der U-Fasern, d.h. sie fallen mit der Mark-Rindengrenze zusammen; z.T. werden sie gebildet durch stark komprimierte innerste Rindenschichten, z.T. durch einen mehr lockeren Zellverband aus Gliaelementen, durchzogen von Kapillaren, die ins Zystenlumen einwachsen. Im Cortex besteht starke Kapillar- und Gliaproliferation, vorwiegend Mikroglia (Stäbchenzellen); die submeningealen Rindenschichten sind atrophisch, stellenweise überhaupt geschwunden, und in den mittleren Schichten vervollständigt ausgedehnter Nervenzellschwund das Bild der Rindenatrophie (Abb. 1). Die Meningen sind stellenweise leicht verdickt durch Bindegewebszubildung und Infiltration mit Lymphozyten; vor allem dorsal sind sie gelegentlich mit der Hirnoberfläche verklebt. Ein grosser zystischer Herd mit gleichen Ablagerungen wie im Grosshirnmark findet sich einseitig im Thalamus. In allen diesen Gebieten scheint es sich nicht um einen primär entzündlichen Prozess zu handeln. Im Gegensatz dazu besteht im Mittelhirn und in der Medulla oblongata eine Enzephalitis, charakterisiert durch diffuse und knötchenförmige Gliose, vor allem in den Kerngebieten, und eine leichtgradige lymphohistiozytäre Meningitis. Das Kleinhirn weist eine gestörte Architektur der Rinde auf (fehlende erste und zweite Körnerschicht, wahllos verstreute Purkinjezellen).

Nr. 5465: männlich, 8 Wochen.

Das einjährige Muttertier war bereits einmal trächtig gewesen, hatte aber abortiert. Die zweite Trächtigkeit verlief ohne Zwischenfall. Dieses Jungtier blieb als einziges im Wachstum hinter seinen Wurfgeschwistern zurück und musste, als die Mutter nicht mehr genügend Milch gab, mit der Flasche ernährt werden. Von seiten der Psyche war nichts Abnormes zu bemerken, jedoch lagen motorische Störungen vor. Das Kätzchen stand breitspurig, der Gang war leicht ataktisch, wobei der sonst steif nach hinten oben getragene

Schwanz rotierende Bewegungen ausführte. Bei der Fallprobe (Fallenlassen aus ca. 2 m Höhe in Rückenlage) korrigierte das Tier die Stellung nicht und landete deshalb nicht wie normale Katzen auf den Füssen. Auffällig war ausserdem häufiges Schreien. Gehör und Sehvermögen schienen unbeeinträchtigt.

Pathologische Anatomie: Die Sektion der viszeralen Organe ergab keine pathologischen Befunde. Das Gehirn war von teigiger Konsistenz, die Windungen sanken am frischen Material leicht ein. Die Grösse des Kleinhirns war normal, aber der Kleinhirnwurm wies ein abnormes Windungsmuster auf; statt regelmässiger schmaler Blättchen bestanden zahlreiche runde Buckelchen. Die schwersten Veränderungen zeigten sich auf den Frontalschnitten des Grosshirns: die weisse Substanz schien verschmälert und war über die ganze Ausdehnung gelatinös und von gräulicher Farbe.

Histologie: In der Grosshirnrinde treten die Gefässe durch erweiterte perivaskuläre Räume stark hervor; überall liegen kleine Plättchen mit deutlicher konzentrischer Schichtung, die sich in der HE-Färbung rot-violett und in der Färbung nach Kossa dunkelbraun bis tiefschwarz anfärben; es handelt sich demnach um Kalkablagerungen. Zum Teil sind sie frei im Gewebe, z.T. in kettenförmiger Anordnung in und um Gefässwände.

Von der normalen Struktur des Grosshirnmarkes ist nichts mehr zu sehen; das Gewebe ist ersetzt durch ein feines eosinophiles Fasernetz, in das locker Gliazellen eingelagert sind, deren genaue Zuordnung schwierig ist; meist sind es runde, chromatinarme Kerne (Abb. 2). Myelin ist in keiner Färbung (Luxol fast blue/Cresyl echtviolett; Luxol-Silbernitrat nach Holmes) nachweisbar. Ausgedehnte zystische Bezirke mit Einlagerung von sandartigen, Kossa-positiven Massen (Kalkablagerungen) finden sich vor allem in den Capsulae internae, einseitig paraventrikulär im Temporalgebiet, in den Stammganglien und im Thalamus; im Mittelhirn gleichen die Verkalkungen denjenigen im Cortex. Das Gefässnetz, vor allem in den degenerierten Marklagern, ist stark dilatiert und enthält nur wenig Erythrozyten, was dem Gewebe ein löcheriges Aussehen verleiht (Abb. 2). Riesenzellen in den Verkalkungszonen sind selten.

Die Kleinhirnrinde ist histologisch normal. Dagegen bestehen in Kleinhirn- und Oblongatakernen milde Astrozytose und Status spongiosus. Die intramedullären Wurzelabschnitte der Hirnnerven V, VII und VIII sind aufgelockert, spongiös. Unvollständige oder fehlende Bemarkung ist in verschiedenen Tractus des Hirnstammes zu beobachten (Hirnschenkel, Mittelhirnschleifen, Corpus trapezoideum). In den Sehbahnen finden sich mottenfrassähnliche Ausfälle.

Nr. 10 438 a–c: drei Wurfgeschwister, ca. 7 Wochen.

Laut Besitzer war die Geburt protrahiert und schwer verlaufen. Eine praktizierende Tierärztin euthanasierte die drei Jungen wegen typischer Symptome von Kleinhirnhypoplasie (Ataxie, zeitweise Unfähigkeit zu stehen) und sandte sie zur postmortalen Untersuchung ein[1].

---

[1] Frau Dr. U. Niggli-Stokar, Marthalen ZH, sei für die Überweisung bestens gedankt.

Pathologische Anatomie:

a) männlich: Rhinitis, starke Rötung der Trachealschleimhaut, rot-gelbe Scheckung der Leber, wahrscheinlich postmortal.

b) weiblich: rot-gelbe Leberscheckung.

c) männlich: brauner, teigiger Bezirk im rechten Zwerchfellslappen der Lunge; feinkörnige Auflagerungen auf Pleura costalis und subepicardial: vermutlich von intrapulmonaler Euthanasie. Sonst bei allen drei Tieren keine makroskopischen Veränderungen in den viszeralen Organen, dagegen deutliche Kleinhirnhypoplasie bei unauffälligem Grosshirn.

Histologie:

a) Atrophie der Magenschleimhaut sowie Atrophie und leichte eitrige Infiltration der Darmschleimhaut; keine andern Läsionen in den viszeralen Organen.

In der HE-Färbung der Hirnschnitte ist nichts Abnormes zu bemerken, jedoch lässt sich in den Spezialfärbungen das Myelin nur schlecht darstellen; die Axone sind unverändert. Vor allem betroffen sind Grosshirnmarkstrahlen, Corpus callosum und Pons (Abb. 3a, b). Das Kleinhirn ist hochgradig hypoplastisch; wo das sonst zellarme Stratum moleculare noch relativ deutlich zu erkennen ist, kommen vielerorts kleine Grüppchen von Körnerzellen vor, alle kettenartig in der gleichen Distanz von der Kleinhirnoberfläche liegend, als ob der Migrationsvorgang bei der Bildung des Stratum granulare in einer ganz bestimmten Phase zum Stillstand gekommen wäre (Abb. 5).

b) In den viszeralen Organen keine Veränderungen.

Marklager und -strahlen scheinen etwas schmal; es besteht eine herdförmige Gliose (Abb. 4a, b). In den Stammganglien und in der veränderten weissen Substanz liegen vereinzelte sandartige Kalk- oder Pseudokalkablagerungen mit reaktiver Gliose der Umgebung. Das Kleinhirn ist hochgradig hypoplastisch. Ferner besteht eine milde lymphozytäre Meningitis. In den Spezialfärbungen ist Myelin kaum nachweisbar.

c) Keine spezifischen Veränderungen in den viszeralen Organen.

Von allen drei Gehirnen ist dieses am stärksten betroffen. Die Meningealgefässe sind stark gestaut; es besteht eine Meningitis serosa mit Plasmadiapedese

---

Abb. 1 Nr. 1831. Markstrahl (m) zystisch, durchzogen von Bindegewebs- und Kapillarnetz, Verkalkungen (v); erweiterte Sulci (s) und atrophischer Cortex (c). Nissl, 32×

Abb. 2 Nr. 5465. Grosshirnmark; feines Fasernetz, erweiterte Gefässe, Gliazellen spärlich (normales Grosshirnmark bei ca. 2 Monate alter Katze siehe Abb. 4b). HE, 200×

Abb. 3a Nr. 10438 a. Corpus callosum, Myelin kaum darstellbar. Luxol fast blue/Cresylechtviolett, 200×

Abb. 3b Katze, männl. ca. 2 Mt. Normal bemarktes Corpus callosum. Luxol fast blue/Cresylechtviolett, 200×

Abb. 4a Nr. 10438b. Grosshirnmark, Gliose. HE. 200×

Abb. 4b Katze, männl., ca. 2 Mt. Normales Grosshirnmark. HE, 200×

1

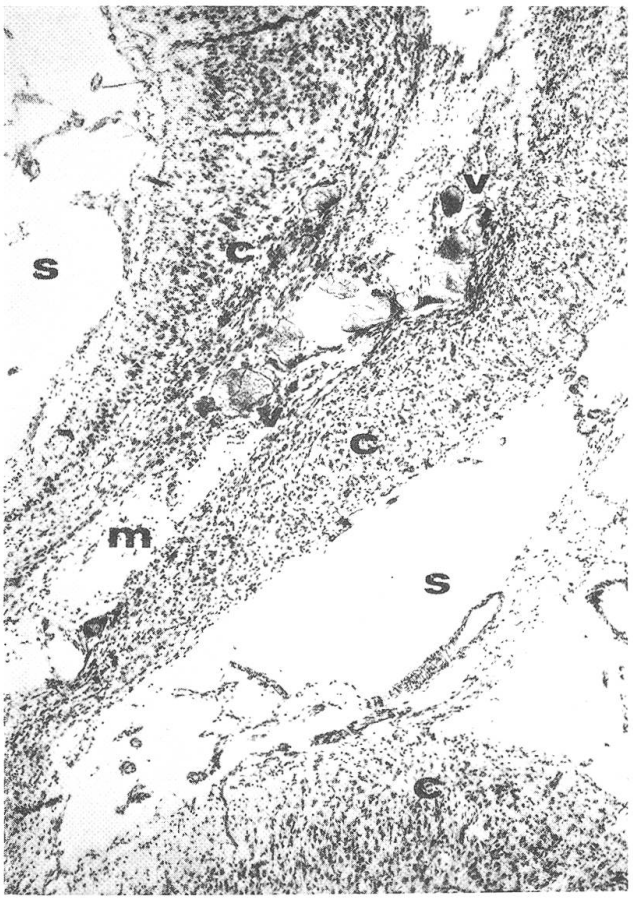

2

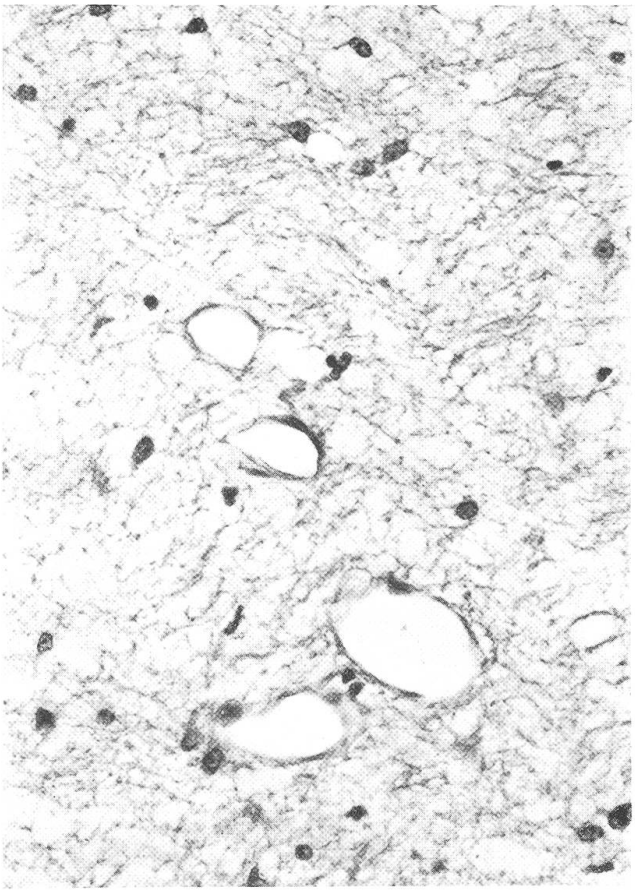

3a

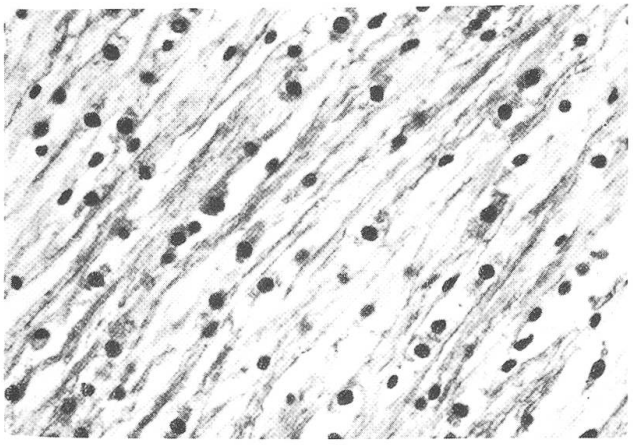

4a

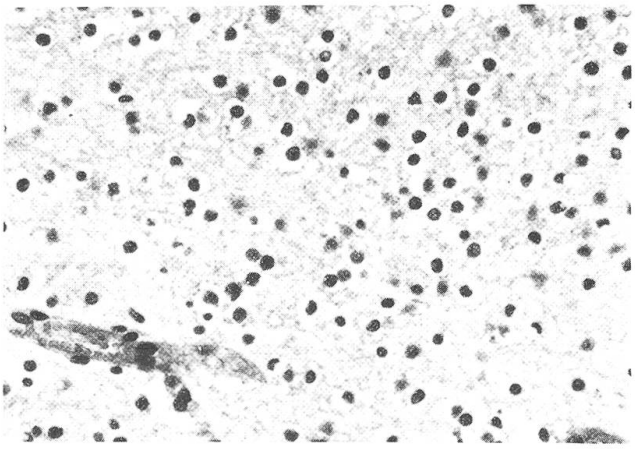

3b

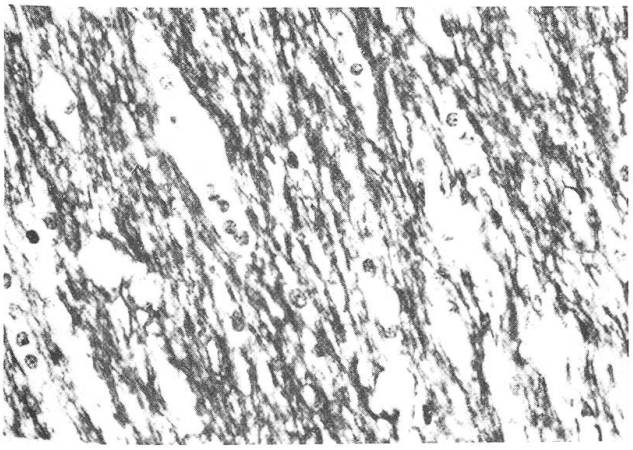

4b

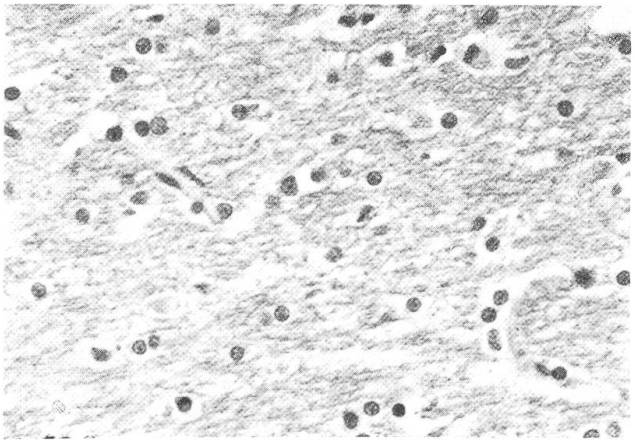

5

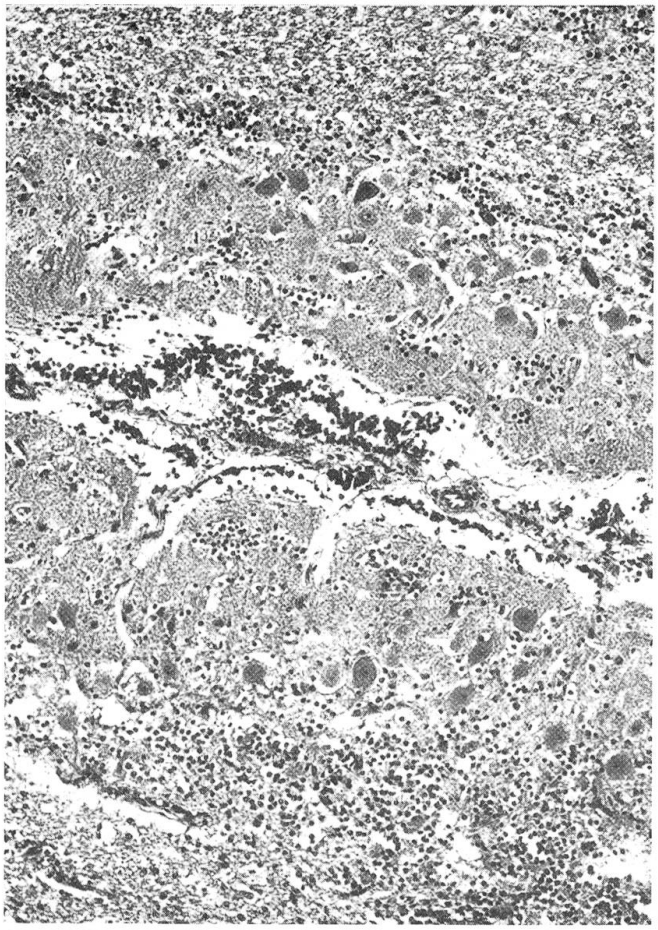

6

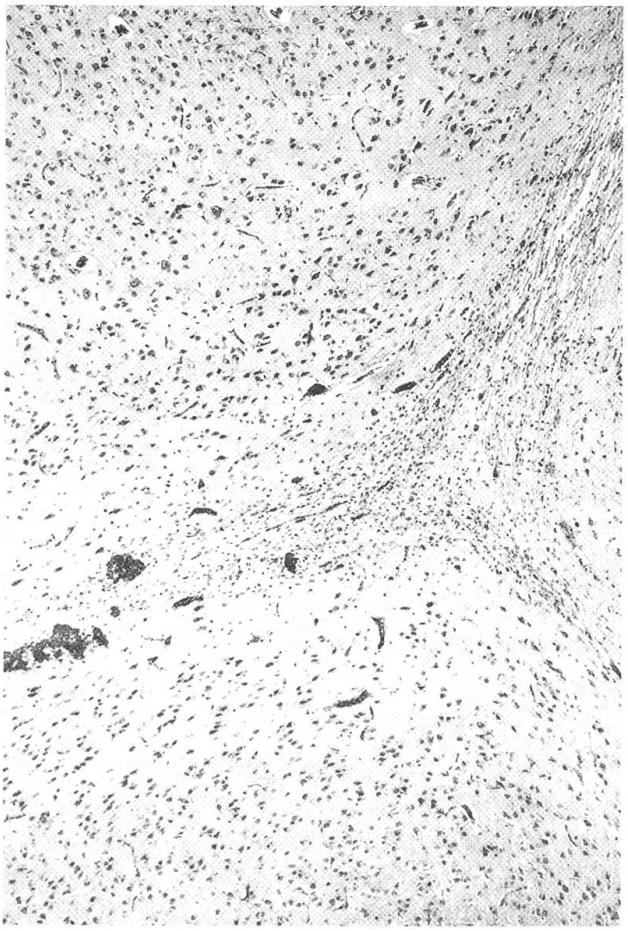

7

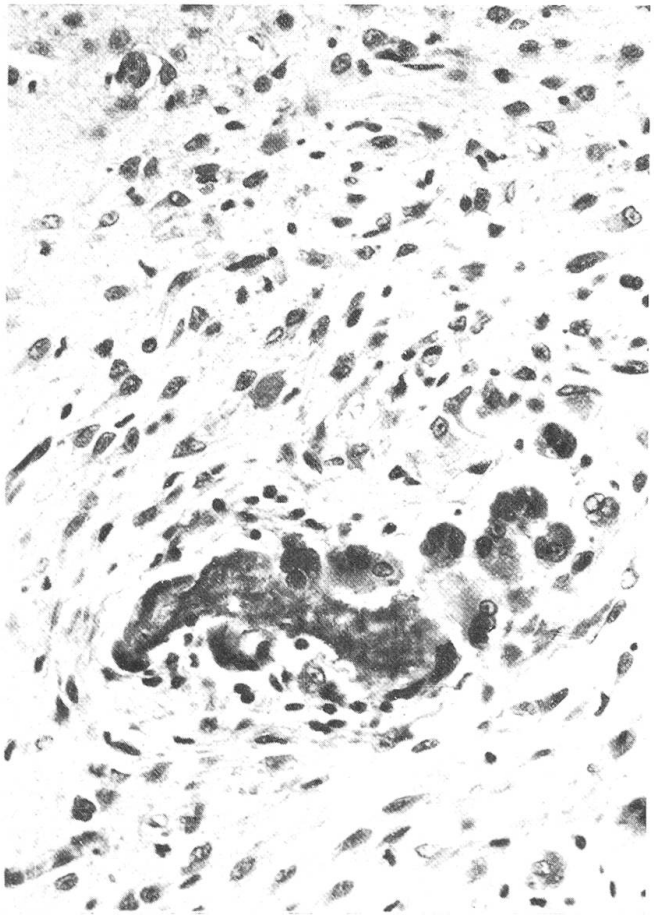

8

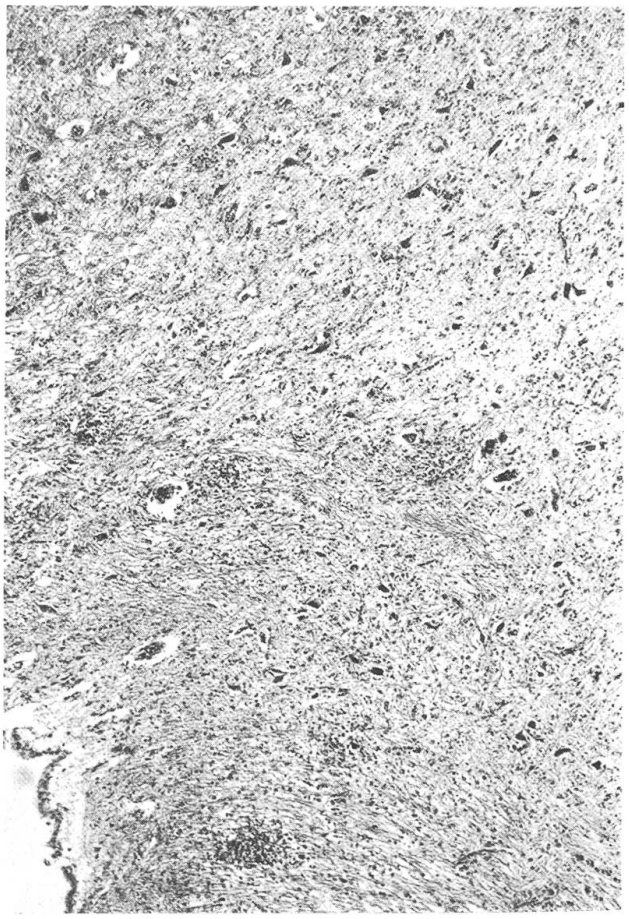

und leichtgradiger lymphohistiozytärer Infiltration. Das Grosshirnmark ist stark reduziert (Abb. 6), Myelin ist kaum darzustellen. An seiner Stelle finden sich proliferierte Gliazellen, vorwiegend Mikroglia und Astrozyten, von letzteren auch progressive Formen (gemästete und fibrilläre, Abb. 7). Überall kommen grosse Herde aus sandartigem, basophilem Material vor, das sich PAS-positiv, aber Kossa-negativ anfärbt, was färberischen Eigenschaften von Kalkvorstufen, sog. Pseudokalk, entspricht. Diese Ablagerungen sind von fibroblastischen Elementen und Gliazellen, auch progressiven Astrozytenformen, umgeben, und gelegentlich kommen in unmittelbarer Nähe Riesenzellen vor, deren chromatinarme Kerne mit deutlichem Nukleolus exzentrisch im Zytoplasma liegen (Abb. 7). Grosse Verkalkungsherde, umgeben von progressiven Astrozyten, finden sich auch im Thalamus und in den Ammonshörnern. Ausser schwerer Hypoplasie mit Schwund der Körnerschichten und diffusem Ausfall der Purkinjezellen bestehen im Kleinhirn weitere Läsionen: Das Kleinhirnmark ist über weite Gebiete malazisch, fast aufgelöst, und neben diffuser und knötchenförmiger Gliose sind kleine lymphozytäre Gefässinfiltrate zu beobachten (Abb. 8). Ähnliche entzündliche Veränderungen bestehen in der Medulla oblongata.

Diskussion

Leukodystrophische Erkrankungen des Menschen sind genetisch bedingte, angeborene Störungen (Enzymdefekte) im Myelinstoffwechsel (van Bogaert, 1962; Poser, 1968). Ob die bei Tieren bisher beobachteten Erkrankungen mit Dysmyelinogenese ebenfalls genetischen Ursprungs sind, ist weitgehend unabgeklärt, so beim Kalb (Saunders et al., 1952; Young, 1962), beim Lamm (Markson et al., 1959; Barr 1964) und beim Kaninchen (Vandevelde und Fankhauser, 1973). Hereditäre Hypomyelinogenese fanden u.a. Harding et al. (1973) bei männlichen Nachkommen von 2 Mutterschweinen; Hegreberg et al. (1971) vermuteten bei ihren Katzen eine genetische Störung. Eine erbliche Leukodystrophie beschrieben Christensen und Palludan (1965) sowie Brander und Palludan (1965) bei Nerzen. Als Modelle für solch hereditäre Erkrankungen der weissen Substanz werden gewisse Mutanten von Mäusestämmen eingehend studiert (Literatur u.a. Baumann et al., 1972, Meier et al., 1974).

Für viele andere angeborene Defekte in der Myelinbildung bei Tieren konnten jedoch exogene Ursachen ermittelt werden. So scheint ein dem Mucosal dis-

---

Abb. 5 Nr. 10438a. Kleinhirnhypoplasie; Körnerschicht schwach ausgebildet oder fehlend, Purkinjezellen in unregelmässiger Anordnung, Zellansammlungen aus erster Körnerschicht in Molekularschicht (evtl. Hinweis auf Migrationsstörung). HE, 80 ×

Abb. 6 Nr. 10438c. Gliose und Mineralisationsherde in stark verschmälerten Markstrahlen. HE, 32 ×

Abb. 7 Nr. 10438c. Mineralisationsherd mit Riesenzellen; Gliose der Umgebung mit progressiven Astrozytenformen. HE, 200 ×

Abb. 8 Nr. 10438c. Kleinhirn, Encephalitis im Gebiet der Dachkerne. HE, 32 ×

ease- und Schweinepest-Virus verwandtes Agens die Borderkrankheit der Lämmer zu verursachen (Plant et al., 1973), zu der vermutlich auch die Fälle von Markson et al. (1959) und Barr (1964) zu rechnen sind. Ferkel mit Hypomyelinogenese wurden nach Schweinepestinfektion oder -vakzination der Muttertiere während der Trächtigkeit beobachtet (Emerson und Delez, 1965; Done, 1968). Ähnliches fanden Young und Cordy (1964) bei Schafföten und neugeborenen Lämmern, deren Mütter gegen Bluetongue mit einer Lebendvakzine geimpft worden waren. Bemerkenswert ist, dass Ferkel, die nach Schweinepestinfektion oder -impfung der Mütter erkrankt waren, auch eine Kleinhirnhypoplasie aufwiesen; Young und Cordy fanden bei ihren Lämmern Mineralisationsvorgänge.

Die Kombination von Kleinhirnhypoplasie mit Hypomyelinogenese sowohl als auch Mineralisation liegen bei unseren Katzen vor. Wir nehmen nicht an, dass es sich bei den 5 Tieren um eine einheitliche Krankheit handelt, noch haben wir die Absicht, der Veränderung in Analogie zu menschlichen Erkrankungen einen spezifischen Namen zu geben. Fall 5465 unterscheidet sich insofern morphologisch von den andern, als keine Kleinhirnhypoplasie besteht und die Gliose in der degenerierten weissen Substanz des Grosshirns fehlt; die Gliaelemente sind im Gegenteil eher spärlich. Allen Fällen ausser 10438a sind gemeinsam die Kalk- und Pseudokalkablagerungen in Grosshirnmark, Stammganglien und Thalamus. Fall 5465 allein enthält Material, das sich in der Färbung nach Kossa schwarz oder dunkelbraun anfärbt. Solche Mineralisationsvorgänge brauchen nicht Hinweis auf einheitliche Ätiologie der Primärerkrankung zu sein, sondern können als sekundäre Degenerationserscheinungen bei jedem dystrophischen Prozess auftreten (Schiffer, 1971). Eine infektiöse Genese ist zumindest für die Fälle 1831 und 10438a–c in Betracht zu ziehen; in beiden Würfen war mehr als ein Jungtier erkrankt, und neben den degenerativen Erscheinungen bestehen starke entzündliche Veränderungen vor allem in Hirnstamm und Kleinhirn. Ob hier eine schwerere Manifestation der intrauterinen Infektion mit Panleukopenievirus vorliegt, deren Folge, die Kleinhirnhypoplasie hinreichend bekannt ist (Margolis et al., 1971; Csiza et al., 1972), lässt sich nicht entscheiden. Auch die Ähnlichkeit mit den oben erwähnten Ferkeln (Emerson und Delez, 1965; Done 1968) und Lämmern (Young und Cordy, 1964) mit erwiesenermassen virusbedingten Hirnläsionen lassen an eine Infektion denken. Kein sicherer Hinweis auf einen infektiös-entzündlichen Prozess sind die in drei von 5 Katzengehirnen gefundenen Riesenzellen. Sie können als Antwort auf den Fremdkörperreiz durch die Mineralisationsvorgänge entstanden sein; dafür spricht, dass sie nur in unmittelbarer Nähe der Ablagerungen, nicht aber in entzündlich veränderten Gebieten vorkommen.

Als Ursache der Dysmyelinogenese nicht von der Hand zu weisen sind exogen verursachte metabolische Störungen während des Fötallebens. So ist der Swayback der Lämmer, eine oft schwere Leukoencephalopathie, durch Kupfermangel der trächtigen Muttertiere verursacht, und von menschlichen Föten und Neugeborenen ist bekannt, dass die weisse Substanz des ZNS anfällig ist

für zirkulatorisch oder respiratorisch bedingte hypoxische Schädigungen, z.B. nach Erkrankung der Mutter während der Schwangerschaft oder nach Schwergeburt (Schwartz und Anderson, 1972). Die entzündlichen Veränderungen müssten im Falle eines primär degenerativen Prozesses als sekundäre Reaktion auf den Gewebezerfall gewertet werden.

Bei jungen Katzen mit neurologischen Symptomen, die zu dem Zeitpunkt manifest werden, da die Tiere anfangen sollten, sich frei zu bewegen, bestätigt sich bei der Sektion meist der Verdacht auf Kleinhirnhypoplasie. Jedoch zeigte sich in neuerer Zeit, dass auch andere Krankheiten Ursache der Störungen sein können, wie zur Gruppe der Speicherkrankheiten gehörige metabolische Entgleisungen (Lipidosen: Chrisp et al., 1970; Percy und Jortner, 1971; Gangliosidosen: Kuruhara und Mochizuki, 1969; Baker et al., 1971; Blakemore 1972; Leukodystrophien, z.B. vom Typus Krabbe: Johnson 1970.) Es wäre wünschenswert, dass mehr junge Katzen mit neurologischen Symptomen einwandfrei pathologisch-anatomisch untersucht würden, um bessere Einsicht in diese vergleichend-medizinisch interessanten Probleme zu gewinnen. Die denkbare Entdeckung genetisch bedingter Störungen könnte Krankheitsmodelle bei einer verhältnismässig unaufwendig und leicht zu züchtenden Tierart liefern.

Zusammenfassung

Im Gehirn von 5 jungen Katzen verschiedener Herkunft, die wegen neurologischer Symptome euthanasiert worden waren, fanden sich ausgedehnte Veränderungen im Grosshirnmark, die auf eine gestörte Myelinbildung schliessen liessen. Bei 4 Tieren bestand zudem eine Kleinhirnhypoplasie. Mögliche Ursachen für Störungen im Myelinstoffwechsel bei jungen Individuen (Leukodystrophien, Dys- oder Hypomyelinogenese) werden diskutiert. Für die 5 Katzen wird ein schädigender Einfluss während des Fötallebens (intrauterine Infektion; exogen verursachte metabolische Störungen wie Hypoxie oder Mangel an Spurenelementen) als am wahrscheinlichsten erachtet.

Résumé

Dans le cerveau de 5 chatons euthanasiés à cause de troubles nerveux, des lésions graves ont été trouvées dans la substance blanche, permettant de conclure à une myélinisation défectueuse. En outre 4 de ces 5 animaux avaient une hypoplasie cérébelleuse. Les causes possibles de défauts de myélinisation chez des jeunes individus (leucodystrophies, dys- ou hypomyélinogenèse) sont discutées. Une influence nuisible sur le fœtus (infection intra-utérine; troubles métaboliques d'origine exogène, p. e. hypoxie, carence d'oligo-éléments) est considérée comme l'étiologie la plus probable.

Riassunto

Negli encefali di 5 gattini soppressi con l'eutanasia a causa di sintomi nervosi sono state rilevate gravi lesioni a livello della sostanza bianca, che depongono per un difetto nel metabolismo della mielina. Inoltre 4 dei 5 animali presentavano un'ipoplasia cerebellare. Vengono discusse le possibili cause della mielinizzazione difettosa negli individui giovani (leucodistrofie, dis- o ipomielinogenesi). Nel caso dei 5 gattini si ritiene che la causa più probabile della malattia sia rappresentata da un'influenza nociva sul feto (infezione intrauterina, disordini metabolici di origine esogena come ipossia, carenza di oligoelementi).

Summary

The brains of 5 kittens euthanized for neurologic symptoms exhibited severe lesions in the cerebral white matter, suggesting a defect in myelin metabolism. In addition 4 of the 5 animals had cerebellar hypoplasia. The possible causes of defective myelinization in young individuals (leukodystrophies, dys- or hypomyelinogenesis) are discussed. In the case of the 5 kittens a noxious effect upon the fetus (intrauterine infection, metabolic disorders of exogenous origin e.g. hypoxia, lack of trace elements) is thought to be the most probable cause of the disease.

Literatur

Baker H.J., Lindsey J.R., McKhann G.M. und Farrell D.F.: Neuronal GMl Gangliosidosis in a Siamese cat with beta-Galactosidase deficiency. Science *174*, 1971, 838–839. – Barr M.: Hypomyelinogenesis congenita in lambs. Vet. Rec. *76*, 1964, 815–817. – Baumann N.A., Bourre J.M., Jacque C. und Pollet S.: Genetic disorders of myelination. In: Lipids, nutrition and the developing brain; Ciba Foundation Symposium; Elsevier, Excerpta medica, North-Holland, Assoc. Sci. Publ. Amsterdam-London-New York 1972, 91–100. – Blakemore W.F.: GMl Gangliosidosis in a cat. J. Comp. Path. *82*, 1972, 179–185. – Bogaert, L. van: Maladies nerveuses génétiques d'ordre métabolique. Revue médicale de Liège, Université de Liège, 1962; Vaillant-Carmanne, Liège. – Brander N.R. und Palludan B.: Leucoencephalopathy in mink. Acta Vet. Scand. *6*, 1965, 41–51. – Chrisp C.E., Ringler D.H., Abrams G.D., Radin N.S. und Brenkert A.: Lipid storage disease in a Siamese cat. J.A.V.M.A. *156*, 1970, 616–622. – Christensen E. und Palludan B.: Late infantile familial metachromatic leucodystrophy in minks. Acta Neuropath. *4*, 1965, 640–645. – Csiza C.K., de Lahunta A., Scott F.W. und Gillespie J.H.: Spontaneous feline ataxia. Cornell Vet. *62*, 1972, 300–322. – Done J.T.: Experimentally-induced hypomyelinogenesis and cerebellar hypoplasia in the pig. Proc. Roy. Soc. Med. *61*, 1968, 1291–1292. – Emerson J.L. und Delez A.L.: Cerebellar hypoplasia, hypomyelinogenesis, and congenital tremors of pigs, associated with prenatal hog cholera vaccination of sows. J.A.V.M.A. *147*, 1965, 47–54. – Fankhauser R., Luginbühl H.R. und Hartley W.J.: Leukodystrophie vom Typus Krabbe beim Hund. Schweiz. Arch. Tierheilk. *105*, 1963, 198–207. – Harding J.D.J., Done J.T., Harbourne J.F., Randall J.C. und Gilbert F.R.: Congenital tremor type A III in pigs: An hereditary sex-linked cerebrospinal hypomyelinogenesis. Vet. Rec. *92*, 1973, 527–529. – Hegreberg G.A., Thuline H.C. und Francis B.H.: Morphologic changes in feline leukodystrophy. Federation Proceedings *30*, 1971, 341. – Johnson K.H.: Globoid leukodystrophy in the cat. J.A.V.M.A. *157*, 1970, 2057–2064. – Kuruhara Y. und Mochizuki H.: Feline cases of cerebral lipidosis with similarities to Tay-Sachs disease. Adv. Neurol. Sci. Tokyo *13*, 1969, 260–269 (japanisch, engl. Zusammenfassung). – Margolis G., Kilham L. und Johnson R.H.: The Parvoviruses and replicating cells: Insights into the pathogenesis of cerebellar hypoplasia. Progr. in Neuropath. *1*, 1971, 168–201; H.M. Zimmermann Edit.; Grune & Stratton New York und London. – Markson L.M., Terlecki S., Shand A., Sellers K.C. und Woods A.J.: Hypomyelinogenesis congenita in sheep. Vet. Rec. *71*, 1959, 269–271. – Meier C., Herschkowitz N. und Bischoff A.: Morphological and biochemical observations in the Jimpy spinal cord. Acta Neuropath. *27*, 1974, 439–462. – Percy D.H. und Jortner B.S.: Feline lipidosis. Arch. Path. *92*, 1971, 136–144. – Plant J.W., Littlejohns I.R., Gardiner A.C., Vantsis J.T. und Huck R.A.: Immunological relationship between Border disease, Mucosal disease and Swine fever. Vet. Rec. *85*, 1973, 455. – Poser C.M.: Diseases of the myelin sheath. In: Pathology of the Nervous System *1*, 1968, 767–821; J. Minckler Edit.; McGraw-Hill Book Co., New York-Toronto-Sydney-London. – Saunders L.Z., Sweet J.D., Martin S.M., Fox F.H. und Fincher M.G.: Hereditary congenital ataxia in Jersey calves. Cornell Vet. *42*, 1952, 559–591. – Schiffer D.: Calcification in nervous tissue. In: Pathology of the Nervous System *2*, 1971, 1342–1360; J. Minckler Edit.; McGraw-Hill Book Co., New York-Toronto-Sydney-London. – Schwartz P. und Anderson G.W.: Birth lesions of the nervous system. In: Pathology of the Nervous System *3*, 1972, 2926–2952; J. Minckler Edit.; McGraw-Hill Book Co., New York-Toronto-Sydney-London. – Vandevelde M. und Fankhauser R.: A leucodystrophy in miniature rabbits. Fol. Vet. Lat. *3*, 1973, 620–632. – Young S.: Hypomyelinogenesis congenita (cerebellar ataxia) in Angus-Shorthorn calves. Cornell Vet. *52*, 1962, 84–93. – Young S. und Cordy D.R.: An ovine fetal encephalopathy caused by Bluetongue vaccine virus. J. Neuropath. Exptl. Neurol. *23*, 1964, 635–659.