Zeitschrift: Schweizer Archiv für Tierheilkunde SAT : die Fachzeitschrift für Tierärztinnen und Tierärzte = Archives Suisses de Médecine Vétérinaire ASMV : la revue professionnelle des vétérinaires

Herausgeber: Gesellschaft Schweizer Tierärztinnen und Tierärzte

Band: 117 (1975)

Heft: 11

Artikel: Ein weiterer Fall von Paratuberkulose beim Schaf

Autor: Tontis, A.

DOI: https://doi.org/10.5169/seals-593567

Nutzungsbedingungen

Die ETH-Bibliothek ist die Anbieterin der digitalisierten Zeitschriften auf E-Periodica. Sie besitzt keine Urheberrechte an den Zeitschriften und ist nicht verantwortlich für deren Inhalte. Die Rechte liegen in der Regel bei den Herausgebern beziehungsweise den externen Rechteinhabern. Das Veröffentlichen von Bildern in Print- und Online-Publikationen sowie auf Social Media-Kanälen oder Webseiten ist nur mit vorheriger Genehmigung der Rechteinhaber erlaubt. Mehr erfahren

Conditions d'utilisation

L'ETH Library est le fournisseur des revues numérisées. Elle ne détient aucun droit d'auteur sur les revues et n'est pas responsable de leur contenu. En règle générale, les droits sont détenus par les éditeurs ou les détenteurs de droits externes. La reproduction d'images dans des publications imprimées ou en ligne ainsi que sur des canaux de médias sociaux ou des sites web n'est autorisée qu'avec l'accord préalable des détenteurs des droits. En savoir plus

Terms of use

The ETH Library is the provider of the digitised journals. It does not own any copyrights to the journals and is not responsible for their content. The rights usually lie with the publishers or the external rights holders. Publishing images in print and online publications, as well as on social media channels or websites, is only permitted with the prior consent of the rights holders. Find out more

Download PDF: 26.07.2025

ETH-Bibliothek Zürich, E-Periodica, https://www.e-periodica.ch

Schweiz. Arch. Tierheilk. *117*, 631–632, 1975

Aus dem Institut für Tierpathologie (Prof. Dr. H. Luginbühl) der Universität Bern

Kurze Originalmitteilung

Ein weiterer Fall von Paratuberkulose beim Schaf[1]

von A. Tontis[2]

In der Schweiz gilt das Auftreten von Paratuberkulose beim Schaf allgemein als sehr selten. Die klinischen Symptome sind hier nicht spezifisch, meistens wird eine zunehmende Abmagerung beobachtet. Systematische Untersuchungen würden bestimmt zu vermehrter Diagnose der Krankheit führen (ausführliche Darstellung s. Tontis, 1974; geschichtlicher Überblick s. Katic, 1975).

Aus einem Schafbestand von ca. 30 Tieren wurde eine 2jährige Aue (schwarzbraunes Gebirgsschaf) zur Sektion eingesandt[3]. Bei normaler Fresslust war das Tier zunehmend abgemagert und hatte unter chronisch-rezidivierendem, wässerig-stinkendem Durchfall gelitten. Eine Woche vor dem Exitus konnte das Schaf nicht mehr aufstehen und hatte das Futter verweigert.

Sektionsbefund:

Der hochgradig abgemagerte Kadaver wies ein mattes, struppiges und sprödes Vlies auf. Neben Dekubitusveränderungen fielen in der Subkutis ausgedehnte sulzige Ödeme an Unterhals, Unter- und Seitenbrust sowie mittelgradiger Ascites auf. In Epikard, Nierenkapsel und Mesenterium war das Fett gallertig degeneriert.

Die für Paratuberkulose typischen Veränderungen beschränkten sich auf Jejunum (etwa $^2/_3$ seiner Länge), Ileum und Caecum. In diesen Darmabschnitten war die Schleimhaut durch unregelmässige *Faltenbildung* auffällig verdickt (Abb. 1). In der blassen, gebietsweise leicht gelblich getönten Oberfläche fanden sich zahlreiche Petechien. Die regionären Lymphknoten waren mässig vergrössert. Die histologischen Befunde stimmen mit früheren Beobachtungen überein. Es handelt sich um eine ausgesprochene, chronisch-hyperplastische Enteritis (weitere Einzelheiten und Literatur s. Tontis, 1974). Aufgrund der charakteristischen Darmveränderungen mit massenhaft säurefesten Bakterien in zahl-

---

[1] Untersuchungen mit finanzieller Unterstützung durch das Eidg. Veterinäramt.

[2] Adresse des Autors: Dr. A. Tontis, Postfach 2735, CH-3001 Bern (Schweiz).

[3] Herrn Dr. E. Schipper, Neuenegg, sei für die Einsendung gedankt.

reichen Makrophagen (Abb. 2) bietet die Diagnose keine Schwierigkeiten, sofern die *veränderten* Darmabschnitte daraufhin untersucht werden[4].

Der kulturelle Erregernachweis ist langwierig und benötigt Spezialnährböden. Unter den verschiedenen indirekten Nachweisverfahren steht heute die KBR am lebenden Tier im Vordergrund (Seffner, 1974). Danach sind Titer ab 1:32 bzw. 2,5 Titereinheiten als positiv zu werten. In der Schweiz werden serologische Untersuchungen (KBR) bei Paratuberkulose des Rindes seit einigen Jahren von der Veterinaria AG, Zürich (Dr. G. Kilchsperger), durchgeführt.

Zusammenfassung

Bei einem zweijährigen, schwarzbraunen Gebirgsschaf mit Exitus nach chronisch-rezidivierendem Durchfall und Kachexie wird Paratuberkulose anhand der typischen Darmläsionen gesichert.

Résumé

Un cas de paratuberculose a été diagnostiqué, d'après les lésions intestinales typiques, chez un mouton âgé de deux ans, de la race noire et brune, qui avait péri des suites d'une diarrhée chronique récidivante et de cachexie.

Riassunto

In una pecora nero-bruna di montagna, di 2 anni d'età, morta in seguito ad una diarrea cronica recidivante e cachessia, è stata evidenziata la paratuberculosi in base alle tipiche lesioni intestinali.

Summary

A two-year old black-brown mountain sheep died of chronic relapsing diarrhea and cachexia. The pathological lesions of the gut were found to be typical of Johne's disease.

Literatur

Katic J.: Aus der Geschichte der Paratuberkulose. Schweiz. Arch. Tierheilk. *117*, 163–170 (1975). – Seffner W.: Paratuberkulose. In Beer J.: Infektionskrankheiten der Haustiere. 1. Aufl., II. Teil, S. 561–564, VEB Gustav Fischer Verlag, Jena 1974. – Tontis A.: Zur Paratuberkulose des Schafes. Schweiz. Arch. Tierheilk. *116*, 203–206 (1974).

---

[4] Herrn Dr. P. Boss vom hiesigen vet. bakt. Institut sei für die Beurteilung der Ausstriche gedankt.

Abb. 1 Wulstförmige Schleimhautverdickungen des Ileums bei Paratuberkulose. Lupenvergrösserung.

Abb. 2 Haufenweise phagozytierte säurefeste Stäbchen (Paratuberkulosebazillen) in Epitheloidzellen. Ziehl-Neelsen Färbung. Starke Vergrösserung (Immersion).

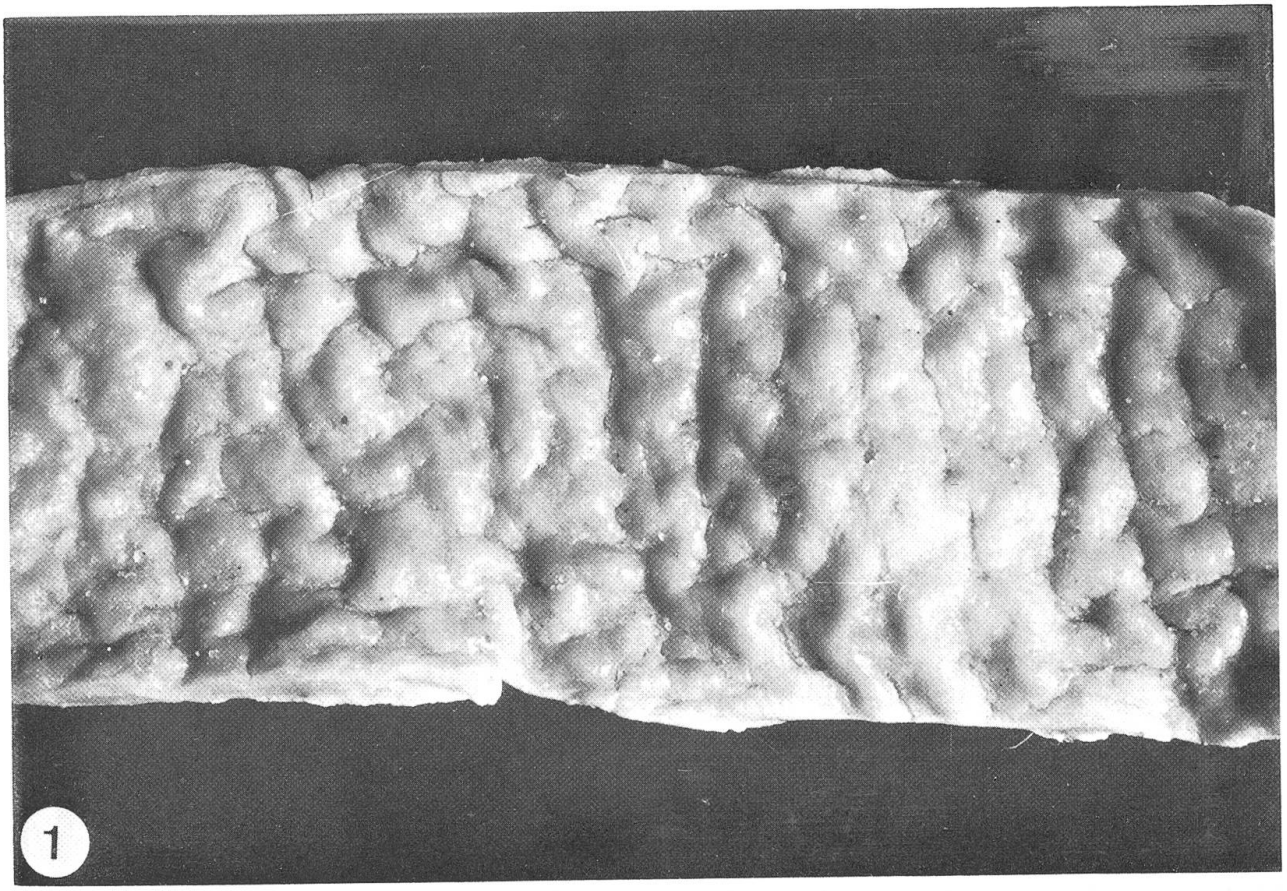

1

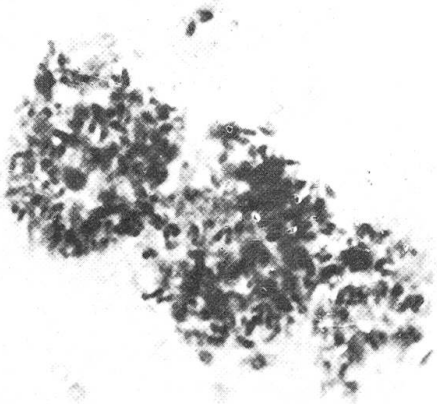

2

1

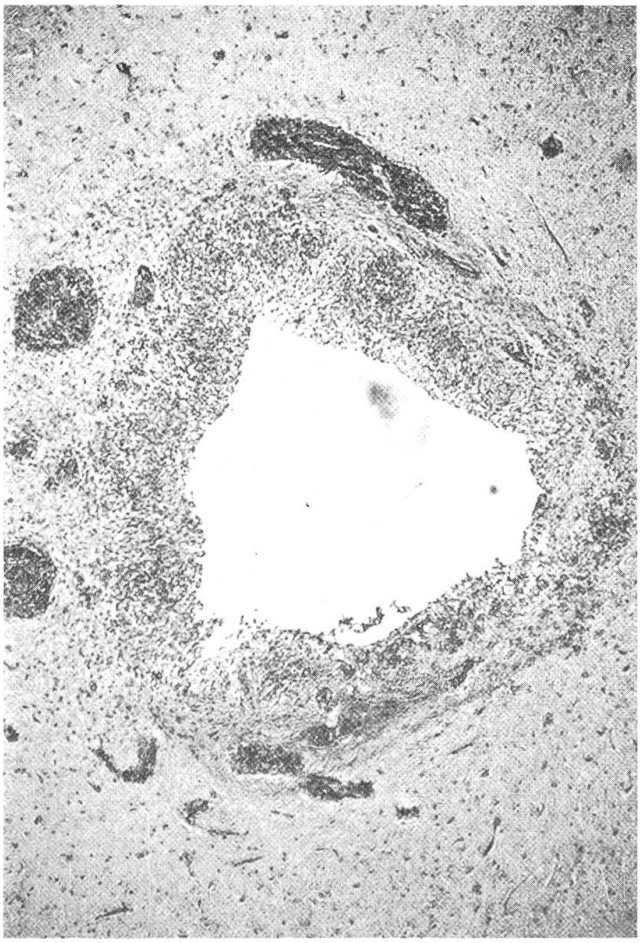

2

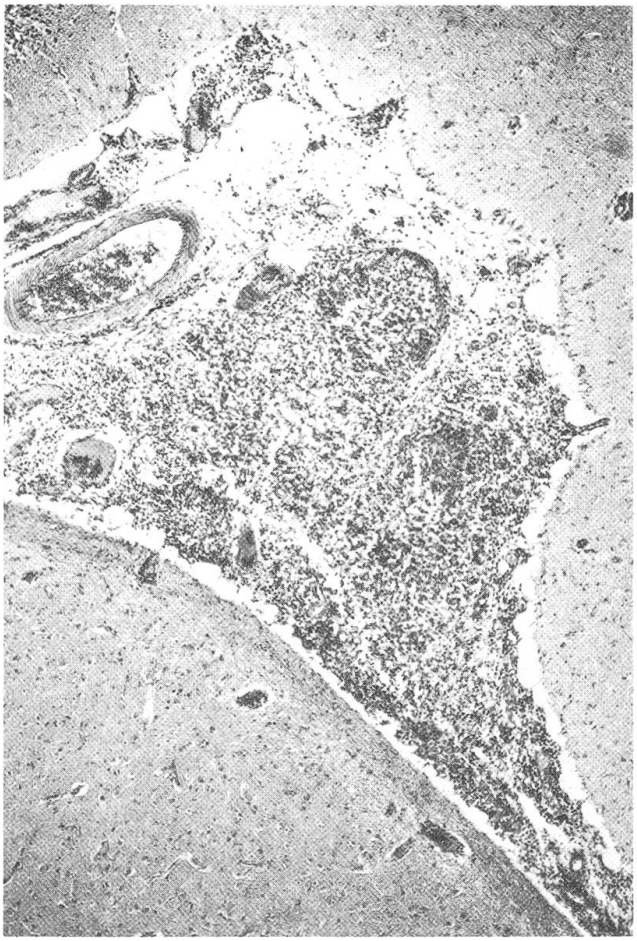

3

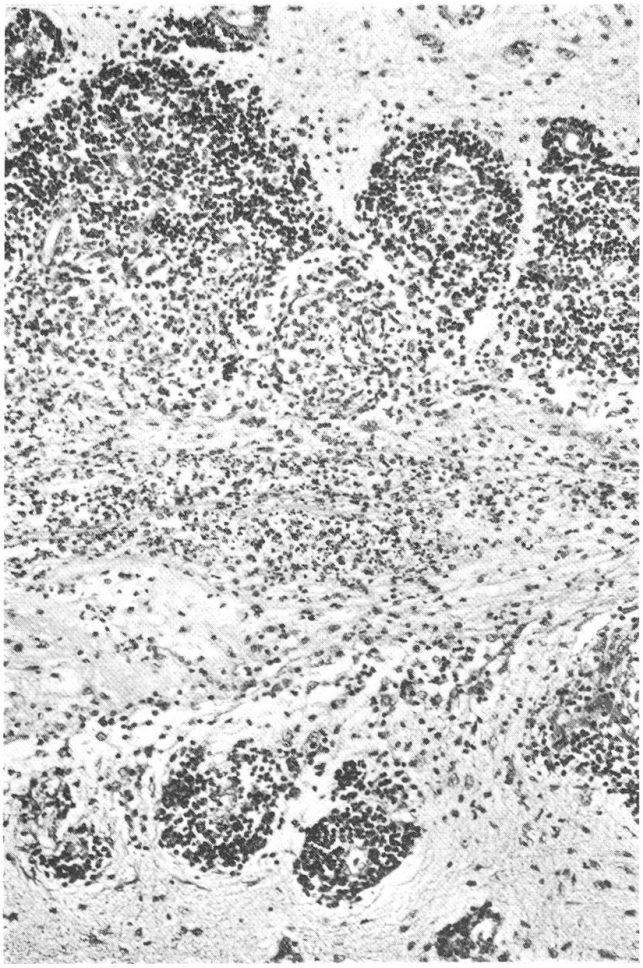

4

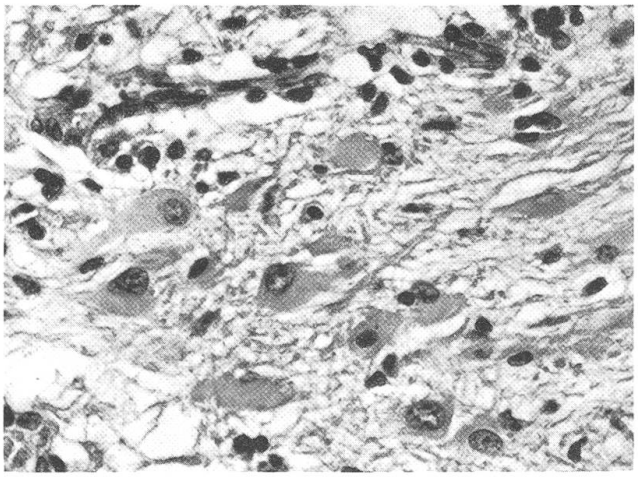
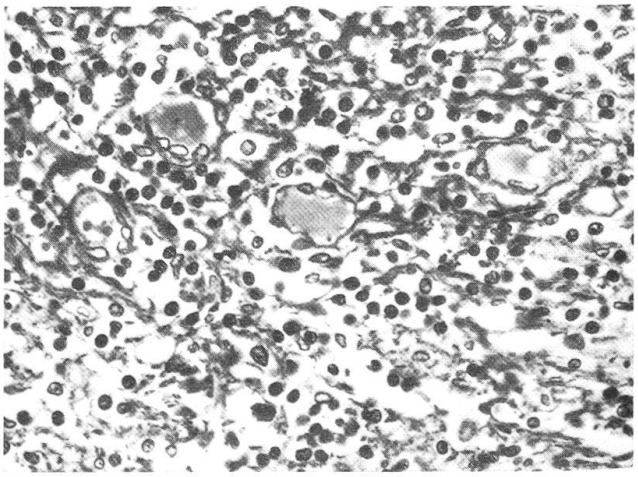
5