Zeitschrift: Schweizer Archiv für Tierheilkunde SAT : die Fachzeitschrift für Tierärztinnen und Tierärzte = Archives Suisses de Médecine Vétérinaire ASMV : la revue professionnelle des vétérinaires

Herausgeber: Gesellschaft Schweizer Tierärztinnen und Tierärzte

Band: 117 (1975)

Heft: 11

Rubrik: Referat

Nutzungsbedingungen

Die ETH-Bibliothek ist die Anbieterin der digitalisierten Zeitschriften auf E-Periodica. Sie besitzt keine Urheberrechte an den Zeitschriften und ist nicht verantwortlich für deren Inhalte. Die Rechte liegen in der Regel bei den Herausgebern beziehungsweise den externen Rechteinhabern. Das Veröffentlichen von Bildern in Print- und Online-Publikationen sowie auf Social Media-Kanälen oder Webseiten ist nur mit vorheriger Genehmigung der Rechteinhaber erlaubt. Mehr erfahren

Conditions d'utilisation

L'ETH Library est le fournisseur des revues numérisées. Elle ne détient aucun droit d'auteur sur les revues et n'est pas responsable de leur contenu. En règle générale, les droits sont détenus par les éditeurs ou les détenteurs de droits externes. La reproduction d'images dans des publications imprimées ou en ligne ainsi que sur des canaux de médias sociaux ou des sites web n'est autorisée qu'avec l'accord préalable des détenteurs des droits. En savoir plus

Terms of use

The ETH Library is the provider of the digitised journals. It does not own any copyrights to the journals and is not responsible for their content. The rights usually lie with the publishers or the external rights holders. Publishing images in print and online publications, as well as on social media channels or websites, is only permitted with the prior consent of the rights holders. Find out more

Download PDF: 26.07.2025

ETH-Bibliothek Zürich, E-Periodica, https://www.e-periodica.ch

1963, 511–517. – Kershaw G.F.: Vomiting and wasting disease of piglets. Vet. Rec. *84*, 1969, 178–179. – Mengeling W.L. und Cutlip R.C.: Acute nervous disease and vomiting and wasting disease of pigs experimentally exposed to hemagglutinating encephalomyelitis virus. Manuscript 1975. To be published in J. Amer. Vet. Med. Ass. 1975. – Pensaert M. und Callebaut P.: Characteristics of a coronavirus causing vomiting and wasting in pigs. Arch. ges. Virusforsch. *44*, 1974, 35–50. – Pensaert M., Derijcke J., Callebaut P., Thoonen H. und Hoorens J.: Virologisch en pathologisch onderzoek van biggen met braaksiekte. Tijdschr. Diergeneesk. *99*, 1974, 557–567. – Richards W.P. und Savan M.: Viral encephalomyelitis of pigs. A preliminary report on the transmissibility and pathology of a disease observed in Ontario. Cornell Vet. *50*, 1960, 132–155. – Schlenstedt D., Barnikol H. und Plonait H.: Erbrechen und Kümmern bei Saugferkeln. Klinische Kurzmitteilung. Dt. Tierärztl. Wschr. *76*, 1969, 694–695. – Tuch K.: Pathologisch-anatomische Befunde bei einer der «vomiting and wasting disease» («Erbrechen und Kümmern») vergleichbaren Erkrankung der Saugferkel. Dt. Tierärztl. Wschr. *78*, 1971, 496 bis 498.

REFERAT

Ellbogen-Hygrom beim Hund. Von D.E. Johnston. JAVMA 167, *3*, 213–219, 1975.

Der Verfasser hat sowohl mit der Injektion von Corticoid wie mit der Exzision von Ellbogenhygromen bei grossen Hunden schlechte Erfahrungen gemacht. Bei 3 Hunden entstand nach Corticoid eine schwere Infektion, bei 6 Hunden nach Inzision ein Ulcus. Dagegen verlief die Heilung bei 18 Hunden nach Drainage komplikationslos. Die Therapie besteht in kurzen Inzisionen am oberen und unteren Ende der Anfüllung, dann Einführung eines Fingers in die untere Öffnung, um Fibrin und eventuelle kleine Verklebungen zu lösen. Dann wird ein Drain aus zusammengelegter Gaze von ca. 6 mm Querschnitt durchgezogen und oben und unten mit je einer Naht fixiert. Gaze mit Vaseline, ein weiches Wattepolster und ein loser Verband, befestigt mit Klebstreifen folgen. Diese werden alle 4–5 Tage gewechselt und der Drain in 2–3 Wochen entfernt. Darauf wird für eine Woche nochmals eine Bandage angelegt. Einzelne Hunde benötigen einen Tranquilizer für einige Tage, ab 3.–4. postoperativem Tag, wenn die Wunden offenbar zu irritieren beginnen. Antibiotica wurden keine verwendet, aber der operative Eingriff natürlich unter aseptischen Kautelen durchgeführt. 11 Photos und eine Skizze illustrieren die Arbeit, die auch noch Angaben enthält über Vorgehen bei bereits bestehender bindegewebiger Induration, Infektion und Ulcus nach Exzision.

A. Leuthold, Bern

Abb. 1 Lympho-histiozytäres Gefässinfiltrat mit wenig neutrophilen Granulozyten. HE, 320×, Oelimm.

Abb. 2 Gliaknötchen mit neutrophilen Granulozyten. HE, 320×, Oelimm.

Abb. 3 Gliaknötchen im Seitenhorn des Rückenmarkes, Neuronophagie, HE, 200×

Abb. 4 Grosshirncortex; Gliaknötchen, Vermehrung nackter Astrozytenkerne. HE, 320×, Oelimm.

Abb. 5 Permanente Schweinenierenzellkultur IBRS-2, 280. Passage, nicht infiziert. HE

Abb. 6 Riesenzellbildung nach Infektion mit dem HEV-Isolat V 636/74. HE

1

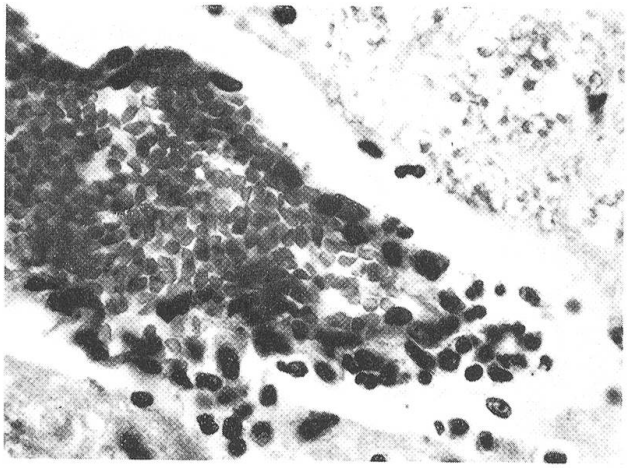

2

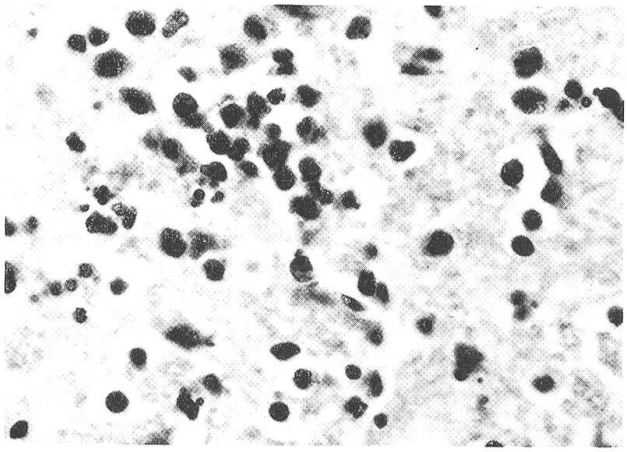

3

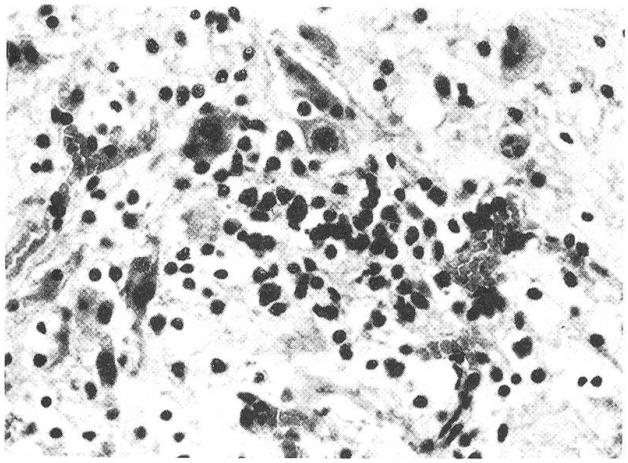

4

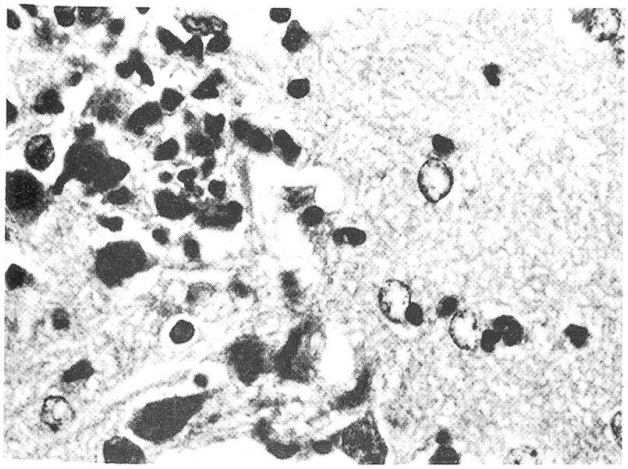

5

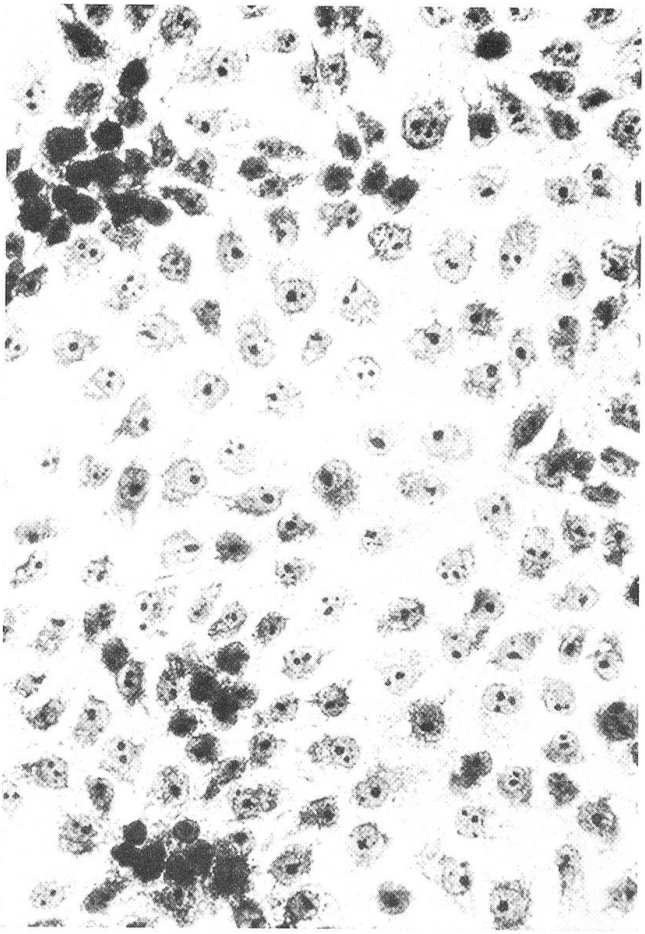

6

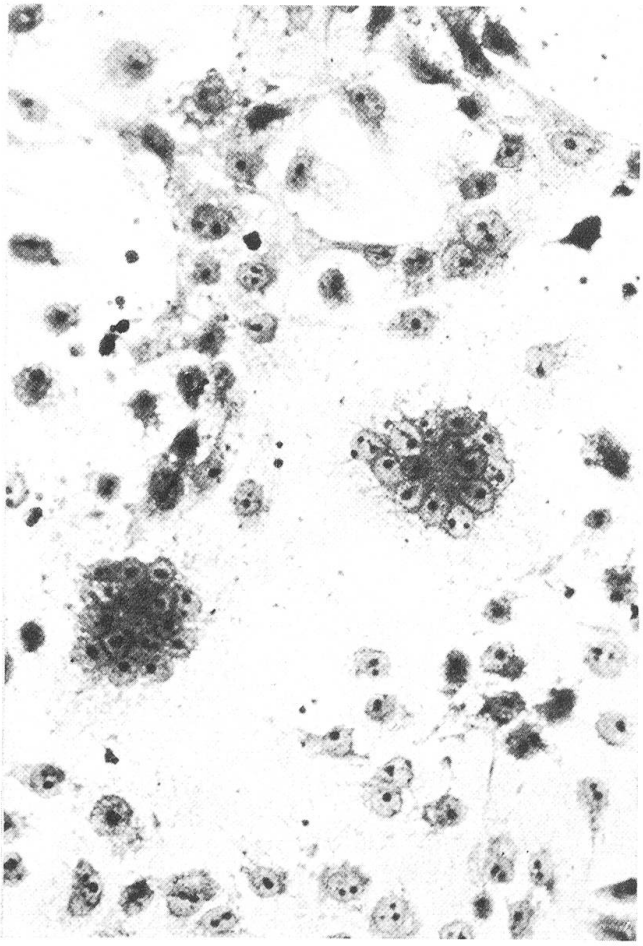

1

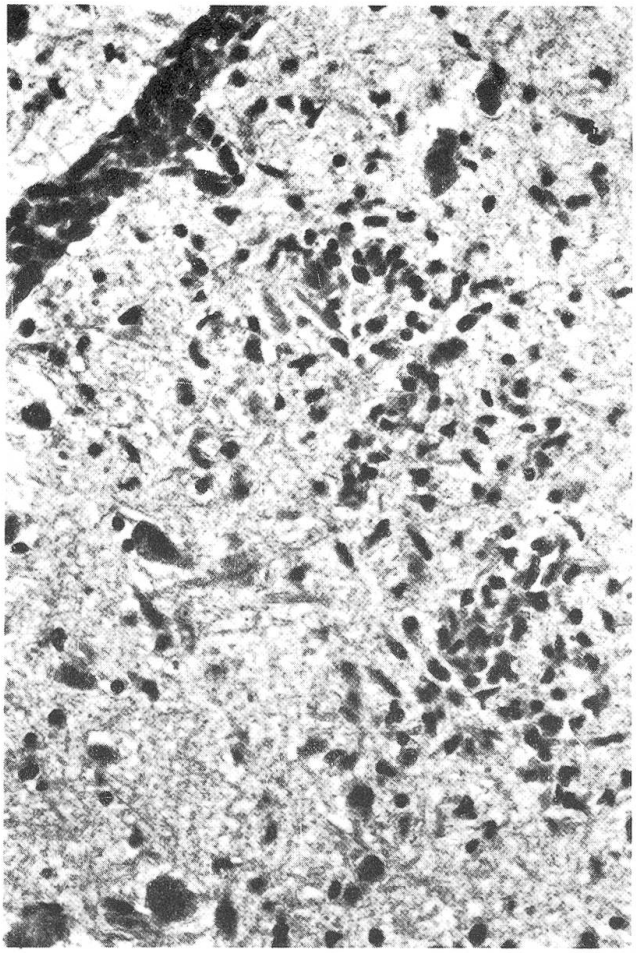

2

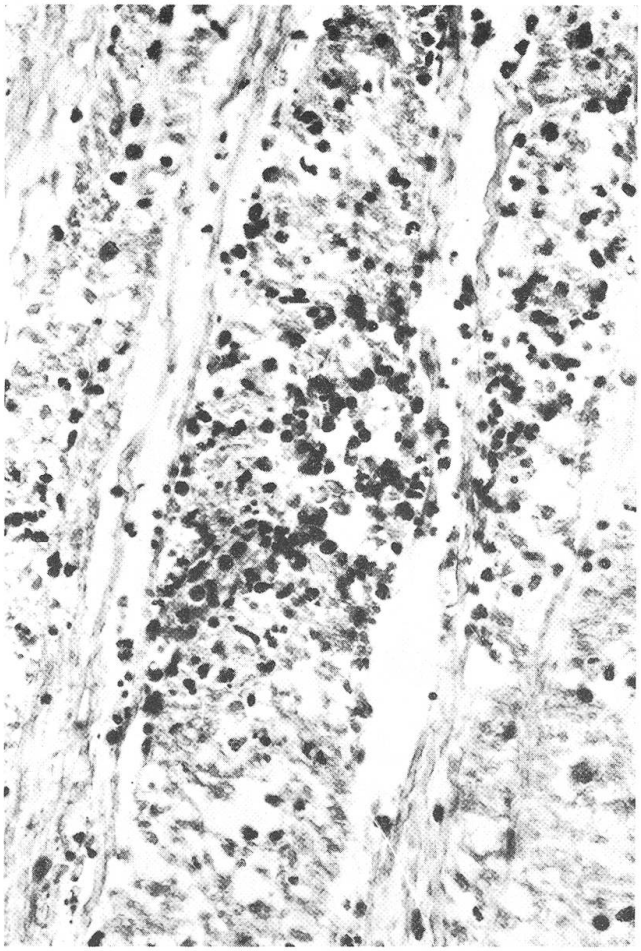

3

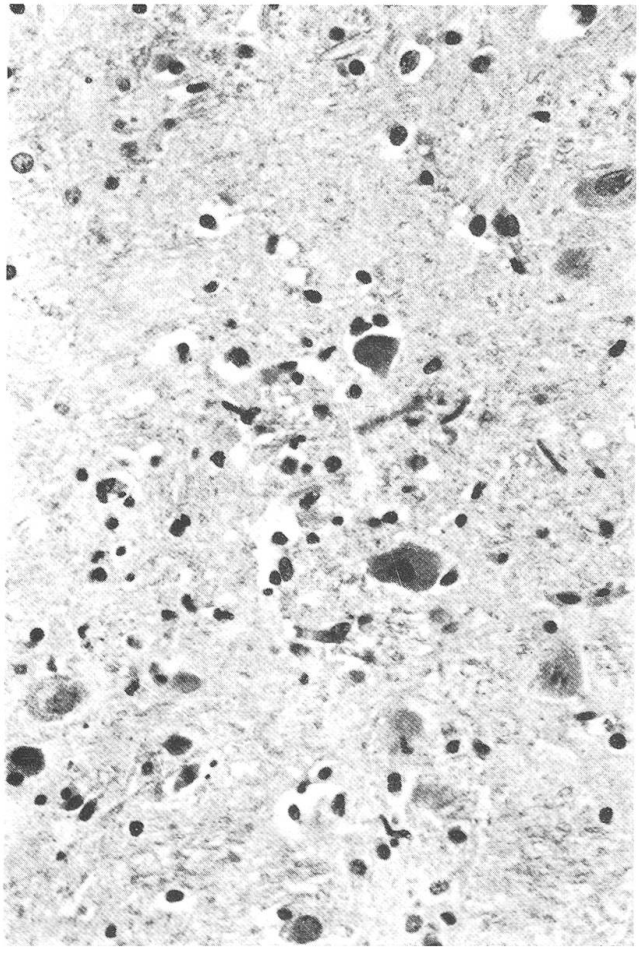
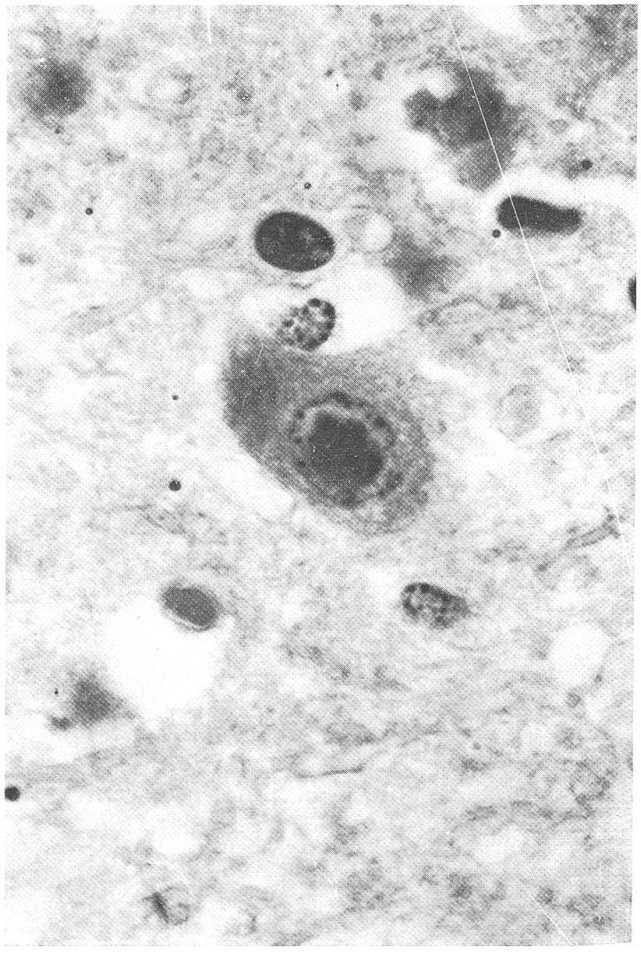
4