Zeitschrift: Schweizer Archiv für Tierheilkunde SAT : die Fachzeitschrift für Tierärztinnen und Tierärzte = Archives Suisses de Médecine Vétérinaire ASMV : la revue professionnelle des vétérinaires

Herausgeber: Gesellschaft Schweizer Tierärztinnen und Tierärzte

Band: 116 (1974)

Heft: 7

Artikel: Zum Vorkommen der enzootischen Muskeldystrophie bei Lämmern im Kanton Bern

Autor: Tontis, A. / Martig, J.

DOI: https://doi.org/10.5169/seals-592818

Nutzungsbedingungen

Die ETH-Bibliothek ist die Anbieterin der digitalisierten Zeitschriften auf E-Periodica. Sie besitzt keine Urheberrechte an den Zeitschriften und ist nicht verantwortlich für deren Inhalte. Die Rechte liegen in der Regel bei den Herausgebern beziehungsweise den externen Rechteinhabern. Das Veröffentlichen von Bildern in Print- und Online-Publikationen sowie auf Social Media-Kanälen oder Webseiten ist nur mit vorheriger Genehmigung der Rechteinhaber erlaubt. Mehr erfahren

Conditions d'utilisation

L'ETH Library est le fournisseur des revues numérisées. Elle ne détient aucun droit d'auteur sur les revues et n'est pas responsable de leur contenu. En règle générale, les droits sont détenus par les éditeurs ou les détenteurs de droits externes. La reproduction d'images dans des publications imprimées ou en ligne ainsi que sur des canaux de médias sociaux ou des sites web n'est autorisée qu'avec l'accord préalable des détenteurs des droits. En savoir plus

Terms of use

The ETH Library is the provider of the digitised journals. It does not own any copyrights to the journals and is not responsible for their content. The rights usually lie with the publishers or the external rights holders. Publishing images in print and online publications, as well as on social media channels or websites, is only permitted with the prior consent of the rights holders. Find out more

Download PDF: 07.08.2025

ETH-Bibliothek Zürich, E-Periodica, https://www.e-periodica.ch

Schweiz. Arch. Tierheilk. *116*, 329–337, 1974

Aus dem Institut für Tierpathologie (Prof. Dr. H. Luginbühl) und der Klinik für Nutztiere und Pferde (Prof. Dr. H. Gerber) der Universität Bern

Zum Vorkommen der enzootischen Muskeldystrophie bei Lämmern im Kanton Bern

von A. Tontis und J. Martig[1]

Die enzootische Muskeldystrophie (EMD), auch als Weissmuskelkrankheit, white muscle disease, stiff-lamb disease oder nutritional muscular degeneration bekannt, ist eine typische Krankheit bei Jungtieren, besonders jungen Wiederkäuern.

Als erster beschrieb Randall [52] in Amerika eine bei Lämmern gehäufte, mit Bewegungsstörungen einhergehende Krankheit, die er als «Rheumatism» bezeichnete und die nachträglich als enzootische Muskeldystrophie identifiziert wurde. Über ein ähnliches Leiden berichtete später Bürki [7] in der Schweiz beim Kalb. Das durch «Zitterkrampf» gekennzeichnete klinische Syndrom der Kälber wurde neuerdings als Verlaufsform der EMD erkannt [35].

Die von Frauchiger und Hofmann [14] beschriebene infektiöse Lämmerlähmung, durch makroskopisch sichtbare, weisse Streifung der Skelettmuskulatur und durch Leptomeningitis serosa lymphozytaria charakterisiert, ist mit der hier dargestellten Krankheit nicht identisch.

Während Klinik und Pathomorphologie der Weissmuskelkrankheit junger Nutztiere gut bekannt sind, bestehen über Ätiologie und Pathogenese nur Vermutungen.

So nahm Bürki [7] für die Myopathie eine embryonale Myodysgenese an. Krupski [28] und Nieberle [43] machten für die Entstehung des Leidens Toxinwirkungen verantwortlich, wie sie bei Omphalitiden und Enteritiden durch Paratyphus- und Colibakterien vorkommen. Pallaske [50] und Sályi [55] sahen die Krankheitsursache sowohl in fehlerhafter Haltung und eiweiss- bzw. mineralstoffarmer Fütterung als auch im Mangel an Vitamin B und C. Hjärre und Lilleengen [18] gelang es, bei Kälbern durch Verfütterung einer Vitamin-C-armen Kost Muskeldystrophien zu erzeugen, die mit denjenigen der EMD vergleichbar waren. Nach diesen Forschern ist ein Mangel an Vitamin C für die Entstehung der spontanen Erkrankung von wesentlicher Bedeutung.

Csontos [9] postulierte eine Virusätiologie, wobei dem ursächlichen Virus neben myotropen auch neurotrope Eigenschaften zugesprochen wurden. Wei-

[1] Adresse der Autoren: Dr. A. Tontis und Dr. J. Martig, Postfach 2735, CH-3001 Bern (Schweiz).

tere Anhänger der Virusätiologie sind Naumow [42] sowie Kontakov und Janston [25] zit. nach Gerov und Čuskov [16]. Später bestritten Krastin und Tarabrin [27] eine Infektion, da Übertragungsversuche negativ verliefen.

Weitere Untersuchungen zeigten, dass Diät- und Fütterungsfehler bei tragenden Kühen, Schafen und Jungrindern die Weissmuskelkrankheit auslösen können. Oldfield et al. [45, 46] und Young et al. [67] beobachteten die Erkrankung bei Lämmern, deren Mütter mit Leguminosenheu von bestimmten Gegenden gefüttert wurden. Ausserdem trat die Erkrankung bei Verfütterung von Alfalfaheu und Ladinoklee auf, vor allem nach Düngung der Weiden mit Superphosphat. Nach Verabreichung von Luzerneheu, Bohnen, Hafer und Gerste an trächtige Schafe fanden Willman et al. [66] häufig Weissmuskelkrankheit bei den Nachkommen, nicht aber nach Fütterung von Klee- oder Timotheeheu, Maissilage, Hafer und Kleie. Lunde und Ødegaard [33] erzielten bei Schafen durch massive Zusätze von Heringmehl zum Futter die sog. ernährungsbedingte Muskeldystrophie. Weiter haben Kudrjavcev, Andreev und Gerasimov [30] sowie Kosarev und Komarov [26] in langjährigen Untersuchungen bewiesen, dass die EMD auf eine unzureichende und schlechte Fütterung der Muttertiere vor und während der Trächtigkeit zurückzuführen ist.

Für die Auslösung der Krankheit machen Vawter und Records [61], Kubin [29] sowie Krastin und Tarabrin [27] geringwertige Heuqualität, ausgebleichtes und ausgelaugtes, überreifes Heu sowie verschimmeltes Futter bei tragenden Tieren verantwortlich. Eine intrauterine Erkrankung der Lämmer an Muskeldystrohpie ist bekannt [2].

Durch experimentelle Untersuchungen, Fortschritte in der Vitamin- und Spurenelementforschung sowie durch die erfolgreiche Therapie und Prophylaxe mit Vitamin E und Selen sind heute zahlreiche Forscher der kausalen Genese der Erkrankung näher gerückt. Nach therapeutischen Erfolgen mit Vitamin E besteht die Meinung, dass bei der EMD ein Vitamin-E-Mangel vorliegt [5, 6, 11, 23, 29, 34, 47, 48, 56, 59, 61]. Zusätzlich nehmen einige Autoren einen Phosphormangel an [23, 56]. Anderseits konnte nicht in jedem Fall ein Vitamin-E-Mangel nachgewiesen werden, da der Tocopherolspiegel in Blut und Milch von Mutterschafen erkrankter Lämmer normal war [22].

Eigene Untersuchungen

Von 1970 bis 1973 wurde die Weissmuskelkrankheit im Kanton Bern bei 34 Lämmern im Alter von 9 Tagen bis 8 Monaten festgestellt. Die Erkrankung trat meist sporadisch, in 7 Beständen jedoch enzootisch auf. Die ersten Krankheitsfälle wurden im Februar ermittelt. Im April erreichten sie den Höhepunkt, um dann bis Mitte Juli allmählich abzufallen. Die monatliche Verteilung der Krankheitsfälle ist in Tab. 1 zusammengestellt. In den letzten 4 Jahren wurden insgesamt 405 Tiere (davon 52 Ziegen) post mortem untersucht.

Tab. 1 Jahreszeitliches Auftreten der Weissmuskelkrankheit bei Lämmern.

Februar	März	April	Mai	Juni	Juli	Total
1	6	14	6	5	2	34

Klinische Symptome

Im Vorbericht wurde häufig erwähnt, dass im Frühling regelmässig einzelne gesund geborene Lämmer der Herde im Alter von 2 bis 3 Wochen an ähnlichen Symptomen erkrankt und eingegangen seien.

Das klinische Bild sah meistens wie folgt aus: Gut entwickelte Lämmer von normalem Nährzustand begannen plötzlich Bewegungsstörungen zu zeigen. Zuerst fielen häufig eine Vorbiegigkeit der Vordergliedmassen und aufgekrümmter Rücken mit untergestellten Hintergliedmassen auf. Später wurde sperriger Gang und Nachhandschwäche beobachtet. Zuletzt lagen die Tiere bei noch erhaltenem Sensorium fest und zeigten eine ausgeprägte, meistens schlaffe Muskellähmung. Die Körpertemperatur war in einigen Fällen normal, in anderen erhöht. Meist fiel eine Tachykardie auf (200 Herzschläge/Min. und mehr). Mehrmals konnte auch eine Herzarrhythmie festgestellt werden. Die Sauglust blieb häufig auch bei schon festliegenden Tieren erhalten. Manchmal wurde Durchfall beobachtet.

Die Serumuntersuchungen ergaben im akuten Stadium stark erhöhte Aktivitäten der Creatin-Phosphokinase (CPK, 717 IU) und Glutamat-Oxalacetat-Transaminase (GOT, 3925 IU), wie sie Martig et al. [35] bei Kälbern mit Weissmuskelkrankheit beschrieben. Nicht rechtzeitig behandelte Tiere wurden rasch hinfällig und apathisch, da sie ohne Hilfe nicht mehr trinken konnten, und starben 2–5 Tage nach Auftreten der ersten Symptome. Bei wenig fortgeschrittener Krankheit war der Verlauf mit kombinierter Vitamin-E- und Selenbehandlung[1] günstig zu beeinflussen.

Pathologische Veränderungen

Von graduellen Unterschieden der Läsionen abgesehen, ist die EMD junger Wiederkäuer durch ein einheitliches und charakteristisches pathologisch-anatomisches Bild gekennzeichnet. Die verendeten Lämmer waren bei der Sektion im allgemeinen gut genährt und leicht anämisch. Das lockere subkutane Bindegewebe im Bereich von Unter- und Seitenbrust sowie Rückengegend erwies sich als sulzig-ödematös durchtränkt, ebenso das Interstitium verschiedener Skelettmuskelpartien.

[1] Mit Selen-E Vetag «Veterinaria».

Herz: Auffallend waren subepi- und subendokardiale, umschriebene, grauweisse bis gelbweisse Streifungen des Myokards, hauptsächlich am rechten Ventrikel und Septum interventriculare. Nicht selten konfluierten Streifen zu wolkiger Anordnung oder diffuser Ausdehnung, so dass das ganze Ventrikelmyokard grauweiss und mürbe erschien (Abb. 1).

Skelettmuskulatur: Ihre Veränderungen sind mit denjenigen des Herzens vergleichbar. Die blassgelblichen, matten und relativ trockenen, streifigen Muskelbezirke traten in erster Linie an der Hinterextremität auf, und zwar stets bilateral symmetrisch (Abb. 2). Regelmässig fanden sich Läsionen an den äusseren Kruppen- (M. glutaeus superficialis und medius, M. biceps femoris), Hinterbacken- und medialen Oberschenkelmuskeln (M. semimembranaceus und M. gracilis). Die Veränderungen an den Hintergliedmassen waren häufig von solchen der Rücken- (vor allem M. longissimus dorsi), Interkostal- und Zwerchfellmuskulatur begleitet. Bei 5 Fällen waren Herz- und Skelettmuskeln (inkl. Zungen-, Kopf- und Kehlkopfmuskeln) gleichzeitig stark betroffen (Polymyodegeneration). Die Muskulatur war weisslich oder blassgelb verfärbt (Abb. 3).

Histologisch handelt es sich bei der EMD um eine wachsartige oder hyaline Degeneration (sog. Zenkersche Degeneration), eine Form der Muskelnekrose, welche mit einer Hyalinisierung oder Granulierung des zugrundegehenden Sarkoplasmas einhergeht. Die bei HE-Färbung homogen-hyalin erscheinenden Muskelfasern sind deutlich geschwollen. Dabei kommt es zu Verlust der Querstreifung und Auffaserung der Myofibrillen sowie zur Auflösung des Sarkoplasmas und der Kerne (Abb. 4). Mancherorts trifft man unregelmässig querfragmentierte Muskelfasern. Nach diesem degenerativen Stadium der EMD setzt eine lebhafte Proliferation von Adventitiazellen der Gefässkapillaren sowie Histiozyten und Fibroblasten ein, begleitet von geringgradigen mononukleären Infiltraten (Abb. 4 und 5). Diese Reparationsvorgänge werden als sekundäres, reaktiv-entzündliches Stadium der Erkrankung angesehen. In den meisten chronischen Fällen sind feinkörnige bis schollige Kalkinkrustationen der Muskelzellen (dystrophische Verkalkung) festzustellen (Abb. 6).

In der Leber wurden nicht selten fokal-disseminierte Nekroseherde angetroffen (Abb. 7). Bei 11 Tieren waren Magen und Darm zudem leicht- bis hochgradig mit Parasiten befallen (1× Ostertagia sp., je 2× eine Trichuridose und Nematodirose, je 3× eine Kokzidiose und Monieziose und 4× eine Strongyloidose).

Die Untersuchung des ZNS ergab nichts Besonderes.

Gleichartige Muskelveränderungen wurden auch am Herzen eines Zicklein sowie eines zweimonatigen Dromedars festgestellt.

Abb. 1 Kardiale Form der EMD. Diffuse weisse Verfärbung des Myokards, besonders am rechten Ventrikel (rV).

Abb. 2 Skelettmuskelform der EMD. Streifig-kreidige Veränderungen (M. semimembranaceus).

Abb. 3 Diffuse «hühnerfleischähnliche» Skelettmuskelveränderungen der linken Hinterextremität (Polymyodegeneration).

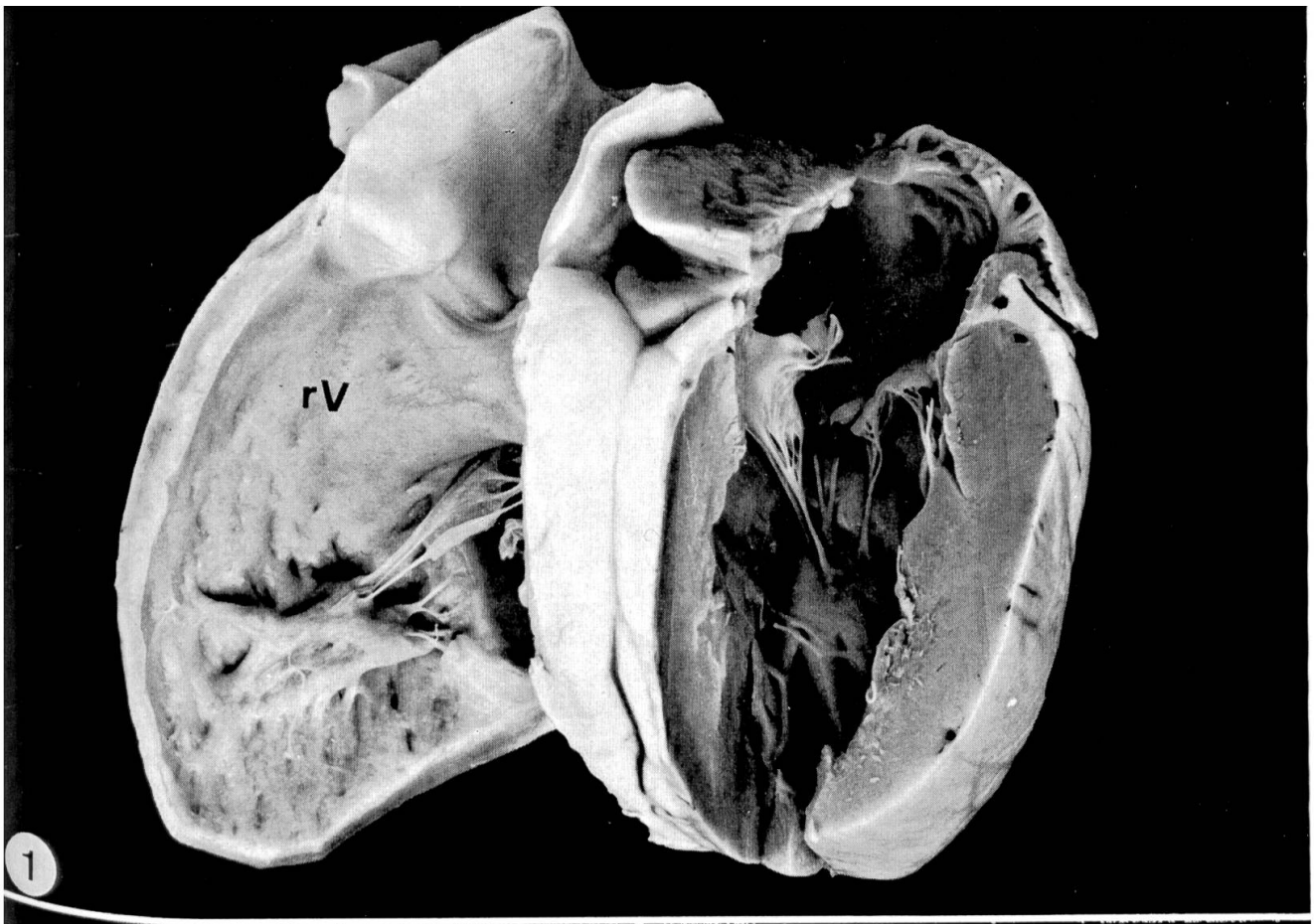

1

2

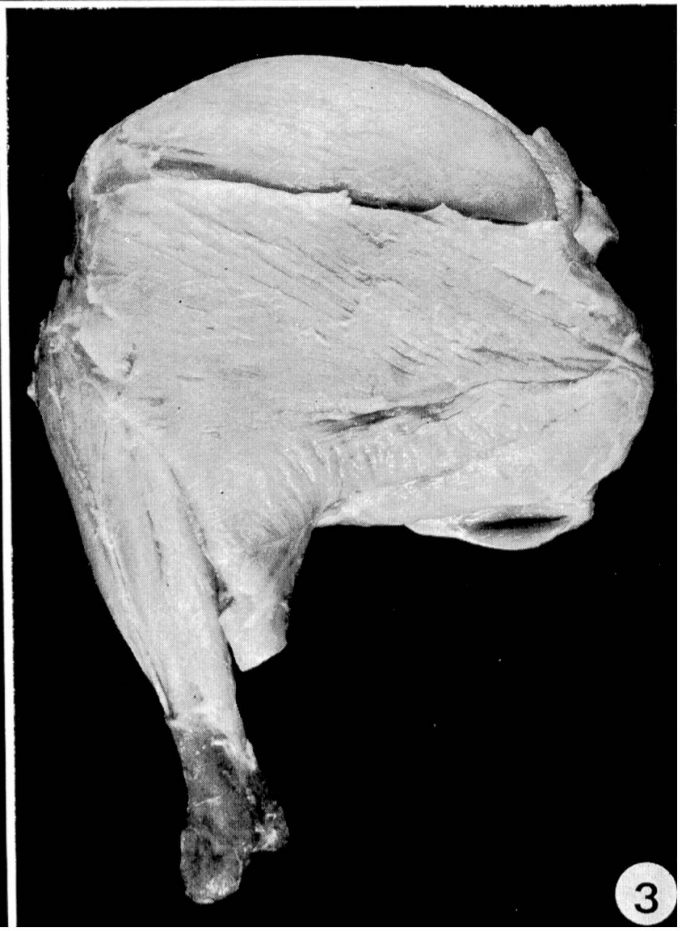

3

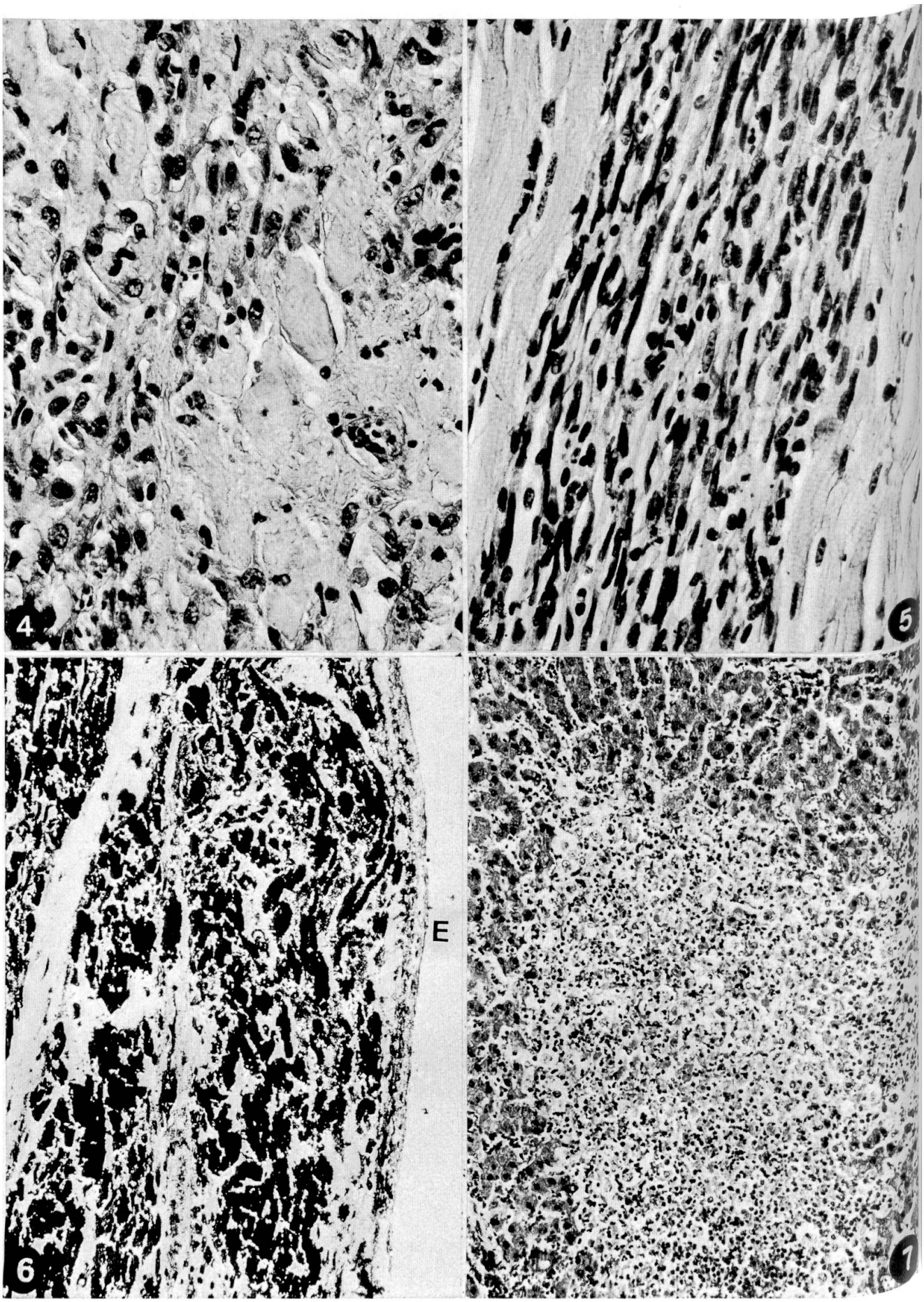
4
5
6
E
7

Diskussion

Sharman [58] und Weickl [64] unterteilen die EMD beim Kalb nach Lokalisation in drei klinische Erkrankungstypen, nämlich das «Steifwerden» oder den Skelettmuskeltyp, den «Atmungstyp» und den «Herztyp». Beim ersten Typ sind hauptsächlich die Skelettmuskeln verändert, beim zweiten die Interkostal- und Zwerchfellmuskulatur und beim dritten das Myokard. Analoge Unterscheidungen sind auch bei Lämmern möglich. Hier ist jedoch das «Steifwerden» meistens mit dem Atmungstyp kombiniert.

Die Beobachtungen von Rosenfeld und Beath [54], wonach beim Kalb vorwiegend Herzmuskel, beim Lamm dagegen Skelettmuskeln degenerieren, lassen sich hier nicht bestätigen. 17 Kadaver wiesen Veränderungen an Skelett- und Herzmuskeln auf. Die Skelettmuskelform fand sich in 7 Fällen, die Herzmuskelform in 10. Bei 500 Lämmern beobachtete Akulov [1] bedeutend häufiger Veränderungen am Myokard als an der Skelettmuskulatur. Eine besondere Verlaufsform der EMD stellt der ausschliesslich beim Kalb beobachtete «Zitterkrampf» dar [35].

Beim Lamm verläuft die EMD akut, subakut oder chronisch [4, 30] und ist gekennzeichnet durch eine nicht progressive Polymyodegeneration [4]. Bei Befall von Myokard und Zwerchfellsmuskulatur ist der Verlauf perakut und meist tödlich (kardiodyspnoeische Form). Die Morbidität beträgt nach Gerov und Čuslov [16] sowie Özcan [48] bis 50%, die Mortalität 50% [19] oder gar 70% [51]. In unseren 7 Beständen mit je 8–15 Lämmern starben während des enzootischen Auftretens etwa die Hälfte der vorhandenen Jungtiere.

Die festgestellten Organveränderungen entsprechen den Angaben in der Literatur [3, 19, 29, 37, 50, 55, 63]. Fortgeschrittene und ausgedehnte Veränderungen fanden sich vorwiegend im rechten Ventrikel [29, 50]. Sogenannte myogene Riesenzellen, wie sie Hobmaier [19], Matzke und Weiss [36] beschrieben, kamen in unserem Material nicht vor.

Für die klinische Diagnose der EMD sind Untersuchungen der Serumenzymaktivitäten von grosser Bedeutung. Infolge Leber- und Muskelzellschädigungen werden SGOT und SCPK deutlich erhöht. Die Ergebnisse der Enzymaktivitäts-Untersuchungen für Lämmer und Kälber stimmen mit der Literatur überein [6, 10, 13, 15, 17, 31, 35, 60]. Bei subakuten Verlaufsformen ist die starke Erhöhung der SGOT besonders charakteristisch [15].

Abb. 4 Zenkersche Skelettmuskeldegeneration, reaktive lympho-histiozytäre Zellinfiltration. Movat-Färbung. Starke Vergrösserung.

Abb. 5 Sekundäres reaktiv-resorptives Stadium der EMD. Massive Proliferation von Histiozyten und Fibroblasten zwischen mehr oder weniger erhaltenen Muskelfasern. Movat-Färbung. Starke Vergrösserung.

Abb. 6 Massive dystrophische Verkalkung von Myokard und Endokard (E). Kossa-Färbung. Mittlere Vergrösserung.

Abb. 7 Fokal-disseminierte Lebernekrosen mit vorwiegend granulozytären Infiltraten. HE-Färbung. Mittlere Vergrösserung.

Während die Pathomorphologie der EMD uniform und charakteristisch ist, bleiben Ätiologie und Pathogenese umstritten. Übertragungsversuche bei Lämmern und Kälbern lassen ein infektiöses Agens ausschliessen [12, 27, 51]. Frauchiger und Hofmann [14] beschrieben bei Lämmern eine offenbar virale Meningitis, welche mit Veränderungen in der Muskulatur einherging. In den vorliegenden Fällen verliefen die Untersuchungen des ZNS aber negativ. Die beiden Erkrankungen werden deshalb als nicht identisch betrachtet.

Teilweise befriedigende prophylaktische und therapeutische Resultate mit Vitamin-E-Präparaten lassen einen Vitamin-E-Mangel vermuten [5, 6, 23, 29, 34, 47, 48, 56, 60, 61]. Diese Hypothese wird durch den geringen Tocopherolgehalt im Serum erkrankter Kälber unterstützt [53]. Mit der Verabreichung von 150 mg α-Tocopherol an Mutterschafe konnte aber Muth [37] das häufige Auftreten der EMD nicht verhindern. Keith und Schneider [22] stellten Erkrankungen bei genügender Versorgung mit Vitamin E fest. Natscheff et al. [41] wiesen bei an EMD leidenden Büffelkälbern eine grössere Konzentration von Vitamin E im Serum nach (0,08 mg %) als bei gesunden (0,02 mg %).

Nach den bisherigen Ergebnissen ist ein Vitamin-E-Mangel allein als Ursache der EMD unwahrscheinlich. Zahlreiche Forscher betrachten einen gleichzeitigen Selenmangel als ausschlaggebend [13, 17, 27, 35, 36, 40 u. a.]. Bekanntlich ist Selen ein wichtiger Biokatalysator von Vitamin E. Beide stehen in einer metabolischen Wechselbeziehung und können sich gegenseitig nicht vollständig ersetzen [54, 57]. Selen erwies sich nach Muth et al. [39], Kuttler und Marble [31] sowie Oldfield et al. [47] in Prophylaxe und Experiment als wirksam. Burton et al. [8], Oksanen [44] und Whanger [65] führen die Erkrankung der Lämmer auf einen alimentären Selenmangel der Mutterschafe während Trächtigkeit und Laktation zurück. Nach Befunden von Jacobsson et al. [21] war Selenmangel die alleinige Ursache der EMD in einem Kälbermastbetrieb. Ätiologisch unterscheiden Kolb und Gürtler [24] zwei verschiedene Krankheitsformen der EMD. Bei der ersten besteht ein primärer Selenmangel, der durch Selen- und Vitamin-E-Gaben verhindert werden kann. Bei der zweiten handelt es sich dagegen um einen echten Vitamin-E-Mangel. Letzterer tritt spontan oder nach Verfütterung von hohen Anteilen ungesättigter Fettsäuren auf. Eine Therapie ist hier nur mit Vitamin E durchzuführen. Lannek [32] betrachtet das Selen als wesentlichen Faktor für die Entstehung der Muskeldystrophie des Schweines, Vitamin E dagegen als unbedeutend. Bei elektronenmikroskopischen Untersuchungen an Schafen mit EMD ergaben sich keine Hinweise für Vitamin-E-Mangel [4].

Allgemein ist die Krankheit jedoch mit einer kombinierten Therapie von Vitamin E und Selen günstig zu beeinflussen [13, 17, 20, 27, 35, 38, 49, 62]. Als Prophylaxe empfiehlt sich die Fütterung der trächtigen Tiere mit Vitamin-E- und selenreicher Nahrung. Kudrjavcev und Andreev [30] hatten einen Therapieerfolg von 90 bis 95% mit Selenverbindungen allein, Özcan [48] einen solchen von etwa 99% mit kombinierter Behandlung.

Zusammenfassend kann die EMD der Wiederkäuer als eine «Faktoren-

krankheit» betrachtet werden, wobei, neben Vitamin-E- und Selenmangel als Hauptursachen, Stresssituationen (Endoparasiten, grosse körperliche Anstrengungen, Transport) krankheitsbegünstigend sein können.

Zusammenfassung

Enzootische Muskeldystrophie wurde im Kanton Bern in den Jahren 1970–1973 in 27 kleinbäuerlichen Betrieben bei 34 Lämmern im Alter von 9 Tagen bis 8 Monaten beobachtet. Meistens trat die Krankheit sporadisch auf, gelegentlich aber auch enzootisch. Klinische und pathologisch-anatomische Befunde sowie ätiologische Gesichtspunkte werden diskutiert und mit der Literatur verglichen. Mit kombinierter Vitamin-E- und Selentherapie konnten in weniger fortgeschrittenen Stadien der Erkrankung gute Erfolge erzielt werden.

Résumé

La dystrophie musculaire enzootique a été constatée dans le canton de Berne de 1970 à 1973 chez 34 agneaux âgés de 9 jours à 8 mois et provenant de 27 petites exploitations rurales. Généralement la maladie apparait sporadiquement, mais parfois aussi d'une manière enzootique. Les observations cliniques et anatomo-pathologiques ainsi que les aspects étiologiques sont discutés et comparés avec ceux décrits dans la littérature. Dans les stades peu avancés de la maladie, un traitement combiné comprenant la vitamine E et le sélénium a donné de bons résultats.

Riassunto

Durante gli anni 1970–1973 furono osservati nel Cantone di Berna 34 casi di distrofia muscolare enzootica in agnelli da 9 giorni a 8 mesi di età, provenienti da 27 piccoli allevamenti rurali. Generalmente si è trattato di casi sporadici, ma in qualche istanza si sono avute manifestazioni enzootiche. Nel presente lavoro vengono illustrati i reperti clinici e anatomo-patologici e vengono discussi i punti di vista eziologici in confronto con quanto riportato in letteratura. Con una terapia combinata a base di Vitamina E e di selenio, in casi di malattia in stadio non molto progredito, fu possibile ottenere buoni risultati.

Summary

Enzootic muscular dystrophy occurred in 34 lambs, aged 9 days to 8 months on 27 small farms in the canton of Bern during the period 1970–1973. As a rule the disease was sporadic, but occasionally occurred as an enzootic. Clinical signs, pathological anatomy and etiology are discussed and compared with published accounts. Treatment with vitamin E-selenium was successful in the less advanced cases of the disease.

Literatur

[1] Akulov A. V.: Fragen der Pathogenese und pathomorphologischen Diagnostik der Weissmuskelkrankheit bei Lämmern (russ.). Trudy Vsesojuznogo Instituta eksperimental'noj veterinarii, Moskva *30*, 44–53 (1964). – [2] Akulov A. V. und Tutušin M. I.: Zur intrauterinen Erkrankung der Lämmer an Weissmuskelkrankheit (russ.). Trudy Vsesojuznogo Instituta eksperimental'noj veterinarii, Moskva *30*, 61–64 (1964). – [3] Almejew Ch.: Enzootische Dystrophie der Herz- und Skelettmuskulatur (Weissmuskelkrankheit) der Lämmer. Dtsch. Tierärztl. Wschr. *68*, 302–305 (1961). – [4] Bergmann V.: Elektronenmikroskopische Befunde an der Skelettmuskulatur von Schafen mit enzootischer Muskeldystrophie. Arch. exp. Vet. Med. *26*, 645–660 (1972). – [5] Blaxter K. L.: Muscular dystrophy. Vet. Rec. *65*, 835–837 (1953). – [6] Blincoe C. and Dye W. B.: Serum transaminase in white muscle disease. J. Anim. Sci. *17*, 224–226 (1958). – [7] Bürki F.: Über Myodysgenese, eine Ursache des «weissen Fleisches» bei Kälbern. Virchows Arch. *202*, 89–100 (1910); und vet. med. Diss. Bern (1909). – [8] Burton V., Keeler R. F., Swingle K. F. and Young S.: Nutritional muscular dystrophy in lambs-

selenium analysis of material, fetal and juvenile tissues. Am. J. vet. Res. *23*, 962–965 (1962). – [9] Csontos J.: Seuchenhafte ansteckende Herzmuskel- und Skelettmuskelentartung der Lämmer. Dtsch. Tierärztl. Wschr. *51*, 121–124 (1943). – [10] Dotta U., Balbo T. e Guarda F.: La forma cardiaca della miodistrofia enzootica dei vitelli. La Nuova Veterinaria *44*, 347–393 (1968). – [11] Draper H. H. and Johnson B. C.: N,N¹-diphenyl-p-phenylenediamine in the prevention of vitamin E deficiency in the lamb. J. Anim. Sci. *15*, 1154–1157 (1956). – [12] Egli J. K.: Über den «Zitterkrampf» der Kälber und Liquoruntersuchungen beim Rind. Vet. med. Diss. Bern (1936). – [13] Fanta J.: Ernährungs- und bewegungsmangelbedingte Myopathien bei Kälbern und Jungrindern. Wien. Tierärztl. Mschr. *58*, 428–432 (1971). – [14] Frauchiger E. und Hofmann W.: Über infektiöse Lämmerlähmung. Schweiz. Arch. Tierheilk. *84*, 173–177 (1942). – [15] Gabraschanski P., Karagösoff P., Djakoff L., Simeonoff S., Nedkova L. und Daskolova A.: Die Beziehungen zwischen Selen und Kupfer bei ihrem spontanen Mangel und der Selenvergiftung der Lämmer. Dtsch. Tierärztl. Wschr. *80*, 184–187 (1973). – [16] Gerov K. und Čuskov P.: Die prophylaktische und therapeutische Wirkung von Selendioxyd bei der enzootischen Muskeldystrophie der Lämmer sowie Untersuchungen über die Toxizität dieser Selenverbindung. Mh. Vet. Med. *19*, 455–460 (1964). – [17] Hiepe Th.: Schafkrankheiten. S. 23, VEB G. Fischer Verlag, Jena 1970. – [18] Hjärre A. und Lilleengen K.: Wachsartige Muskeldegeneration im Anschluss an C-Avitaminose bei Kälbern. Ein Beitrag zur Ätiologie und Pathogenese des sog. «weissen Fleisches» beim Kalbe. Virchows Arch. *279*, 565–593 (1936). – [19] Hobmaier M.: Über eine Myodegeneratio hyalinosa calcificans bei Lämmern, nebst Bemerkungen über Muskelverkalkungen bei Schwein und Pferd. Arch. wiss. prakt. Tierheilk. *52*, 38–47 (1925). – [20] Hogue D. E., Proctor J. F., Warner R. G. and Loosli J. K.: Relation of selenium, vitamin E and unidentified factor to muscular dystrophy (stiff-lamb or white muscle disease) in the lamb. J. Anim. Sci. *21*, 26–29 (1962). – [21] Jacobsson S. O., Lidman S. and Lindberg P.: Blood selenium in a beef affected with muscular degeneration. Acta vet. scand. *11*, 324–326 (1970). – [22] Keith T. B. und Schneider A. P.: Muscular dystrophy in calves and lambs. I. The relation of environmental conditions to incidence. J. Am. Vet. Med. Ass. *131*, 519–522 (1957). – [23] Klussendorf R. C.: Stiff-lamb disease-Vitamin-E deficiency. North Amer. Vet. *36*, 909–910 (1955). – [24] Kolb E. und Gürtler H.: Ernährungsphysiologie der landwirtschaftlichen Nutztiere. S. 786–787, G. Fischer Verlag, Jena 1971. – [25] Kondakov M. P. und Janston, 1961: zit. nach Gerov und Čuskov (1964). – [26] Kosarev V. A. und Komarov N. M.: Die Rolle zoohygienischer Faktoren bei der Entstehung der Muskeldystrophie (russ.). Trudy Vsesojuznogo Instituta eksperimental'noj veterinarii, Moskva *30*, 31–43 (1964). – [27] Krastin N. I. und Tarabrin P. A.: Über die Ätiologie der Weissmuskelkrankheit (russ.). Veterinarija, Moskva *41*, No. 11, 67–69 (1964). – [28] Krupski A.: Myodegeneratio cordis und Degeneration der Stammesmuskulatur («weisses Fleisch») beim Kalbe. Schweiz. Arch. Tierheilk. *64*, 388–395 (1922). – [29] Kubin G.: Über die enzootische Herz- und Skelettmuskeldegeneration der Lämmer. Wien. Tierärztl. Mschr. *45*, 293–302 (1958). – [30] Kudrjavcev A. A., Andreev M. N. und Gerasimov S. N.: Die Weissmuskelkrankheit der Jungtiere und Massnahmen zu ihrer Bekämpfung (russ.). Trudy Vsesojuznogo Instituta eksperimental'noj veterinarii, Moskva *30*, 3–30 (1964). – [31] Kuttler K. L. and Marble D. W.: Relationship of serum transaminase to naturally occurring and artificially induced White Muscle Disease in calves and lambs. Am. J. Vet. Res. *19*, 632–636 (1958). – [32] Lannek N.: Zwei Formen von Muskeldegenerationen bei Schweinen. Dtsch. Tierärztl. Wschr. *74*, 321–324 (1967). – [33] Lunde G. and Ødegaard S. A.: Selenium in blood and urine in sheep. Analyses in flocks with different feeding levels of herring meal and varying occurrence of nutritional muscular degeneration (norweg., mit engl. Zusf.). Nord. Vet. Med. *24*, 484–491 (1972). – [34] Marr T. G., Sharman G. A. M. and Blaxter K. L.: A note on the occurrence of muscular dystrophy in hogs in the north of Scotland. Vet. Rec. *68*, 408–410 (1956). – [35] Martig J., Gerber H., Germann F., Hauswirth H. K. und Tontis A.: Untersuchungen zum Zitterkrampf des Kalbes, einer Verlaufsform der Weissmuskelkrankheit. Schweiz. Arch. Tierheilk. *114*, 266–275 (1972). – [36] Matzke P. und Weiss E.: Zur Weissmuskelkrankheit der Mastkälber. Berl. Münch. Tierärztl. Wschr. *80*, 244–246 (1967). – [37] Muth O. H.: White muscle disease (myopathy) in lambs and calves. I. Occurrence and nature of the disease under Oregon conditions. J. Am. Vet. Med. Ass. *126*, 355–361 (1955). – [38] Muth O. H., Oldfield J. E., Remmert L. F. and Schubert J. R.: Effects on selenium and vitamin E on white muscle disease. Science, New York *128*, 1090 (1958). – [39] Muth O. H., Oldfield J. E., Schubert J. E. and Remmert L. F.: White muscle disease (myopathy) in lambs and calves. VI. Effect of selenium and vitamin E on lambs. Am. J. Vet. Res. *20*, 231–234 (1959). – [40] Muth O. H., Schubert J. E. and Oldfield J. E.: White muscle disease (myopathy) in lambs and

calves. VII. Etiology and prophylaxis. Am. J. Vet. Res. *22*, 466–469 (1961). – [41] Natscheff B., Gabraschanski P., Jeleff W. und Pejnikowa Z.: Untersuchungen über die Muskeldystrophie der Büffelkälber. Berl. Münch. Tierärztl. Wschr. *78*, 364–366 (1965). – [42] Naumov V. A. 1955, 1961: zit. nach Gerov und Čuskov (1964). – [43] Nieberle K.: Zur Kenntnis vom Wesen des sog. «weissen Fleisches» bei Kälbern und Jungrindern. Tierärztl. Rdsch. *32*, 617–619 (1926). – [44] Oksanen H. E.: Studies on nutritional muscular degeneration (NMD) in ruminants. Acta vet. scand. 6, suppl. No. 2, 110 pp. (1965). – [45] Oldfield J. E., Ellis W. W. and Muth O. H.: White muscle disease in lambs and calves. III. Experimental production in calves from cows fed Alfalfa hay. J. Am. Vet. Med. Ass. *132*, 211–214 (1958). – [46] Oldfield J. E., Muth O. H. and Schubert J. R.: White muscle disease in lambs and calves. Experimental production in lambs from ewes fed ladino clover chaff. Proc. West. Sec. Am. Soc. Anim. Prod. *21*, 1–3 (1957). – [47] Oldfield J. E., Muth O. H. and Schubert J. R.: Selenium and vitamin E as related to growth and white muscle disease in lambs. Proc. Soc. Exp. Biol. Med. *103*, 799–800 (1960). – [48] Özcan C.: Über klinische Untersuchungen bei «White Muscle Disease» der Schafe und deren kurative Behandlung (türk., mit engl. Zusf.). Vet. Fakult. Dergisi, Ankara *14*, 1–17 (1967); Ref.: Die Vet. Med. 21, 142–143 (1968). – [49] Özcan C. und Aytug C. N.: Feldversuche zur prophylaktischen Wirkung von Natriumselenit und Vitamin E gegen die Weissfleischigkeit bei Verabreichung an tragende Mutterschafe und gesunde Lämmer (türk., mit engl. Zusf.). Vet. Fakult. Dergisi, Ankara *19*, 63–75 (1972); Ref.: Die Vet. Med. 26, 24 (1973). – [50] Pallaske G.: Über Mangelkrankheiten bei Schafen. Dtsch. Tierärztl. Wschr. *48*, 525–531 (1940). – [51] Polykovskij M. D. und Tutušin M. I.: Die Rolle eines infektiösen Faktors bei der Ätiologie der Weissmuskelkrankheit der Lämmer (russ.). Trudy Vsesojuznogo Instituta eksperimental'noj veterinarii, Moskva *30*, 54–60 (1964). – [52] Randall H. S.: Rheumatism; in: The Practical Shepherd, 30th Edition, New York, 155–156 (1863). – [53] Reinius L. and Mäkinen V.: Plasma tocopherol in relation to muscular dystrophy of cattle in Finland. Nord. Vet. Med. *12*, 563–572 (1960). – [54] Rosenfeld I. and Beath O. A.: Selenium, p. 233ff., Academic Press, New York and London 1964. – [55] Sályi J.: Herz- und Skelettmuskelentartung bei Junglämmern, Közlemények és kortan köréböl 30, 155. Ref. Dtsch. Tierärztl. Wschr. *50*, 372–373 (1942). – [56] Schofield F. W.: The etiology of muscular dystrophy in calves and lambs. XVth Internat. Vet. Congr., Stockholm, Proceedings, Part I, vol. *1*, 597–601 (1953). – [57] Schwarz K.: Factor 3, selenium and vitamin E. Nutrition Rev. *18*, 193–197 (1960). – [58] Sharman M.: Muscular dystrophy of beef calves in the North of Scotland. Vet. Rec. *66*, 275–279 (1954). – [59] Stünzi H. und Teuscher E.: White Muscle Disease, enzootische Herz- und Skelettmuskeldegeneration, Weissmuskelkrankheit. In: Joest E.: Handbuch der speziellen pathologischen Anatomie der Haustiere, 3. Aufl., Band II, S. 112–115, Paul Parey, Berlin-Hamburg 1970. – [60] Swingle K. F., Young S. and Dang H. C.: The relationship of serum glutamic oxalacetic transaminase to nutritional muscular dystrophy in lambs. Am. J. Vet. Res. *20*, 75–77 (1959). – [61] Vawter L. R. and Records E.: Muscular dystrophy (white muscle disease) in young calves. J. Am. Vet. Med. Ass. *110*, 152–157 (1947). – [62] Vujic B., Lješevič Z., Popovič B. and Marič S.: Etiological, clinical and therapeutic aspect of the muscle dystrophy of lambs (kroat., mit engl. Zusf.). Veterinaria, Sarajevo *19*, 517–524 (1970). – [63] Walker D. J., Harris A. N. A., Farleigh E. A., Setchell B. P. and Littlejohns I. R.: Muscular dystrophy in lambs in N.S.W. Aust. Vet. J. *37*, 172–175 (1961). – [64] Weickl A.: «Kälberkrankheiten» (Referat eines Vortrages). Mh. Vet. Med. *15*, 107 (1959). – [65] Whanger P. D.: Selenium and white muscle disease. Am. J. Vet. Res. *31*, 965–972 (1970). – [66] Willman J. K., Loosli J. K., Asdell S. A., Morrison F. B. and Olafson P.: Vitamin E prevents and cures the «stiff lambs» disease. Cornell Vet. *36*, 200–204 (1946). – [67] Young S., Hawkins jr., W. W. and Swingle K. F.: Nutritional muscular dystrophy in lambs. Importance of the ewe's diet at certain stages of gestation and lactation. Am. J. Vet. Res. *22*, 412–415 (1961).

Addendum

Nach Abschluss dieser Arbeit ist uns die Zusammenstellung der Untersuchungen von J. Kursa, Česke Budějovice (ČSSR) in die Hände gekommen, der in jahrelanger Arbeit das Problem der Ätiologie und Bekämpfung der EMD beim Rind im Gebiet des Böhmerwaldes studiert hat. Sie wird deshalb als Ergänzung hier angegeben:

Kursa J.: Nutriční svalová degenerace u mladého skotu v oblasti Šumavy. (Tschechisch mit russischer, deutscher und englischer Zusammenfassung.) Acta Scientifica, Vysoká škola zemědělská v Praze, Fakulta provozně ekonomická v Č. Budějovicích, No. 6, 1972.