**Zeitschrift:** Schweizer Archiv für Tierheilkunde SAT : die Fachzeitschrift für Tierärztinnen und Tierärzte = Archives Suisses de Médecine Vétérinaire ASMV : la revue professionnelle des vétérinaires

**Herausgeber:** Gesellschaft Schweizer Tierärztinnen und Tierärzte

**Band:** 116 (1974)

**Heft:** 6

**Artikel:** Ulnadysplasie beim Bassethound

**Autor:** Hitz, D.

**DOI:** https://doi.org/10.5169/seals-592627

**Nutzungsbedingungen**

Die ETH-Bibliothek ist die Anbieterin der digitalisierten Zeitschriften auf E-Periodica. Sie besitzt keine Urheberrechte an den Zeitschriften und ist nicht verantwortlich für deren Inhalte. Die Rechte liegen in der Regel bei den Herausgebern beziehungsweise den externen Rechteinhabern. Das Veröffentlichen von Bildern in Print- und Online-Publikationen sowie auf Social Media-Kanälen oder Webseiten ist nur mit vorheriger Genehmigung der Rechteinhaber erlaubt. Mehr erfahren

**Conditions d'utilisation**

L'ETH Library est le fournisseur des revues numérisées. Elle ne détient aucun droit d'auteur sur les revues et n'est pas responsable de leur contenu. En règle générale, les droits sont détenus par les éditeurs ou les détenteurs de droits externes. La reproduction d'images dans des publications imprimées ou en ligne ainsi que sur des canaux de médias sociaux ou des sites web n'est autorisée qu'avec l'accord préalable des détenteurs des droits. En savoir plus

**Terms of use**

The ETH Library is the provider of the digitised journals. It does not own any copyrights to the journals and is not responsible for their content. The rights usually lie with the publishers or the external rights holders. Publishing images in print and online publications, as well as on social media channels or websites, is only permitted with the prior consent of the rights holders. Find out more

**Download PDF:** 11.01.2026

**ETH-Bibliothek Zürich, E-Periodica, https://www.e-periodica.ch**

Schweiz. Arch. Tierheilk. *116*, 285–294, 1974

Veterinär-Chirurgische Klinik der Universität Zürich
(Direktor: Prof. Dr. A. Müller)

# Ulnadysplasie beim Bassethound[1]

von D. Hitz[2]

## I. Klinik

Beim Bassethound sind Lahmheiten im Bereich der Schultergliedmassen verhältnismässig häufig, wogegen sie an den Hintergliedmassen eher seltener in Erscheinung treten.

Innerhalb einer willkürlich ausgewählten Testgruppe von 56 Bassets waren bei 23 (ca. 40%) Tieren leicht- bis mittelgradige Gangstörungen der Vordergliedmassen zu beobachten. Häufig war eine Beurteilung aufgrund der oft starken, asymmetrischen Verkrümmung der kurzen Vorderbeine recht schwierig. Palpatorisch war bei 8 Hunden eine deutliche Druckempfindlichkeit des Ellbogengelenkes im Bereich des Proc. anconaeus festzustellen. 7 dieser Tiere zeigten Krepitation beim Bewegen des Gelenkes. Es interessierte uns die Frage nach der Lokalisation und Ursache dieser Störung.

## II. Radiologische Untersuchung

An der Klinik für Kleine Haustiere der Universität Bern[3] und an der Veterinär-Chirurgischen Klinik der Universität Zürich wurden von insgesamt 105 Bassethounds (69 Rüden, 36 Hündinnen) im Alter von 4 Wochen bis 8 Jahren Röntgenaufnahmen beider Ellbogengelenke gemacht. Strahlengang: mediolateral, wo erforderlich auch antero-posterior, zentriert auf das Ellbogengelenk, mit konstantem Focus-Film-Abstand von 120 cm.

*Befund:*

1. Bei den insgesamt 205 ausgewerteten Aufnahmen war ein gehäuftes Vorkommen von Stufenbildung im Ellbogengelenk zu beobachten. Diese besteht darin, dass der laterale Kronfortsatz der Ulna nach distal verlagert ist (Abb. 1). Die Einteilung in «leicht-», «mittel-» und «hochgradig» erfolgte durch Messung des Niveau-Unterschiedes im Röntgenbild: bis 1 mm leichtgradig, bis 2 mm mittelgradig, über 3 mm hochgradig.

---

[1] Ergebnisse der Dissertation «Untersuchungen über Skelett- und Gelenkveränderungen beim Basset-Hound» Zürich 1973

[2] Adresse des Verfassers: Dr. D. Hitz, Winterthurerstr. 260, CH–8057 Zürich, Schweiz.

[3] An dieser Stelle sei Herrn Prof. Freudiger für seine Mithilfe gedankt.

Oft traten beim Messen Schwierigkeiten auf, indem der laterale Kronfortsatz der Ulna nicht immer exakt zu lokalisieren bzw. stark abgerundet war oder osteophytäre Auflagerungen zeigte (Abb. 2). Stecknadelkopf- bis erbsengrosse sesamoide Knochen dorsal, dorsolateral oder lateral am Radiuskopf erwiesen sich aufgrund des Sektionsergebnisses als Verknöcherungen im Lig. annulare radii.

Die Veränderungen sind geschlechtsunspezifisch.

Abb. 1 Bassethound, männl., 3 Jahre (Fall Nr. 38). – Ellbogengelenk links latero-lateral; hochgradige Stufenbildung, Aufbiegung und Verbreiterung des Proc. anconaeus, leichte Aufrauhung an der Inc. semilunaris.

2. Wägungen an 36 Bassethounds ergaben, dass die schwerer gebauten Hunde häufiger zu höhergradiger Stufenbildung neigen als die leichter gebauten Typen.

3. Messungen von Radius und Ulna an 84 Vordergliedmassen ergaben, dass die Ursache der Stufenbildung im Ellbogengelenk auf einer relativen Längen-

wachstumshemmung der Ulna gegenüber dem Radius beruht (Abb. 3). Im Messverfahren wurde der Verhältniswert $V_1 = U_1 : R$, d.h. die relative Ulnalänge ermittelt. Eine Erniedrigung des Verhältniswertes $V_1$ ist demnach gleichbedeutend mit einer relativen Verkürzung der Ulna gegenüber dem Radius. Aus Tabelle 1 ist ersichtlich, dass mit zunehmendem Grad der Stufenbildung im Ellbogengelenk der Verhältniswert $V_1$ abnimmt.

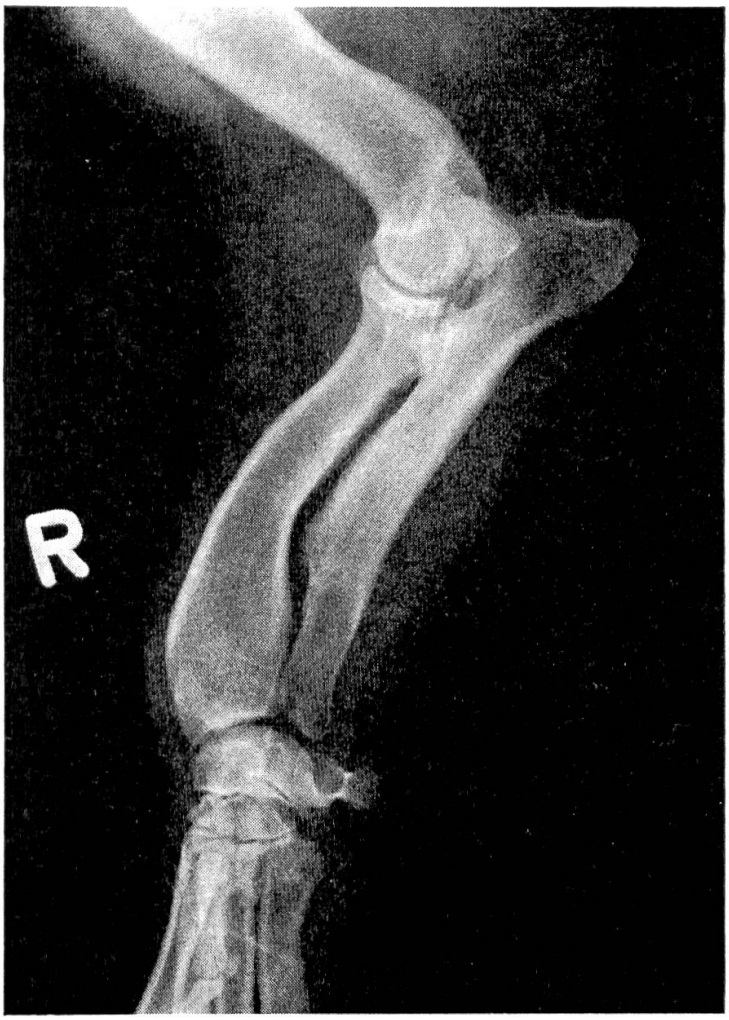


Abb. 2 Bassethound, männl., 2½ Jahre (Fall Nr. 9). – Ellbogengelenk rechts latero-lateral; hochgradige Stufenbildung mit osteophytären Auflagerungen am lateralen Kronfortsatz der Ulna. Aufbiegung des Proc. anconaeus, Rauhigkeit an der Inc. semilunaris.

4. Der Verhältniswert $V_2 = U_2 : R$ liefert ein Mass für die relative Proc. anconaeus-Distanz (Abb. 3). Interessanterweise nimmt mit zunehmender Stufenbildung der $V_2$-Wert langsamer ab als der $V_1$-Wert, was einer Aufbiegung oder Streckung des Proc. anconaeus gleichkommt (Tab. 1).

Tab. 1

| | Anzahl der normalen bzw. veränderten Gelenke | Durchschnittswert der $V_1$- resp. $V_2$-Quotienten | | Ellbogengelenkdysplasie | in % |
|---|---|---|---|---|---|
| | | $V_1$ | $V_2$ | | |
| normales Gelenk | 87 | 1,35 | 1,24 | – | – |
| leichtgr. Stufe | 46 | 1,33 | 1,23 | 4 | 9 |
| mittelgr. Stufe | 50 | 1,33 | 1,23 | 12 | 24 |
| hochgr. Stufe | 22 | 1,30 | 1,22 | 13 | 59 |

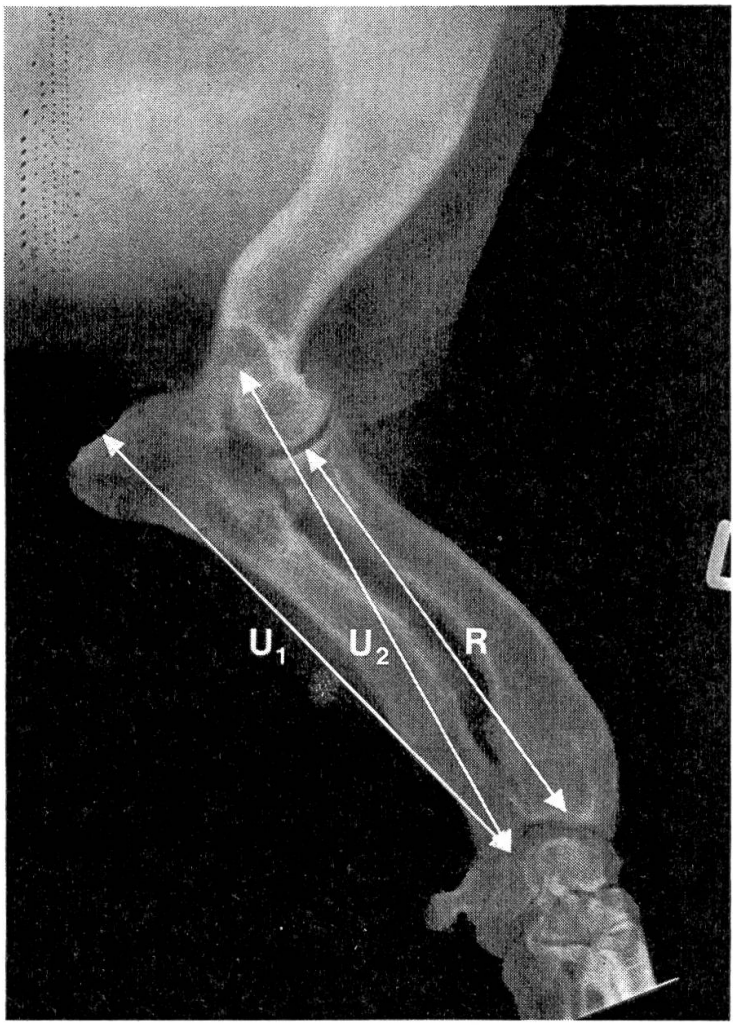


Abb. 3 Messtechnik.

5. Unter den 118 Gelenken mit Stufenbildung waren in 29 Fällen röntgenologisch deutlich nachweisbare Ossifikationsstörungen im Bereich des Proc. anconaeus mit Aufbiegung oder Verbreiterung, mit Rauhigkeiten an der Inc. semilunaris und im Bereich des Sulcus intercondylicus humeri in unterschied-

licher Intensität festzustellen (Abb. 4). In 6 Fällen war ein deutlich isolierter Proc. anconaeus zu beobachten (Abb. 5).

Auf eine mögliche direkte Abhängigkeit solcher dysplastischer Störungen im Ellbogengelenk von einer Ulnawachstumshemmung soll in der Diskussion näher eingegangen werden.

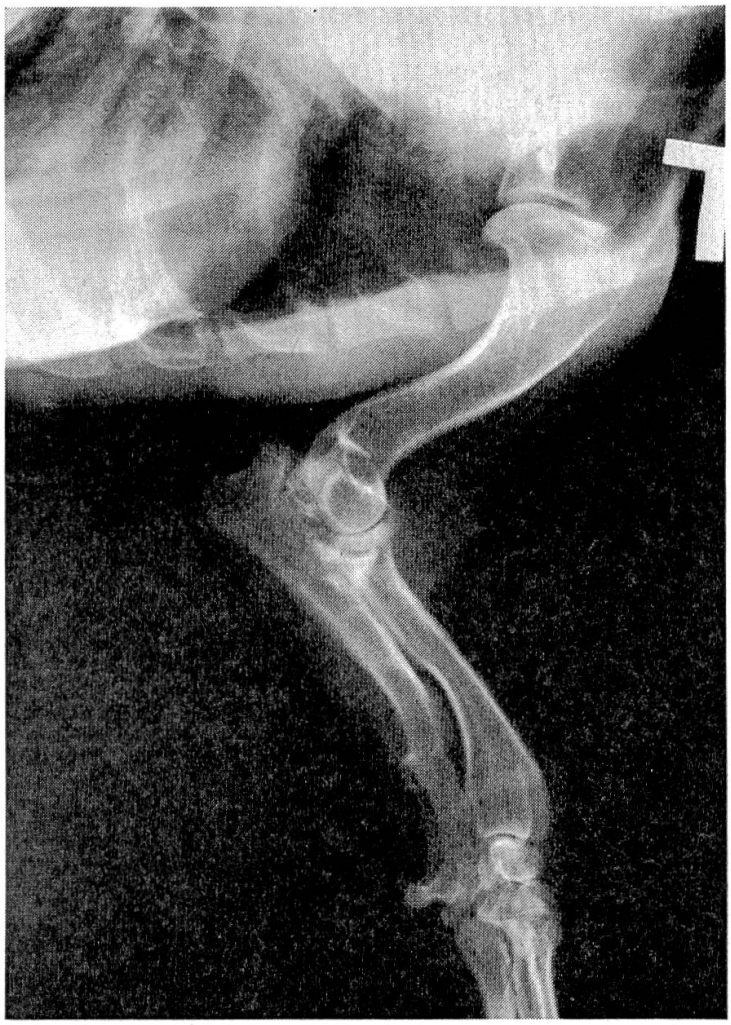

Abb. 4 Bassethound, weibl., 1 Jahr (Fall Nr. 34). – Ellbogengelenk links latero-lateral; Ankonäus-Verknöcherungsstörung mit hochgradiger Stufenbildung.

## III. Pathologisch-anatomische Veränderungen

An 6 Hunden wurden die Ellbogengelenke post mortem eröffnet, bei einem weiteren Fall wurde das Gelenk intra operationem beim Entfernen des losen Proc. anconaeus untersucht.

Bei Hunden mit röntgenologisch deutlich sichtbaren Gelenkveränderungen liess sich pathologisch-anatomisch an der Inc. semilunaris eine querverlaufende z.T. bis in subchondrale Bereiche übergreifende Furche erkennen, ferner osteochondrale Wucherungen in unterschiedlicher Ausprägung. Häufig zeigte sich auf

dem Sulcus intercondylicus humeri eine deutliche Schliffzone, welche mit Verlust des Knorpelbelages einherging (Abb. 6).

Die Kapselansatzstellen waren wallartig aufgewölbt, so v.a. deutlich an der prox. Begrenzung des Proc. anconaeus (im Röntgenbild als Verbreiterung des Proc. anconaeus in Erscheinung tretend). Bemerkenswerterweise zeigten auch Hunde mit ausgeprägter Stufe, aber ohne röntgenologisch einwandfreien Dysplasiebefund, z.T. deutliche arthrotische Veränderungen am Gelenkknorpel.

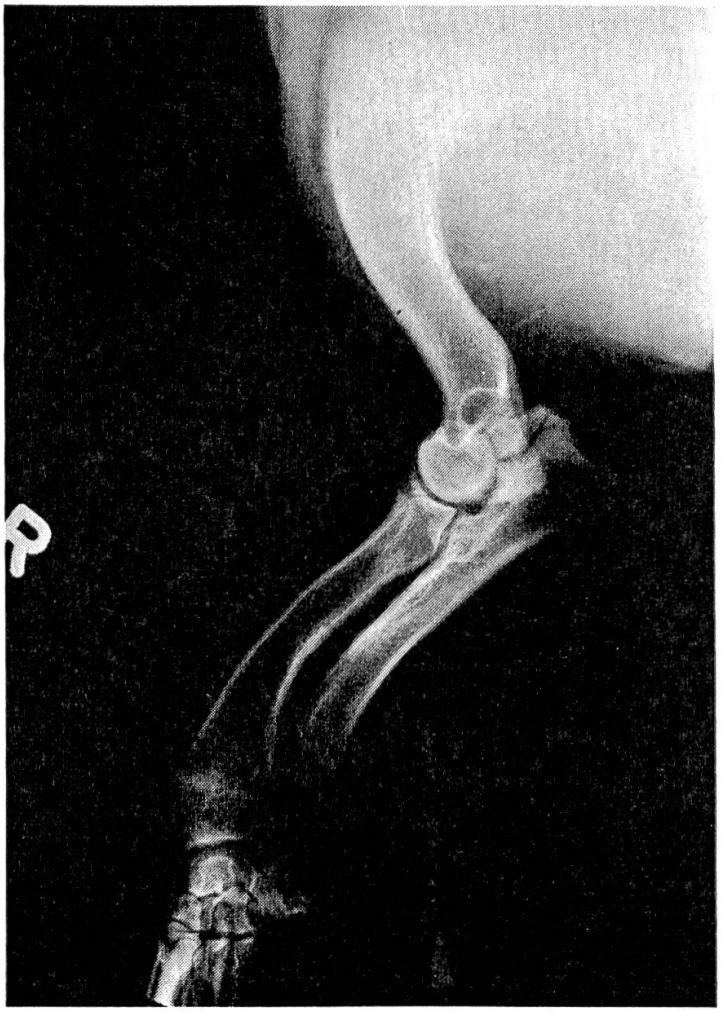


Abb. 5 Bassethound, männl., 1 ½ Jahre (Fall Nr. 97); loser Proc. anconaeus bei mittelgradiger Stufenbildung und Osteophytenauflagerung am lateralen Kronfortsatz der Ulna.

## IV. Histologische Untersuchung

An 2 gleichaltrigen, 4½jährigen Bassethounds verschiedenen Geschlechts wurden die Ellbogengelenke histologisch untersucht. Der Rüde wies eine mittelgradige Stufe mit leichten dysplastischen Veränderungen auf, während die Hündin einwandfreie Gelenke zeigte.

Im Knorpelbelag der Inc. semilunaris am Übergang zum Proc. anconaeus, ferner im Sulcus intercond. humeri waren beim Rüden deutliche Anzeichen von degenerativen Veränderungen (Brutkapselbildung, Demaskierung und Eosinophilie der Grundsubstanz, Auffaserung der Deckfibrillen) festzustellen (Abb. 7). Sie traten bei der gleichaltrigen Hündin diskreter in Erscheinung.

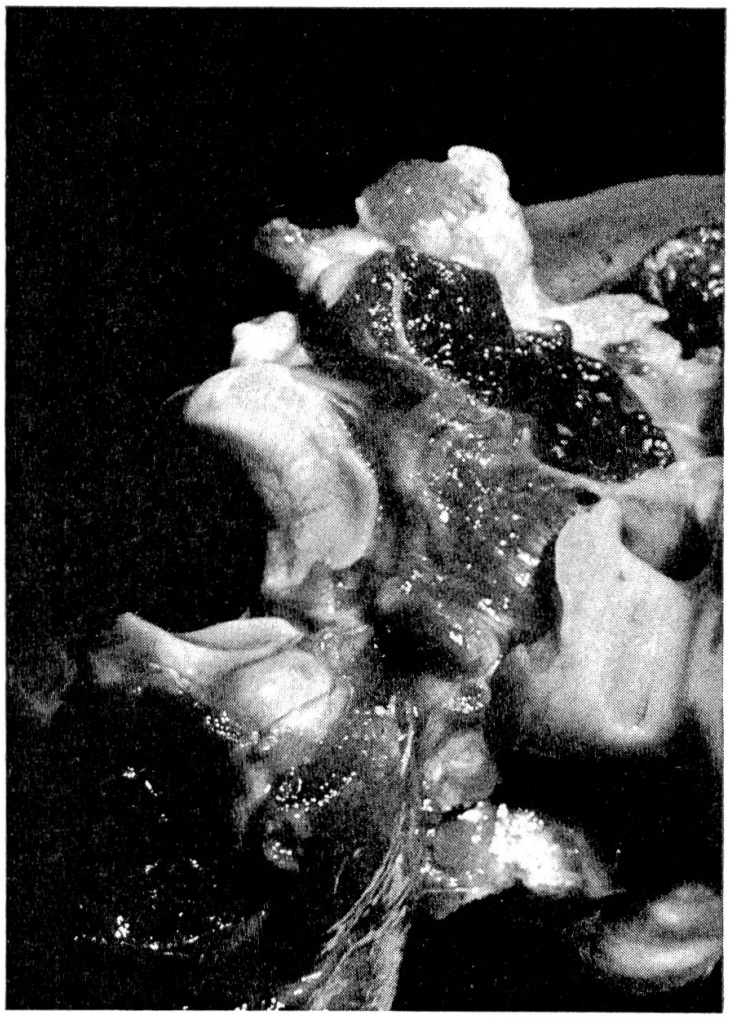

Abb. 6 Bassethound, weibl., 1 ½ Jahre (Fall Nr. 55). – linkes Ellbogengelenk; Rauhigkeiten an Inc. semilunaris, querlaufende Furche, Aufwölbung der Kapselansatzstelle, Schliffzone im Sulcus intercondylicus humeri (rechts im Bild).

## Diskussion

Im Hinblick auf die Tatsache, dass eine relative Retardierung des Längenwachstums der Ulna die Ursache für die Stufenbildung im Ellbogengelenk darstellt und dass osteoarthrotische Veränderungen, insbesondere ein loser Proc. anconaeus nur in Gelenken mit Stufenbildung mittleren und hohen Grades anzutreffen sind, wird eine direkte Abhängigkeit der beiden Befunde angenommen.

Grüll und Henschel (1973) lieferten den experimentellen Beweis, indem sie an Beagles eine künstliche Retardierung der distalen Wachstumszone der Ulna provozierten, was zu den bereits erwähnten Veränderungen im Ellbogengelenk führte.

Diese Veränderungen werden in der Literatur als Ellbogengelenkdysplasie beschrieben, worüber in jüngerer Zeit zahlreiche Veröffentlichungen erschienen sind (Stiern, 1956; Corley et al., 1964, 1966; Carlson, 1967; Carlson a. Severin, 1961; Cawley a. Archibald, 1959; Vaughan, 1962; Scartazzini, 1969; Pobisch et al., 1972; Grüll u. Henschel, 1973; Hitz, 1973). Es handelt sich dabei um ein erbliches Leiden, dessen Lokalisation und Pathogenese zurzeit

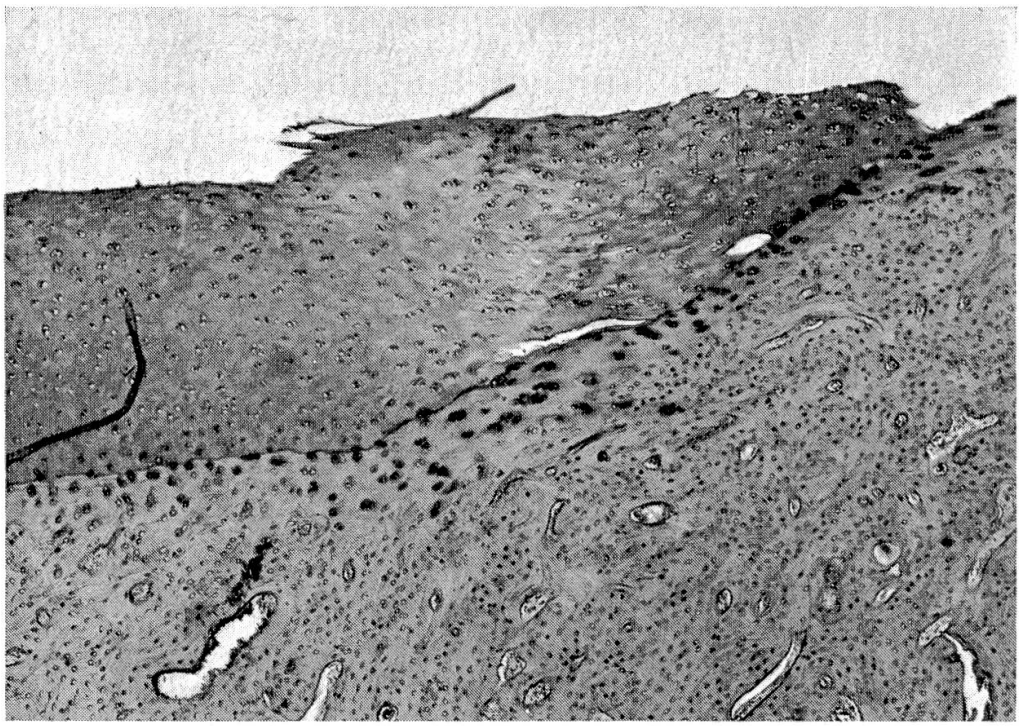

Abb. 7 Bassethound, männl., 4 Jahre (Fall Nr. 66). – Inc. semilunaris am Übergang zum Proc. anconaeus; Demaskierung und Rissbildung in Knorpelgrundsubstanz, Knorpelbelag unregelmässig verschmälert (HE 50:1).

nicht genau bekannt ist. Die Störung manifestiert sich im Ellbogengelenk in Form eines losgelösten Proc. anconaeus, viel häufiger aber in Form einer Osteoarthrose (nach Corley et al. und Carlson in 86%). Zum gleichen Formenkreis zählen Ljunggren et al. die Patella cubiti (loses Tuber olecrani) und den nicht vereinigten medialen Epicondylus humeri.

Grüll und Henschel (1973) bestreiten allerdings die Identität der Ellbogengelenkveränderungen beim Basset mit der Ellbogengelenkdysplasie beispielsweise des Deutschen Schäferhundes und nehmen an, der lose Proc. anconaeus beim Basset sei die Folge einer Frakturierung. Nach unseren Beobach-

tungen scheint aber das Nichtvereinigen des Proc. anconaeus mit der Ulna eher eine Folge der Ulnawachstumshemmung zu sein, die durch übermässige Druckbelastung und Unruhe (als Folge der Stufenbildung) zu einer eigentlichen Pseudarthrosenbildung führt. Tritt die Wachstumshemmung vor der Ankonäus-Verknöcherung, die um den 120. Lebenstag erfolgt, auf, sind die Voraussetzungen für eine Nichtvereinigung günstiger, währenddem der Proc. anconaeus nach diesem Zeitpunkt aufgebogen wird, mit den bereits beschriebenen Veränderungen an der Inc. semilunaris. Eine Frakturierung des Proc. anconaeus müsste zu einer akuten, hochgradigen Lahmheit führen, was uns aber anhand unseres Untersuchungsmaterials nicht bekannt ist.

Inwieweit nun die Ellbogengelenkveränderungen beim Basset mit der Ellbogengelenkdysplasie des Schäferhundes übereinstimmen, bleibt dahingestellt, solange beim Schäferhund die Ätiologie dieses Leidens noch unabgeklärt ist. Die enorme Verbreitung dieser Lahmheitsursache beim Basset ist sicherlich kein Gegenargument. Ausserdem findet man auch bei anderen Hunderassen Stufenbildung im Ellbogengelenk. Der Grund für diese Häufung der Fälle beim Basset mag darin liegen, dass diese Rasse aus einer sehr bescheidenen Zuchtbasis hervorgegangen ist und ausgesprochen chondrodystrophe Merkmale trägt.

Aus den Untersuchungen geht hervor, dass eine sinnvolle Bekämpfung der Ellbogengelenkdysplasie beim Basset darin zu bestehen hätte, dass Hunde mit röntgenologisch nachgewiesenen dysplastischen Veränderungen und hochgradiger Stufenbildung im Ellbogengelenk von der Zucht ausgeschlossen und die leichteren Typen bevorzugt würden. Die röntgenologische Untersuchung ist frühestens ab dem 8. Monat vorzunehmen. Eine therapeutische Beeinflussung liegt im Entfernen des losgelösten Proc. anconaeus und dort, wo es sich um eine beginnende Arthrose handelt, in einem versuchsweisen Verkürzen des Radiusschaftes, worin wir aber vorläufig noch über keine Erfahrung verfügen.

## Zusammenfassung

Häufig auftretende Lahmheitsfälle beim Bassethound beruhen auf Veränderungen im Ellbogengelenk (Stufenbildung, loser Proc. anconaeus, Ossifikationsstörungen im Bereich des Proc. anconaeus mit Aufbiegung und Verbreiterung desselben, Rauhigkeiten an der Inc. semilunaris und im Sulcus intercondylicus humeri). Diese werden in der Literatur als Ellbogengelenkdysplasie bezeichnet. Die Ursache für diese Gelenkstörung liegt in einer relativen Retardierung im Längenwachstum der Ulna gegenüber dem Radius.

## Résumé

Il n'est pas rare de voir que, chez le Bassethound, des cas de boiteries proviennent d'altérations de l'articulation du coude. On peut y déceler un plancher articulaire radio-cubital en escalier, un processus anconeus détaché, des troubles d'ossification au niveau du processus anconeus qui se distord et s'élargit, des rugosités de l'incisura semilunaris et du sulcus intercondylicus de l'humérus. Ces altérations sont rassemblées et décrites dans la littérature sous le terme de «dysplasie de l'articulation du coude».

L'étiologie de ces troubles réside dans un retard relatif, en croissance longitudinale, du cubitus par rapport au radius.

## Riassunto

Frequentemente nei Basset hounds lo zoppicamento è dovuto ad alterazioni patologiche dell'articolazione del gomito, quali irregolarità del piano articolare radio-cubitale, distacco del processo anconeo, disturbi d'ossificazione del processo anconeo con deformazione ed ingrossamento, rugosità nell'area dell'incisura semilunare e nel solco intercondiloideo dell'omero. Questo complesso di lesioni viene solitamente descritto come displasia dell'articolazione del gomito. Esso è dovuto ad un ritardo della crescita dell'ulna nei confronti di quella del radio.

## Summary

Frequently, lameness in Basset hounds is due to pathologic changes in the elbow joint, such as step formation, lose Processus anconeus, disturbed ossification in the Processus anconeus with distortion and enlargement, roughness in the area of the Incisura semilunaris and in the Sulcus intercondylicus humeri. This complex of lesions is usually described as dysplasia of the elbow joint. It is due to a retardation of the growth of the ulna as compared to that of the radius.


## Literatur


Carlson W.D.: Veterinary Radiology, Philadelphia 1967, S. 431. – Carlson W.D. and Severin G.: Elbow Dysplasia in the Dog. J. Amer. vet. med. Ass. *138*, 295–297, 1961. – Cawley A.J. and Archibald J.: Ununited anconal Processes of the Dog. J. Amer. vet. med. Ass. *134*, 454–458, 1959. – Corley E.A., Carlson W.D., Flint J.C., Sutherland T.L. and Newkirk H.L.: Elbow Dysplasia, a genetic and pathological study. 1⁰ and 2⁰ Reports, National Institutes of Health, 1963 u. 1964. – Corley E.A., Carlson W.D. and Sutherland T.M.: Elbow Dysplasia: A pathologic and genetic study. Final Report, National Institutes of Health, 1966. – Grüll F. und Henschel E.: Distractio cubiti beim Bassethound. Kleintier Praxis *18*, 217–223, 1973. – Hitz D.: Untersuchung über Skelett- und Gelenkveränderungen beim Basset-Hound. Diss. Zürich 1973. – Ljunggren G., Cawley A.J. and Archibald J.: The Elbow Dysplasias in the Dog. J. Amer. vet. med. Ass. *148*, 887–891, 1966. – Pobisch R., Geres V. und Arbesser E.: Ellbogengelenkdysplasie beim Hund. Wien. tierärztl. Mschr. *59*, 297–307, 1972. – Scartazzini R.: Ellbogengelenk-Dysplasie beim Hund. Schweiz. Arch. Tierheilk. *111*, 271–281, 1969. – Stiern R.A.: Ectopic Sesamoid Bones at the Elbow (patella cubiti) of the Dog. J. Amer. vet. med. Ass. *128*, 498–501, 1956. – Vaughan L.C.: Congenital Detachment of the Processus Anconaeus in the Dog. Vet. Rec. *74*, 309–311, 1962.


# REFERAT

**Bildung eines zykluswidrigen Gelbkörpers nach Choriongonadotropinapplikation beim Rind.**
Von E. Grunert und G. Horstmann. Zuchthyg. *8*; 9–14 (1973).

Die intraovarielle Injektion von 1000 I.E. HCG bei einer Kuh, am 5. Tag nach der Brunst, führte zu einer erneuten Gelbkörperbildung. Bei der 6 Tage später erfolgten Schlachtung wurden zwei Corpora lutea unterschiedlicher Grösse und mit verschiedenen histologischen Merkmalen nachgewiesen.

*Anmerkung:* Eine Ovulation bei bestehendem Corpus luteum konnte auch durch die Verabreichung von LH-Releaserhormon induziert werden (Schneider F. et al., 1973, Zuchthyg. *8*; 180).

*Schweiz. Verein. Zuchthyg.*