Zeitschrift: Schweizer Archiv für Tierheilkunde SAT : die Fachzeitschrift für Tierärztinnen und Tierärzte = Archives Suisses de Médecine Vétérinaire ASMV : la revue professionnelle des vétérinaires

Herausgeber: Gesellschaft Schweizer Tierärztinnen und Tierärzte

Band: 115 (1973)

Heft: 9

Artikel: Tierzahnheilkunde : Parodontologie bei Affen und Raubtieren

Autor: Triadan, H.

DOI: https://doi.org/10.5169/seals-592543

Nutzungsbedingungen

Die ETH-Bibliothek ist die Anbieterin der digitalisierten Zeitschriften auf E-Periodica. Sie besitzt keine Urheberrechte an den Zeitschriften und ist nicht verantwortlich für deren Inhalte. Die Rechte liegen in der Regel bei den Herausgebern beziehungsweise den externen Rechteinhabern. Das Veröffentlichen von Bildern in Print- und Online-Publikationen sowie auf Social Media-Kanälen oder Webseiten ist nur mit vorheriger Genehmigung der Rechteinhaber erlaubt. Mehr erfahren

Conditions d'utilisation

L'ETH Library est le fournisseur des revues numérisées. Elle ne détient aucun droit d'auteur sur les revues et n'est pas responsable de leur contenu. En règle générale, les droits sont détenus par les éditeurs ou les détenteurs de droits externes. La reproduction d'images dans des publications imprimées ou en ligne ainsi que sur des canaux de médias sociaux ou des sites web n'est autorisée qu'avec l'accord préalable des détenteurs des droits. En savoir plus

Terms of use

The ETH Library is the provider of the digitised journals. It does not own any copyrights to the journals and is not responsible for their content. The rights usually lie with the publishers or the external rights holders. Publishing images in print and online publications, as well as on social media channels or websites, is only permitted with the prior consent of the rights holders. Find out more

Download PDF: 14.12.2025

ETH-Bibliothek Zürich, E-Periodica, https://www.e-periodica.ch

Schweiz. Arch. Tierheilk. *115*: 401–419; 1973

Universität Bern – Klinik für kleine Haustiere
(Direktor: Prof. Dr. med. vet. U. Freudiger)
Veterinär-stomatologische Abteilung (Leiter: Prof. Dr. med. dent. H. Triadan)

Tierzahnheilkunde: Parodontologie bei Affen und Raubtieren[1]

von H. Triadan[2]

1. Einleitung

Wie der Schreibende in einer früheren Abhandlung über die konservierende Tierzahnheilkunde angekündigt hatte [19], soll im folgenden auf einige spezielle parodontologische Aspekte im Affen- und Raubtiergebiß eingegangen werden. In epidemiologischer Sicht, hauptsächlich in bezug auf die Häufigkeit, spielen die Erkrankungen des Zahnhalteapparates (Zahnbett) eine viel wichtigere Rolle als die Zahnkaries. Wir hatten diesen Punkt in einer Dissertation von R. Meyer und G. Suter [11] schon hervorgehoben, in der die z.T. desolaten Gebißzerstörungen der Hunde aufgezeigt wurden (37% von 200 Hunden, Kopfzahlstatistik). Die Hauskatzen leiden aber nicht minder unter Parodontopathien. Auch mußten wir im Verlaufe unserer langjährigen Affenhaltung feststellen, daß die akute Gingivitis fast regelmäßig schon die jüngeren Individuen befällt.

Auf die normale und pathologische Anatomie und Physiologie sowie die Therapie des menschlichen Parodontiums möchten wir hier nicht weiter eingehen, da es darüber eine umfangreiche Literatur gibt (siehe z.B. Goldman et al. [5]).

Wir zeigen auf umstehender Seite lediglich ein Schema der Parodontalerkrankungen.

Im übrigen konzentrieren wir uns auf die Besonderheiten des Affen- und Raubtiergebisses. Der morphologische Aufbau des Parodontiums (Gingiva, Alveolarknochen, Wurzelhaut [Desmodontium], Wurzelzement) weicht grundsätzlich nicht vom menschlichen ab, abgesehen von einer strafferen Textur der Wurzelhaut, so daß die Kenntnisse der Human-Parodontologie mutatis mutandis übertragbar sind.

2. Ätiologie

Über die Ursachen der Zahnbetterkrankungen des Menschen herrschen zwar unterschiedliche Meinungen, hinsichtlich der entzündlichen Parodontopathien, der Parodontitiden, ist sich aber die Mehrheit der Fachleute darin einig, daß die Infektion durch die Zahnplaque-Bakterien, die letztlich auch für die Zahnkaries verantwortlich sind, im Vordergrund steht; dysfunktionelle und endogene Faktoren treten zurück. Die Diskrepanz zwischen der Karies- und der Parodontitis-Häufigkeit (obwohl in beiden Fällen hauptsächlich bakterienbedingt) im Affen- und Raubtiergebiß erklären wir so, daß

- in der Regel das Zuckerangebot fehlt (infolgedessen kann keine durch Vergärung entstandene Ansäuerung der inneren Plaqueschicht den Schmelz entkalken);

---

[1] Mit Unterstützung des Guillebeau-Fonds ausgeführt.

[2] Adresse: Postfach 2735, Länggaßstraße 124, 3001 Bern, und Klinik und Poliklinik für Zahn-, Mund- und Kieferkrankheiten, Pasteurallee 5, 3000 Hannover BRD.

Tab. 1 Einteilung der Parodontopathien nach allgemein-pathologischen Kriterien

		Gingiva	Gewebliche Parodontalkomponenten: Alveolarknochen, Periodontium (Desmodontium), Wurzelzement	
			Parodontium im engeren Sinne	
			Parodontium im weiteren Sinne	
Parodontopathien				
dystrophisch		(Gingivose)	Parodontose	
hyperplastisch		(Gingivom)	(Parodontom), Fibromatose, Epulis[1]	
entzündlich				
	-exsudativ (serös, eitrig)	Gingivitis	akute Parodontitis	1. marginalis 2. apicalis
	-proliferativ	«Gingivitis hyperplastica», Gingivahyperplasie[1]	chron. Parodontitis	1. marginalis 2. apicalis (apikales Granulom)
	-nekrotisierend	«Gingivitis gangraenescens», «necroticans», «ulcerosa», «Plaut-Vincenti»		

[1] Den Epuliden geweblich ähnlich aufgebaute, aber klinisch nicht umschriebene, sondern mehreren Zähnen entlang auftretende Zahnfleischhyperplasien (Katuliden) erscheinen in der Literatur oft als «Gingivitis hyperplastica». Die Übergänge zwischen Hyperplasien und chronisch-entzündlichen, proliferativen Parodontopathien sind fließend.

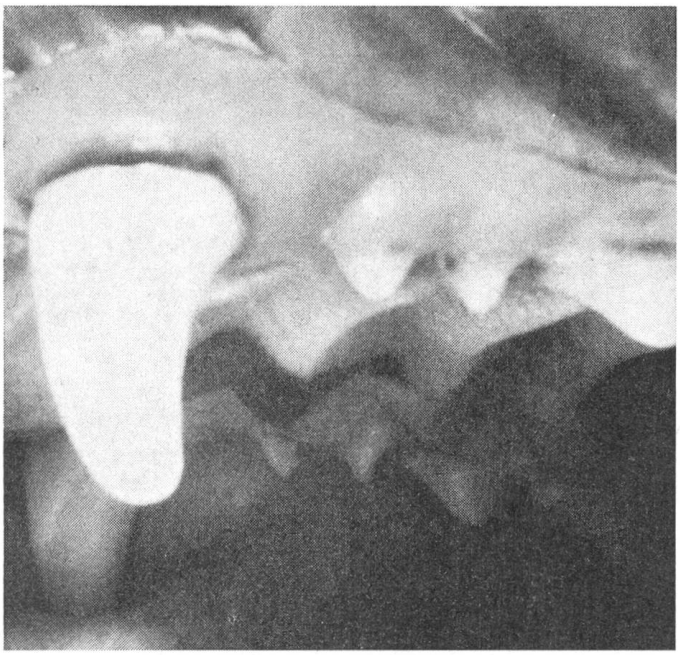

Abb. 1 Dalmatiner, weiblich, Alter: 4 Jahre. Marginale Gingivitis bei +C (204).

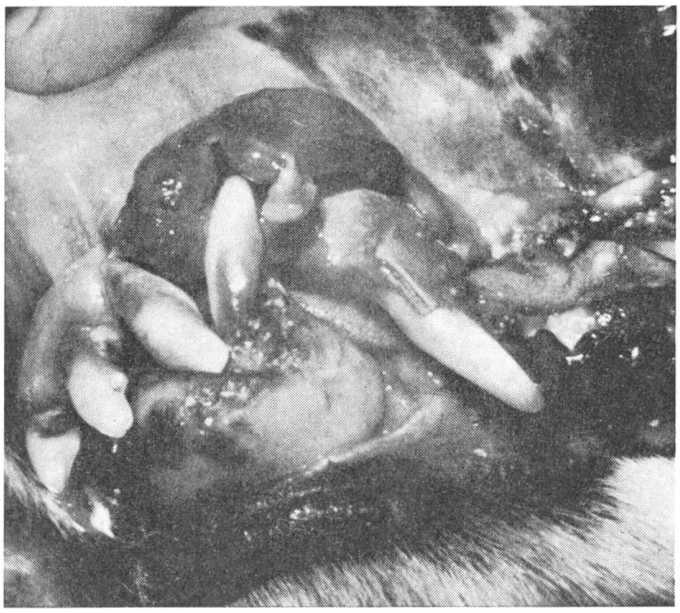

Abb. 2 Bastard-Hund, männlich, Alter: 10 Jahre. Zahnstein, Parodontitis profunda, hochgradige Zahnlockerung.

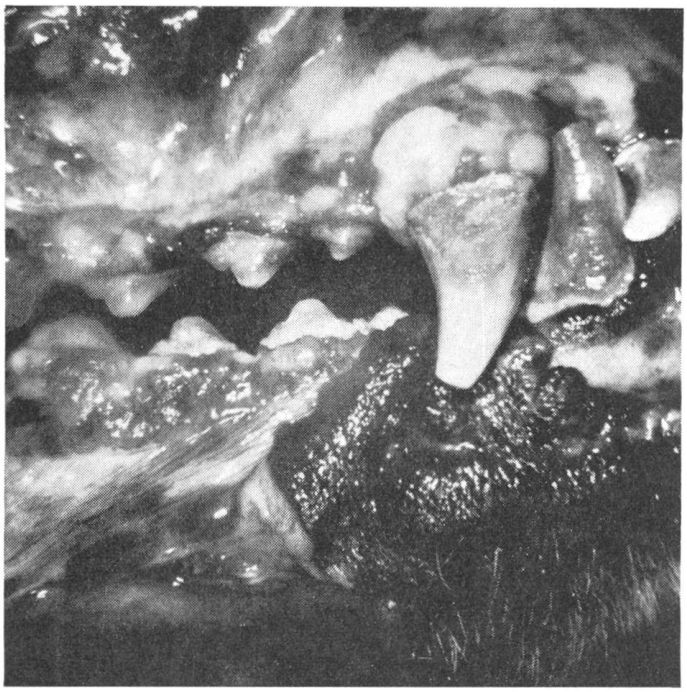

Abb. 3a Deutscher Schäferhund, männlich, Alter: 4½ Jahre. Starker Zahnsteinbefall mit konsekutiver Gingivitis.

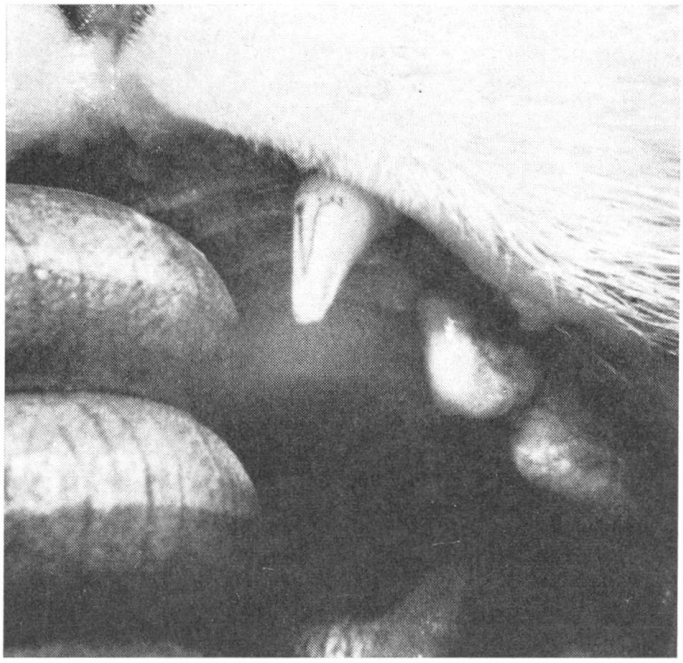

Abb. 3b Katze, männlich, Alter: 13 Jahre. Dicke Zahnsteinablagerungen im Prämolaren- und Molarenbereich.

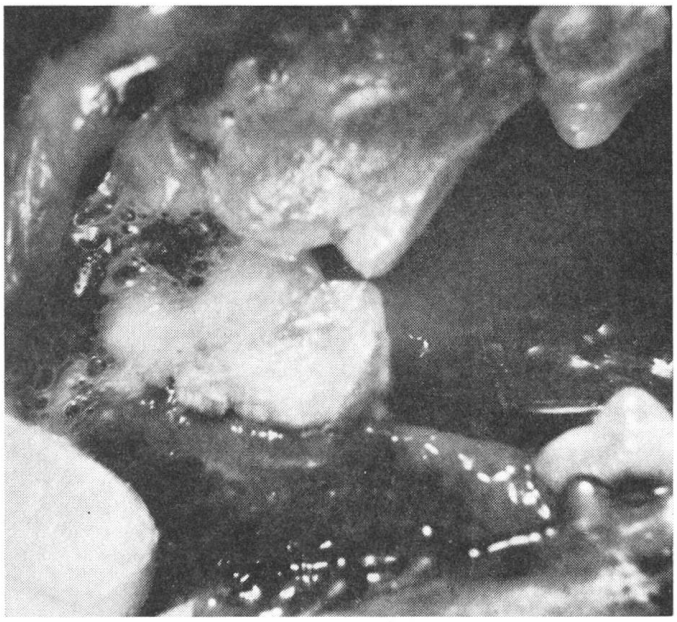

Abb. 3c Rehpinscher, männlich, Alter: 10–12 Jahre. Starke Zahnsteinbildung am P_4+ (108).

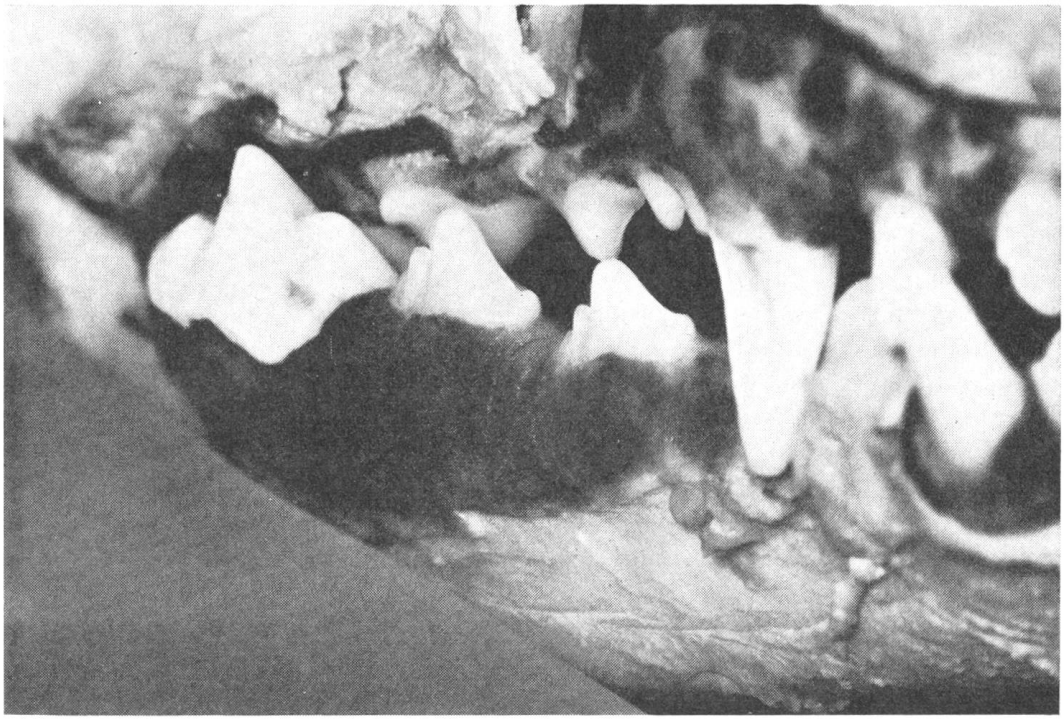

Abb. 4a Bastard-Hund, Geschlecht und Alter unbekannt (Sektionspräparat). Seitlicher Kreuzbiß rechts, bukkale Fläche des M_1- (409) mit dicker Zahnsteinschicht.

- die Reinigung durch harte Nahrung (Knochen!, derbes Bindegewebe [Haut]!) meist gut ist (Indiz dafür ist der in der Regel viel bessere Parodontalzustand der in der Freiheit und im Zoo lebenden Großkatzen);
- eventuell eine höhere Pufferungskapazität des Speichels, welche die Remineralisation fördert (dieser Punkt ist umstritten [9]).

Die mikrobiell hervorgerufene Entzündung der marginalen Gingiva (Abb. 1) schreitet dann in die Tiefe fort, greift auf den Alveolarknochen und die Wurzelhaut über, so daß immer größere Teile der Wurzel entblößt werden: die Zähne werden locker. Ohne Therapie fallen sie aus (Abb. 2).

Durch Einlagerung von Hydroxylapatit verkalkt die organische Plaque, es entsteht der Zahnstein, der sofort wieder von Bakterien besiedelt wird und ständig gewissermaßen weiter-«wächst». H.E. Schroeder [18] faßt die Entstehung und Hemmung des Zahnsteins in einer Monographie zusammen.

Am meisten Zahnstein bildet sich in der Regel an den Labialflächen der Canini, den Bukkalflächen der oberen Molaren und der oberen und unteren Prämolaren (Abb. 3a–c). Die Flächen, die von den Antagonisten abgescheuert werden, weisen immer viel weniger Zahnstein auf. Illustriert wird diese Tatsache durch Abb. 4a, b, die das Gebiß eines Schäferhund-Bastards mit einem umgekehrten Frontzahnüberbiß (Prognathia inferior) und einem rechtsseitigen Kreuzbiß zeigen: Die Bukkalfläche des linken oberen P_4 ist der Regel entsprechend inkrustiert, während im rechten Unterkiefer die Bukkalfläche des abnorm lateral vom oberen Zahnbogen stehenden M_1 den hochgradigen Zahnsteinbefall besitzt.

An der Lippenschleimhaut, vorwiegend im Bereich der oberen Canini, treten ab und zu kleinere oder größere «Abklatschgeschwüre» auf, die genau der Berührungsfläche mit dem Zahnstein am Caninus entsprechen (Abb. 5a, b).

Die Infektion mit fusiformen Stäbchen und Spirillen (Plaut-Vincentsche Symbiose) erzeugt die Gingivitis bzw. Stomatitis ulcerosa.

Hyperplastische Parodontopathien können bei gewissen Hunderassen (z.B. Boxern) als umschriebene Epuliden singulär oder multipel (Abb. 6a–c) oder in mehr diffuser Form auftreten. Sie geben mitunter durch Bildung von Pseudo-«Taschen» Anlaß zu aufgepfropften Entzündungen (sekundäre Gingivo-Parodontitis). Die *rein* dystrophische Parodontopathie (die echte Parodontose) ist sehr selten und ätiologisch ungeklärt.

3. Therapie

3.1 Allgemeines

In einem weiter oben erwähnten, früheren Artikel [19] hatten wir schon einige grundsätzliche Gedanken über die «Philosophie» und «Strategie» der Tierzahnheilkunde geäußert, daß die enge Zusammenarbeit zwischen Humanzahn- und Veterinärmedizin die besten Ergebnisse zeitige. Gerade in der Parodontologie nimmt die Forschung, die sich in einer beängstigend zunehmenden

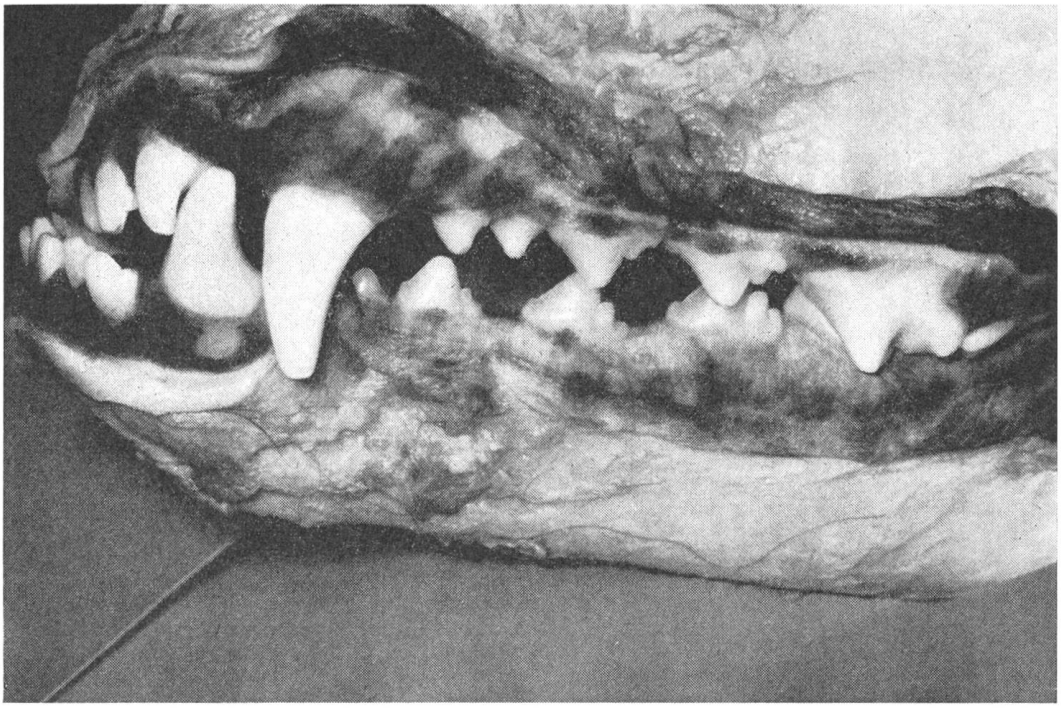

Abb. 4b Gleiches Tier wie in Abb. 4a. Zahnstein am Zahnfleischrand des $+P_4$.

Abb. 5a Spaniel, männlich, Alter: 7 Jahre. Parodontitis marginalis bei +C (204), Zahnstein, «Abklatschgeschwür» an der Oberlippe.

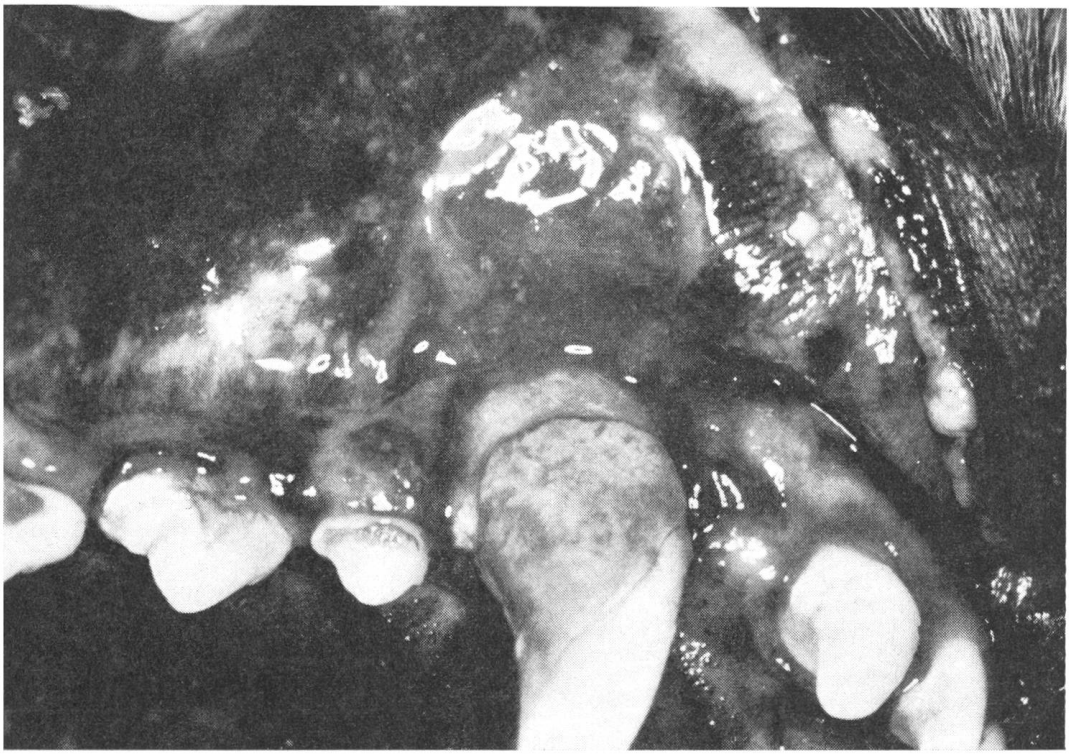

Abb. 5b Dackel, weiblich, Alter: 4 Jahre. Zahnstein am C+ (104) und den Prämolaren, «Abklatschgeschwür» an der Oberlippe.

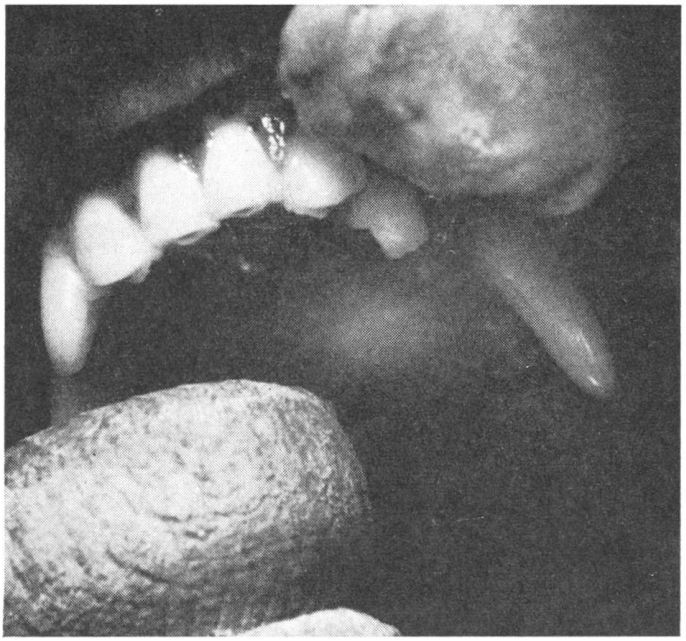

Abb. 6a Spitz, männlich, Alter: 5 Jahre. Große Epulis fibrosa bei $+I_2$ (202), $+I_3$ (203) und +C (204).

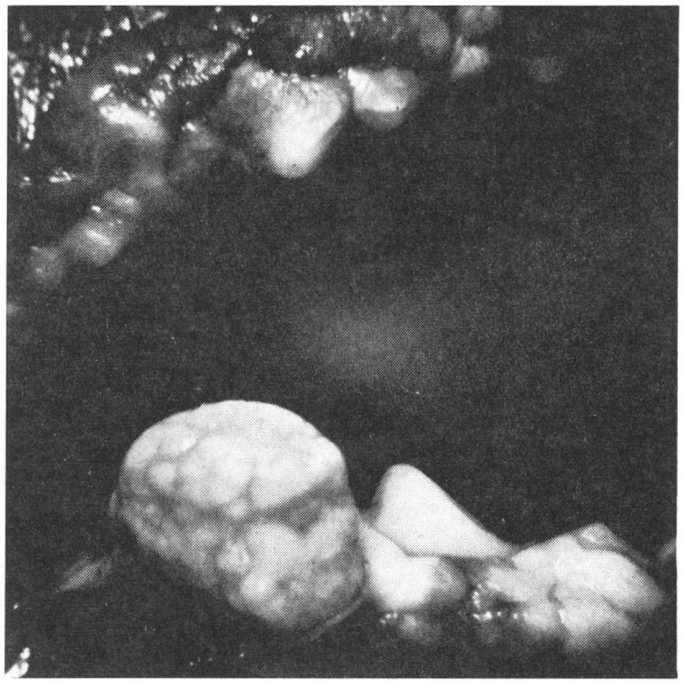

Abb. 6b Boxer, weiblich, Alter: 8 Jahre. Multiple fibröse Epuliden.

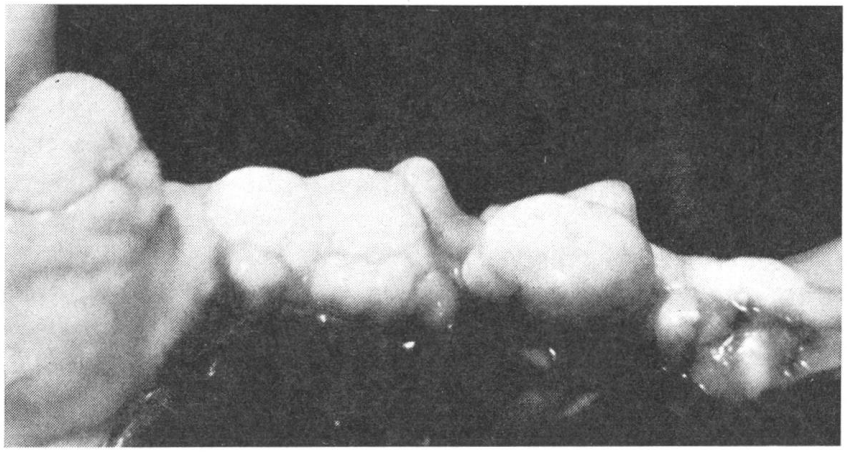

Abb. 6c Gleiches Tier wie in Abb. 6b. Multiple fibröse Epuliden.

Zahl von Publikationen niederschlägt, ein immer schnelleres Tempo an, dem wirklich nur noch Fachleute gewachsen sind.

Auf Grund dieser Situation wird nun im folgenden versucht, Behandlungsrichtlinien im Affen- und Raubtiergebiß, resultierend aus einer Synthese der Humanparodontologie-Kenntnisse, aufzustellen.

3.2 Konservative Behandlung

Die konservative Parodontopathie-Behandlung läßt sich im Prinzip in *Hygiene-* und *Schienungs*maßnahmen unterteilen.

Die einfachste *Hygiene*maßnahme ist die Zahnreinigung. Sie verhindert die Ablagerung immer größerer Zahnbeläge, die, wie wir gesehen haben, zur Parodontitis führen. Der heutige Mensch muß sie fast ausschließlich mit technischen Hilfsmitteln (Zahnbürsten, Wasserstrahl-Geräte) durchführen, da eine Selbstreinigung durch das Kauen harter Nahrung in der Regel nicht mehr ausreicht.

Für die Gruppe der Raubtiere wird die natürliche Selbstreinigung dann zum Problem, wenn der Abrasiveffekt der Nahrung entfällt, wie dies immer mehr für das konfektionierte Büchsenfutter der Hunde und Hauskatzen zutrifft. Verbieten Verdauungsschwierigkeiten das Verfüttern von Knochen und zäher, animalischer Kost, so wurde schon vielfach versucht, Hunden regelmäßig die Zähne mit einer harten Bürste und einer abrasiven Paste (z. B. Settima®) zu putzen. Oft wird aber der Besitzer aus objektiven und/oder subjektiven Gründen dazu nicht in der Lage sein.

In solchen Fällen ist es unerläßlich, von Zeit zu Zeit den verkalkten Zahnbelag (Zahnstein) entfernen zu lassen. Die Intervalle hängen von der Reinigungsmöglichkeit und von individuellen Faktoren des einzelnen Tieres ab. Sie können von einem Minimum von 6 Monaten bis zu einigen Jahren betragen.

Zur Zahnsteinentfernung stehen auf der einen Seite Handinstrumente zur Verfügung, auf der anderen Seite natürlich die in der Humanparodontologie seit etwa zehn Jahren üblichen Ultraschall-Apparate, deren Funktionsweise und Einsatzmöglichkeit am Tier kürzlich Gluschke und Meier [4] beschrieben haben. Die Autoren beziehen sich allerdings nur auf ein in der Humantherapie sehr bekanntes Fabrikat. Wir selbst haben mit anderen Aggregaten bessere Erfahrungen gemacht:

- Eurovet 40000®: Es zeichnet sich durch große Robustheit, Kraft, einfache Handhabung und Preisgünstigkeit aus. Die Wasserzufuhr für den Kühlspray liegt innerhalb der Arbeitsspitze, ein großer Vorteil gegenüber allen äußerlich angebrachten Röhrchen. Ferner kann das Wasser sowohl durch festen Anschluß an der Wasserleitung als auch über einen einfachen, an einem Stativ hängenden Plastikeimer ohne Kompressionsvorrichtung bezogen werden. Die letztgenannte Version erlaubt eine außerordentliche Mobilität, die sich z. B. im klinischen Betrieb als sehr zweckmäßig herausstellt. So können Tiere, die aus anderen Gründen zentral anästhesiert sind

und als Nebenbefund Zahnstein aufweisen, an Ort und Stelle behandelt werden.

- Sonus II®: Für die «Dental Hygienist» und den Humanzahnarzt angenehmer. Es stehen wesentlich mehr und grazilere Spitzen zur Verfügung, die eine bessere interdentale Reinigung erlauben. Die Wasserversorgung ist ebenfalls in den Spitzen eingebaut, die Kraft für Tierbehandlungen sehr gut.

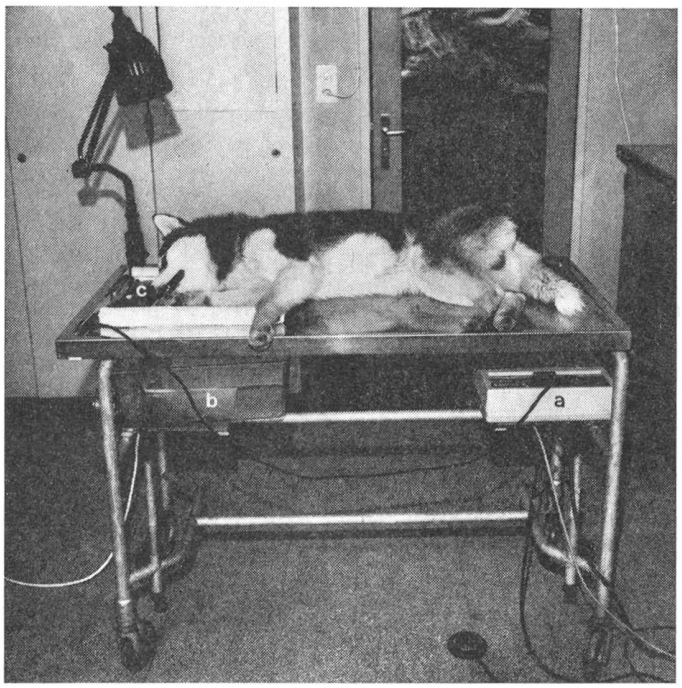

Abb. 7 Spezial-Behandlungstisch für die Zahnsteinentfernung (Eigenkonstruktion). a = Ultraschall-Aggregat (Sonus II®), b = Wasser-Auffangwanne, c = Kopfteil als Lochgitter ausgebildet.

Das durch den Kühlspray anfallende Wasser leiten wir durch eine Eigenkonstruktion ab:

Am Kopfteil des Behandlungstisches befindet sich eine 40 × 40 cm messende quadratische Öffnung, in der ein schwenkbares Lochgitter liegt. Darunter ist eine Auffangwanne aus Plastik angebracht. Damit erspart man sich eine Hilfskraft, die ständig mit einer Pumpe absaugt (Abb. 7).

Sehr bewährt hat sich in der Klinik die aus der Humanzahnmedizin übernommene «Dental Hygienist», in unseren Fällen also die «Veterinary Dental Hygienist», die wir bei uns speziell ausbilden. Ihr Einsatz ist natürlich nur rationell, wenn viele Zahnsteinentfernungen am gleichen Tage anstehen.

In jüngerer Zeit wird auch die chemische Zahnsteinhemmung durch lokale Applikation von Polyphosphonaten (Fleisch et al. [1, 2, 3], Mühlemann et al. [13, 15, 16, 17]) oder Chlorhexidin (Übersicht bei Ochsenbein [14],

Anwendung an Hunden: Hull und Davies [7], Lindhe et al. [10], an Affen: Johnson und Kenney [8]) erwogen. Diese Möglichkeit scheint uns aber die Experimentierphase noch nicht überwunden zu haben. Außerdem ist u.E. noch nicht genügend gesichert, ob an die Zahnoberfläche gebrachte Mineralisationshemmer (Polyphosphonate) nicht in den natürlichen Remineralisierungsvorgang des Zahnschmelzes eingreifen und damit kariesfördernd wirken könnten [12].

Schienung

Lockere, funktionell wichtige Zähne (Affen: Inzisiven, Canini, erste Molaren; Raubtiere: Canini, obere P_4 und M_1, untere M_1, bei jungen Tieren auch die Incisivi [Triadan, 19]) können, wenn es die Verhältnisse gestatten, nach der Zahnreinigung und eventuellen chirurgischen Eingriffen (siehe unten) geschient werden.

In Frage kommen in erster Linie jüngere, in der ersten Hälfte ihres Lebens stehende oder besonders wertvolle Tiere. Die einfachste Möglichkeit ist die Draht-/Kunststoff-Schiene. Ein federnder Stahldraht (Stärke je nach Gebißgröße 0,8–1 mm) wird zunächst vestibulär und oral der zu schienenden Zahngruppe angepaßt. Darauf werden Schlingen aus bleitotem Stahldraht (Stärke 0,5–0,6 mm) durch jeden Interdentalraum gelegt und vestibulär zusammengedreht, die Drahtenden nach zervikal abgebogen. Später kommt eine Schicht Kaltplast (selbstpolymerisierendes Methyl-Methakrylat, z.B. Paladur®) über die Drahtschiene, um die Zahnkronen körperlich zu fassen und dem Ganzen den erforderlichen Halt zu verschaffen (Abb. 8a, b). Die Schiene beläßt man 4–6–8 Wochen. Danach wird sie mit der Bohrmaschine durchtrennt und abgenommen. In günstigen Fällen kann es so zu einer wesentlichen Festigung der gelockert gewesenen Zähne kommen.

Der Erfolg ist aber nach unserer Erfahrung nicht so regelmäßig und eklatant, daß wir diese Methode als Routinebehandlung empfehlen könnten. Wir selbst wenden sie nur in Ausnahmefällen (siehe oben) an.

3.3 Chirurgische Behandlung

Wie wir schon einleitend schrieben, beginnt die Parodontitis am Margo des Zahnes, d.h. dort, wo das Zahnfleischepithel mit dem Zahn verwachsen ist, infolge bakterieller Beläge. Es ist also ein Anliegen nicht nur der *Karies*-Prophylaxe und -Behandlung, sondern auch der *Parodontopathie*-Prophylaxe und -Behandlung, mittels reinigender Hygiene-Maßnahmen die Bakterienplaque zu reduzieren. Nun gelingt es aber mit der eben beschriebenen konservativen Therapie der Parodontitis nur, den supragingivalen verkalkten Belag (Zahnstein) zu entfernen, nicht aber den subgingivalen. Dazu sind kleine chirurgische Eingriffe erforderlich:

- Curettage: Nach Entfernung des subgingivalen Zahnsteins mit Hand- oder Ultraschall-Instrumenten (die nicht ohne Verletzung des inneren Saum-

Abb. 8a Deutsche Dogge, männlich, Alter: 7 Monate. Drahtschienung der Unterkiefer-Frontzähne.

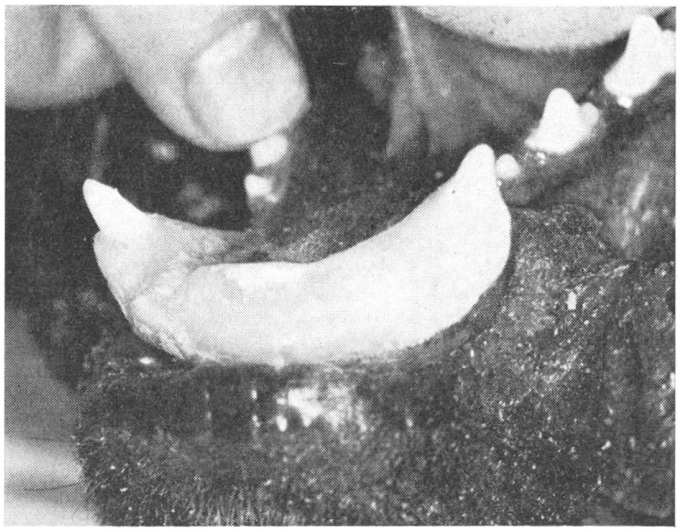

Abb. 8b Gleiches Tier wie in Abb. 8a. Verstärkung der Drahtschiene mit selbstpolymerisierendem Kaltplast (Paladur®).

epithels zu bewerkstelligen ist) wird die innere Seite der Gingivalfalte mit sogenannten Curetten (scharfe Löffelchen) angefrischt und das dort entstandene Granulationsgewebe ausgekratzt. Davon erhofft man sich ein Wiederanwachsen der inneren Seite der Zahnfleischfalte am Zahn (Reattachment). Ob dies überhaupt je geschieht, wird von den Fachleuten heute noch diskutiert. Als besser empfohlen wird oft von den Parodontologen die

- Curettage à ciel ouvert: Dabei wird ein Schleimhaut-Periost-Lappen (sogenannte Lappenoperation) gebildet, aufgeklappt, unter Sicht der subgingivale Zahnstein entfernt und die innere Seite der Zahnfleischfalte revidiert. Unter Umständen schließt sich eine

Abb. 9 Dackel, männlich, Alter: 11 Jahre. Gingivektomie von I_3–I_3 (403 bis 303).

- Gingivektomie an: Diese sogenannte «innere» Gingivektomie verdünnt die Zahnfleischfalte, ohne sie zu verkürzen. Die sogenannte «äußere» Gingivektomie wird ohne Lappenbildung ausgeführt und bezweckt, nicht mit dem Zahn verwachsene Gingivateile («Taschen») zu eliminieren (Abb. 9).
- Gingivoplastik: Sie dient der Rekonturierung des Zahnfleischsaumes im Falle einer chronisch-proliferativen Gingivitis.
- Osteoplastik: Abtragen verdickter Knochenteile im Bereiche des Zahnbettes, nach Lappenoperation.

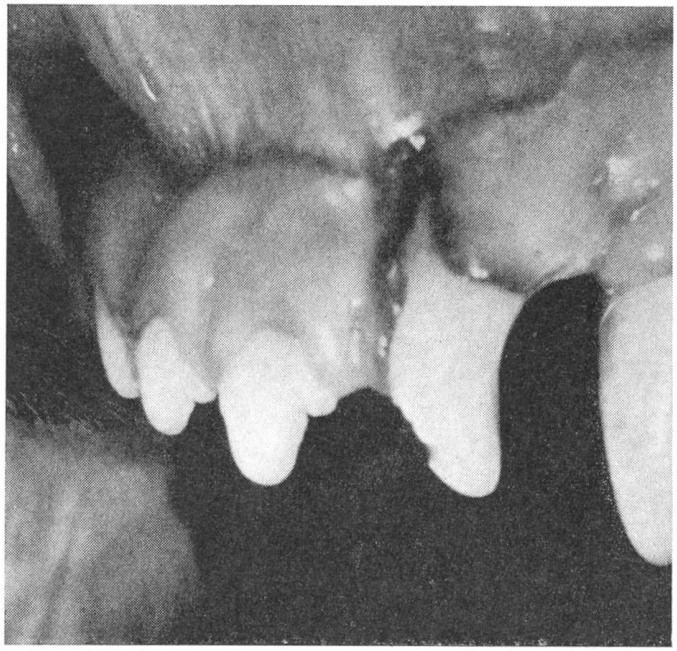

Abb. 10a Basset, weiblich, Alter: 4 Jahre. Isolierte gingivale Retraktion bei $+I_3$ (203), sog. «cleft».

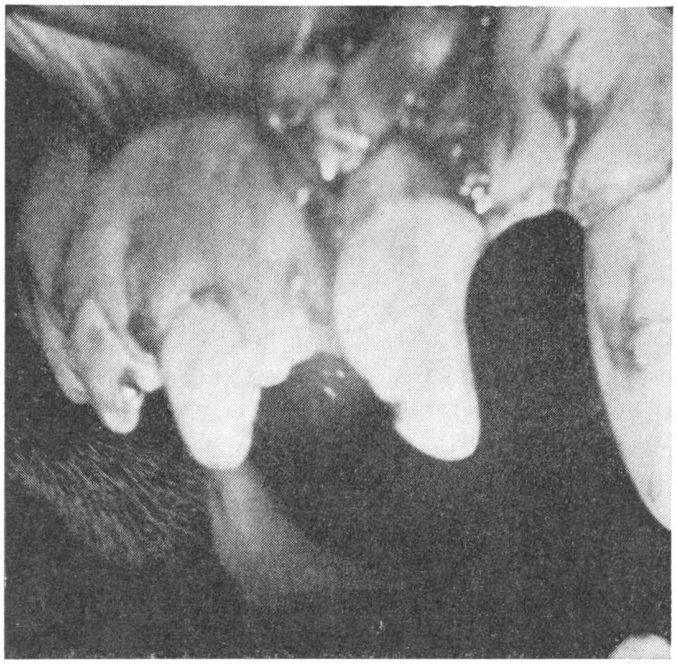

Abb. 10b Gleiches Tier wie in Abb. 10a. Verschiebelappen von distal her mobilisiert, nach mesial zur Deckung des Defektes eingeschwenkt und mit Catgut Nr. 000 vernäht.

– Kleine Verschiebelappenplastiken werden zuweilen für die Deckung isolierter, dreieckförmiger Parodontaldefekte, die hauptsächlich im Frontzahnbereich vorkommen (sogenannte Clefts), verwendet (Abb. 10a–c).

Abb. 10c Gleiches Tier wie in den Abb. 10a und b. Zustand nach 14 Tagen.

– Ausgedehntere Operationen erfordern hyperplastische Parodontopathien im Sinne der solitären oder multiplen Epuliden, die z. T. von echten Fibromen nicht zu unterscheiden sind. Die Rezidivneigung dieser Bildungen ist sehr groß!

– Hemisectio: Mehrwurzelige, funktionell wichtige Zähne (Affen: obere und untere erste Molaren, Raubtiere: obere P_4 und M_1, untere M_1, bei denen nur eine Wurzel entblößt, die andere[n] noch fest ist [sind]) können dadurch erhalten werden, daß wir die freie Wurzel und den dazugehörigen Kronenteil abtrennen. Wird dabei der Pulpenraum eröffnet, ist der Zahn endodontisch zu behandeln (Wurzelbehandlung, siehe Triadan [19]) (Abb. 11a, b). Dadurch bleibt in günstigen Fällen die Kaufunktion auf der betroffenen Seite bestehen.

– Frenektomie: Bei Hunden kommt es nicht so selten vor, daß vor allem im unteren Eckzahnbezirk Lippenbändchen die Ursache eines labialen Zahnfleisch- und Knochenschwundes sind. Abhilfe kann hier geschaffen werden, indem wir das am Gingivarand inserierende Bändchen loslösen, so daß es nicht mehr ständig am geschädigten Parodont ziehen kann.

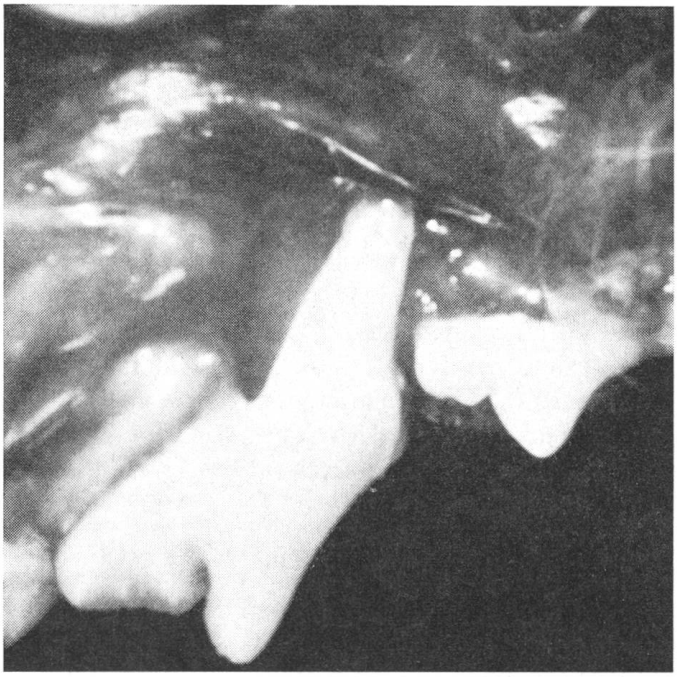

Abb. 11a Deutscher Schäferhund, weiblich, Alter: 8 Monate. Total freiliegende mesio-bukkale Wurzel des P_4+ (108).

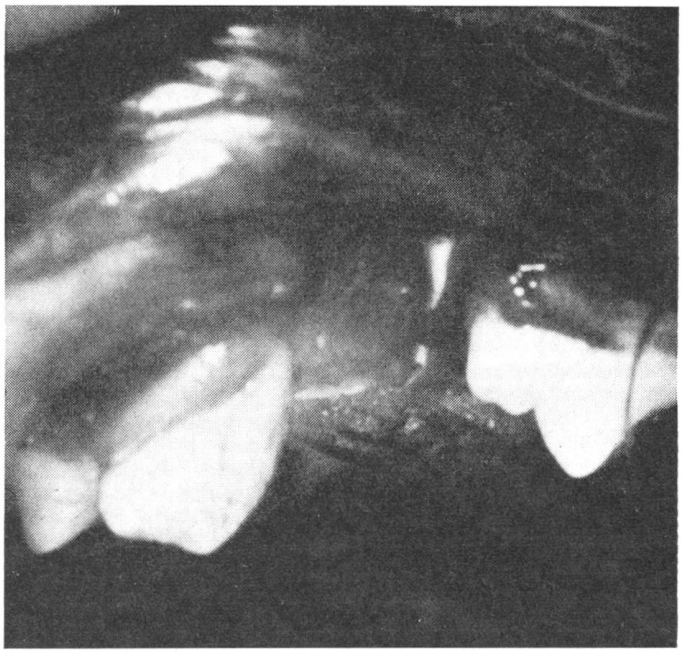

Abb. 11b Gleiches Tier wie in Abb. 11a. Die mesio-bukkale Wurzel des P_4+ (108) ist abgetrennt und entfernt, die verbleibenden disto-bukkalen und palatinalen Wurzeln wurden wurzelgefüllt. Adaptic®-Füllung der Krone.

- Extraktionen: Hochgradig gelockerte Zähne, vor allem älterer Tiere, an deren Festigung man zweifeln muß, und die mehr schaden als nützen (Freßbehinderung, chronische Infektion), sind zu entfernen. Dies betrifft am häufigsten die Inzisiven der Raubtiere. Aber auch funktionell erhaltungspflichtige Zähne, wie Canini, obere P_4, obere und untere Molaren, lassen sich mitunter nicht mehr retten.

3.4 Eigene Behandlungsstatistik

In einem Zeitraum von zwei Jahren haben wir 195 maschinelle Zahnsteinentfernungen, 337 Zahnextraktionen aus parodontologischer Indikation und 43 Parodontaloperationen an Hunden und Katzen in intravenöser Neuroleptanalgesie durchgeführt. Die Grundsätze der zentralen Anästhesie sind schon früher erörtert worden (Triadan [19]). Für die chirurgischen Eingriffe injizieren wir häufig zusätzlich noch lokal eine 2%ige Lidocain-Lösung.

4. Diskussion

Die Kenntnis der formalen und kausalen Pathogenese parodontaler Erkrankungen setzen den Tierzahnmediziner in die Lage, mit konservativen Maßnahmen (Hygiene [Zahnsteinentfernung], eventuell Schienung) funktionell wichtige Zähne zu erhalten. Regelmäßige Zahnkontrolle und Pflege beugen auch generell dem vorzeitigen Zahnverlust mit allen seinen Konsequenzen vor. Die Aufklärung der Tierhalter sollte also auch auf diesem Gebiet vorangetrieben werden. Chemische Prophylaxe, z.B. mittels lokaler Verwendung von chlorhexidinhaltigen Präparaten, welche die Bakterienplaque reduzieren, könnten einen erfolgversprechenden neuen Weg öffnen. Allerdings besitzen wir damit vorläufig noch hauptsächlich experimentelle Erfahrungen. Hypothetisch muß im gegenwärtigen Augenblick die Hemmung der Zahnsteinbildung durch lokale Applikation von Mineralisationsblockern, wie z.B. Polyphosphonaten, bleiben.

Zusammenfassung

An Hand von 575 parodontologischen Fällen (Hunde und Katzen) werden die Epidemiologie und Ätiologie sowie die konservative und chirurgische Therapie der Zahnbetterkrankungen dargestellt. Infolge der Häufigkeit und der Konsequenzen (vorzeitiger Zahnverlust) der Parodontopathien weist der Autor auf das Gewicht des Problems und auf die Notwendigkeit der Prophylaxe und der Aufklärung der Tierhalter hin.

Résumé

En se basant sur 575 cas de lésions parodontologiques chez des chiens et des chats, l'auteur discute l'épidémiologie et l'étiologie, ainsi que la thérapie conservatrice et chirurgicale des maladies du parodonte. Vu la grande fréquence et les conséquences (perte des dents) des parodontopathies, l'auteur rappelle l'importance du problème et la nécessité de la prophylaxie et de l'instruction des propriétaires.

Riassunto

L'autore ha studiato 575 casi di lesioni parodontologiche nel cane e nel gatto. Discute la loro epidemiologia ed eziologia, anzi che le possibilità della terapia conservativa e chirurgica. Visto la frequenza e gli effetti nocivi (perdita dei denti) delle parodontopatie, la profilassi e l'informazione dei cinofili sono di grande importanza.

Summary

The author has studied 575 cases of periodontal disease in dogs and cats. Epidemiological and etiological aspects are discussed, and conservative as well as surgical treatments are described. The frequency and nocivity (early loss of teeth) of periodontal diseases necessitate prophylactic measures including adequate instruction of the owners.

Literatur

[1] Fleisch H., Neuman W.F.: Mechanism of calcification: role of collagen polyphosphates and phosphatase. Amer. J. Physiol. *200*, 1296–1300 (1961). – [2] Fleisch H., Russell R.G.G., Francis M.D.: Diphosphonates inhibit hydroxyapatite dissolution in vitro and bone resorption in tissue culture in vivo. Science *165*, 1262–1264 (1969). – [3] Francis M.D., Russell R.G.G., Fleisch H.: Diphosphonates inhibit formation of calcium phosphate crystals in vitro and pathological calcification in vivo. Science *165*, 1264–1266 (1969). – [4] Gluschke J., Meier K.U.: Eine neue Zahnsteinbehandlungsmethode beim Hund. Kleintierpraxis *13*, 45–48 (1968). – [5] Goldman H.M., Schluger S., Cohen D.W., Chaikin B.S., Fox L.: Kurzlehrbuch der Parodontologie. Übersetzt von P. Guldener. Medica Verlag Stuttgart–Wien–Zürich 1969. – [6] Guggenheim B.: Effects of Diphosphonates on Total Growth, Terminal pH and Total Acid Production of 4 Strains of Oral Streptococci. Helv. Odont. Acta *14*, 45–47 (1970). – [7] Hull P.S., Davis R.M.: The effect of a chlorhexidine gel on tooth deposits in Beagle dogs. J. small Anim. Pract. *13*, 207–212 (1972). – [8] Johnson N.W., Kenney E.B.: Effects of topical application of Chlorhexidine on plaque and gingivitis in monkeys. J. periodont. Res. *7*, 180–188 (1972). – [9] Larmas M., Scheinin A.: Studies on dog saliva. Acta odont. scand. *29*, 205–214 (1971). – [10] Lindhe J., Hamp S.E., Löe H., Rindom Schiøtt C.: Influence of topical application of Chlorhexidine on chronic gingivitis and gingival wound healing in the dog. Scand. J. dent. Res. *78*, 471–478 (1970). – [11] Meyer R., Suter G.: Epidemiologische und morphologische Untersuchungen am Hundegebiß. Med. Diss. Bern 1973. – [12] Mühlemann H.R., Aeschbacher M.: Inhibition of Enamel Remineralization by Diphosphonate. Helv. Odont. Acta *14*, 30 (1970). – [13] Mühlemann H.R., Bowles D., Schait A., Bernimoulin J.P.: Effect of Diphosphonate on Human Supragingival Calculus. Helv. Odont. Acta *14*, 31–33 (1970). – [14] Ochsenbein H.: Chlorhexidin in der Zahnheilkunde – eine Literaturübersicht. Schweiz. Mschr. Zahnheilk. *83*, 113–122 (1973). – [15] Regolati B., Schmid R., Mühlemann H.R.: The Effects of Diphosphonate, Pyrophosphate and Sodium Fluoride on Drinking Habits of Osborne-Mendel Rats. Helv. Odont. Acta *14*, 34–36 (1970). – [16] Regolati B., Mühlemann H.R.: Effects of Diphosphonate and Fluoride on Caries, Fluorine Content and Dissolution of Rat Molars. Helv. Odont. Acta *14*, 37–42 (1970). – [17] Regolati B., Hotz P.: Effects of Pyrophosphate and Diphosphonate on Fluoride Uptake by Hydroxylapatite. Helv. Odont. Acta *14*, 42–44 (1970). – [18] Schroeder H.E.: Formation and Inhibition of Dental Calculus. Hans Huber Verlag Bern–Stuttgart–Wien 1969. – [19] Triadan H.: Tierzahnheilkunde: Zahnerhaltung (Füllungstherapie mit «Composite Materials» und Endodontie) bei Affen und Raubtieren. Schweiz. Arch. Tierheilk. *114*, 292–316 (1972).