Zeitschrift: Schweizer Archiv für Tierheilkunde SAT : die Fachzeitschrift für Tierärztinnen und Tierärzte = Archives Suisses de Médecine Vétérinaire ASMV : la revue professionnelle des vétérinaires

Herausgeber: Gesellschaft Schweizer Tierärztinnen und Tierärzte

Band: 114 (1972)

Heft: 10

Artikel: Zur Pathologie der Rückenmarksblutungen beim Hund

Autor: Vandevelde, M. / Fankhauser, R.

DOI: https://doi.org/10.5169/seals-592457

Nutzungsbedingungen

Die ETH-Bibliothek ist die Anbieterin der digitalisierten Zeitschriften auf E-Periodica. Sie besitzt keine Urheberrechte an den Zeitschriften und ist nicht verantwortlich für deren Inhalte. Die Rechte liegen in der Regel bei den Herausgebern beziehungsweise den externen Rechteinhabern. Das Veröffentlichen von Bildern in Print- und Online-Publikationen sowie auf Social Media-Kanälen oder Webseiten ist nur mit vorheriger Genehmigung der Rechteinhaber erlaubt. Mehr erfahren

Conditions d'utilisation

L'ETH Library est le fournisseur des revues numérisées. Elle ne détient aucun droit d'auteur sur les revues et n'est pas responsable de leur contenu. En règle générale, les droits sont détenus par les éditeurs ou les détenteurs de droits externes. La reproduction d'images dans des publications imprimées ou en ligne ainsi que sur des canaux de médias sociaux ou des sites web n'est autorisée qu'avec l'accord préalable des détenteurs des droits. En savoir plus

Terms of use

The ETH Library is the provider of the digitised journals. It does not own any copyrights to the journals and is not responsible for their content. The rights usually lie with the publishers or the external rights holders. Publishing images in print and online publications, as well as on social media channels or websites, is only permitted with the prior consent of the rights holders. Find out more

Download PDF: 10.12.2025

ETH-Bibliothek Zürich, E-Periodica, https://www.e-periodica.ch

Schweizer Archiv für Tierheilkunde

Herausgegeben von der Gesellschaft Schweizerischer Tierärzte

Band 114 . Heft 10 . Oktober 1972

Schweiz. Arch. Tierheilk. *114*: 463–475; 1972.

Aus dem Institut für Vergleichende Neurologie
(Prof. Dr. E. Frauchiger) der Universität Bern

Zur Pathologie der Rückenmarksblutungen beim Hund[1]

Von M. Vandevelde[2] und R. Fankhauser

1. Einleitung

In der tierneurologischen Literatur sind Beobachtungen von massiven, akuten, spontan auftretenden Rückenmarksblutungen selten. Bei den beschriebenen Fällen fehlt überdies meist eine pathogenetische Erklärung.

Ammann (1936) beschrieb 4 Fälle akuter, nicht traumatischer Rückenmarksblutungen beim Pferd, deren Ursache unabgeklärt blieb. Milks und Olafson (1936) beobachteten eine Rückenmarksblutung bei einem 7jährigen, gemischtrassigen Hund. Als Ursache nehmen sie die Arrosion einer kleinen Rückenmarksarterie durch einen bei der Sektion festgestellten Abszeß an, doch fehlt eine verwertbare histologische Beschreibung. Zwei Fälle ausgedehnter intraspinaler Blutungen bei Dackeln mit plötzlich einsetzender Nachhandlähmung meldete Gylstorff-Sassenhoff (1955). Trotz dem Fehlen entsprechender anamnestischer Angaben wurde auf Grund der histologischen Befunde ein gedecktes Rückenmarkstrauma (Kontusion) angenommen. Die Beschreibung erlaubt kein Urteil darüber, ob eine Diskushernie mit Sicherheit ausgeschlossen wurde. Bei den drei durch Schlotthauer (1953) angeführten Fällen blieb die Ursache ungeklärt. Auch für eine von Frauchiger und Fankhauser (1957) abgebildete massive, subdurale Blutung im Bereich des Lumbosakralmarkes bei einem deutschen Schäferhund fehlt eine ätiopathogenetische Erklärung. Mit Einschluß dieses letztgenannten befinden sich in unserer Sammlung sieben Fälle von massiver, akuter, nicht exogen-traumatischer Rückenmarksblutung beim Hund. Vier davon stehen in ursächlichem Zusammenhang mit akutem Diskusprolaps, drei traten ohne diesen Zusammenhang auf. Wir geben nachfolgend eine kurze Schilderung der klinischen, pathologisch-anatomischen und histologischen Beobachtungen bei diesen sieben Tieren, getrennt nach den genannten zwei Gruppen.

---

[1] Unterstützt durch den Schweizerischen Nationalfonds unter Gesuchsnummer 3. 174.69.
[2] Dr. M. Vandevelde, Postfach 2735, CH-3001 Bern, Schweiz.

2. Fälle ohne Diskushernie

Nr. 1961: Deutscher Schäferhund, weiblich, 1 Jahr.

Klinik: 13. 1. 54 morgens auffälliges Nachhintenziehen des Kopfes. Kann mittags noch gehen, bis zum Abend aber vollständige Lähmung des Hinterkörpers. Verlust der Reaktion auf Schmerzreize am Hinterkörper und kranialwärts bis auf Höhe der Schulterblätter. 14. 1. 54 Appetit erhalten, Temperament recht lebhaft. Schleppt sich auf den Vordergliedmaßen umher. Läßt ständig Harn unter sich, nicht aber Kot. 15. 1. 54: Euthanasie auf Wunsch des Besitzers.

Sektion des ZNS: Gehirn zeigt normale Befunde. Die Wirbelsäule und ihre Nachbarschaftsstrukturen sind intakt. Im ganzen lumbosakralen Abschnitt des Rückenmarks massive Blutung im leptomeningealen Raum mit exzentrischer Kompression des Rückenmarks.

Histologie: Durch die homogene frische Blutung ist das Rückenmark auf der Höhe der Lumbalschwellung bis auf einen sichelförmigen Querschnittsrest komprimiert. Es zeigt aber weder Infiltration durch Blut noch Anzeichen von Malazie. In den blutgefüllten Leptomeningen keine entzündliche Reaktion. Die Meningealgefäße sind histologisch normal. An keinem der über 100 histologischen Präparate (Rückenmarksquerschnitte) läßt sich ein die Blutung erklärender Befund feststellen. Um bestimmte, zur Ruptur und Blutung Anlaß gebende eng umschriebene Gefäßveränderungen, wie etwa Aneurysmen, festzustellen, wären lückenlose Serienschnitte nötig, was in diesem Falle unterlassen worden war.

Nr. 6668: Dackel, weiblich, 11 Jahre.

Klinik: 17. 4. 67 Schmerzen in Lendengegend, als akute Diskopathie gedeutet. 21. 4. 67: Das Tier ist bewegungsscheu, doch besteht keine Parese. Seit 5 Tagen kein Kotabgang. 27. 4. 67 Parese der Nachhand, Blasenlähmung. 2. 5. 67: Die Lähmung des Hinterkörpers persistiert, außer Blasennun auch Rektumlähmung. An diesem Tag greift die Parese auch auf die Vorderbeine über, das Tier vermag sich nicht mehr zu erheben, verweigert das Futter. Bis zum folgenden Tag hat sich der Allgemeinzustand stark verschlechtert, Euthanasie.

Sektion des ZNS: Gehirn und kraniale Hälfte des Rückenmarks unauffällig. Von der Mitte des Brustmarkes kaudalwärts sind die Meningealgefäße stark kongestioniert, das Rückenmark erscheint schwarzrot, auf Querschnitten total hämorrhagisch-nekrotisch. Weder an der Wirbelsäule noch ihrer Umgebung Anzeichen eines Traumas. Die Zwischenwirbelscheiben sind unverändert.

Histologie: Im ganzen Brust- und Lendenabschnitt massive Blutung im Meningealraum. Das Rückenmark zeigt auf dem ganzen Querschnitt eine totale Myelomalazie, Infiltration des nekrotischen Gewebes mit Blut (Abb. 1).

Überlebt haben nur die verquollenen Wände der Blutgefäße, die von Blut durchsetzt sind. Sie sind begleitet von ausschwärmenden Granulozyten und Makrophagen. Im Bereich der Fissura mediana ventralis, an ihrem Eingang und beidseits lateral davon findet sich auf vielen Schnitten ein Konvolut sehr weitlumiger, dünnwandiger Gefäße, von denen einzelne offensichtlich rupturiert sind (Abb. 2 und 3).

Pathogenetische Deutung: Es scheint in diesem Fall eine Gefäßanomalie vom Typ der Hämangiektasie vorzuliegen. Derartige Gefäßveränderungen sind von Fankhauser et al. (1965) sowie Fankhauser und Luginbühl (1968) im Gehirn älterer Hunde beschrieben worden, wo sie zu Massenblutungen Anlaß geben können. Dagegen sind sie im Bereich des Rückenmarks beim Tier unseres Wissens noch nicht beobachtet worden. Es ist denkbar, daß im vorgerückten Alter – das auch dieser Hund erreicht hatte – momentane oder dauernde Steigerung des Blutdruckes zur Ruptur abnormer Gefäße führen kann. In diesem Fall ist bemerkenswert, daß auch in andern Organen, insbesondere Leber und Haut, derartige kavernomartige Hämangiektasien bestanden.

Nr. 8833: Labrador Retriever, weiblich, 4 Monate.

Klinik: Das vorher anscheinend gesunde Tier kommt am 15. November in tierärztliche Behandlung wegen Allgemeinstörungen mit Durchfall und Fieber (40° C). Der Tierarzt konstatiert eine «Tonsillitis» und verabreicht Antibiotika, Sulfonamid und Cortison. Der Durchfall bleibt unbeeinflußt, an den Tonsillen ist bei der späteren histologischen Untersuchung nur ein sehr oberflächlicher entzündlicher Prozeß nachweisbar. Am 18. November besteht Parese der Nachhand, die schnell auf die Vorderbeine übergreift; diese werden gestreckt gehalten, es besteht Opisthotonus, dann treten krampfartige Kontraktionen der Bauchmuskulatur und allgemeine Exzitationserscheinungen auf. Gleichentags, also erst drei Tage nach der ersten Untersuchung, wird der Hund eingeschläft.

Sektion des ZNS: Während das Gehirn makroskopisch normal erscheint, zeigt sich am Rückenmark vom obersten Halssegment abwärts eine subdurale Blutung. Diese ist bis zum kaudalen Thorakalabschnitt nur flächenhaft und nimmt nicht die ganze Zirkumferenz ein, erscheint dagegen von dort weg kaudalwärts bis zum Rückenmarksende massiv und zusammenhängend (Abb. 4). Auf den Rückenmarksquerschnitten konstatiert man außer der erwähnten subduralen Blutung, die im mittleren bis kaudalen Brustmark zu einer zusammenhängenden Manschette und immer massiver wird, eine im Halsmark beginnende und gleichfalls in kranio-kaudaler Richtung an Umfang zunehmende Blutung im Zentralkanal. Im kaudalen Brustmark und Lumbosakralabschnitt ist die Blutung, vor allem von der Fissura mediana ventralis aus, dissezierend in die Rückenmarkssubstanz eingedrungen, von der stellenweise nur noch ein schmaler Saum erkennbar bleibt. Die visze-

ralen Organe zeigen makroskopisch und histologisch, außer der erwähnten geringfügigen Tonsillitis, keine Veränderungen.

Histologie: Die Ausdehnung der Blutung im subduralen Bereich, im Zentralkanal und intramedullär auf den verschiedenen Niveaus des Rückenmarks bestätigt sich. Außerdem findet sich Blut in den makroskopisch frei erscheinenden Strecken des spinalen Meningealraumes des mittleren und kranialen Rückenmarksdrittels sowie in den leptomeningealen Maschen der Hirnbasis und der Konvexität. Es ist dort bereits zu einer Aktivierung von Histiozyten und zur Bildung junger Makrophagen gekommen. Im kaudalen Teil des Brust- sowie im ganzen Lendenmark ist die Rückenmarkssubstanz stark komprimiert und befindet sich im Anfangsstadium der Nekrose mit diffuser Leukozyteninfiltration. Am Eingang und in der Tiefe der Fissura longitudinalis ventralis ist der durch die Blutung maximal ausgeweitete Meningealraum stark mit Leukozyten infiltriert. Die hier verlaufenden Gefäße: Arteria spinalis ventralis und davon abgehende Aa. sulcocommissurales, sowie Venen sind vom infiltrativen Prozeß ergriffen. Die Arterienwände sind streckenweise im Sinne einer fibrinoiden Nekrose homogenisiert (Abb. 5), und an Rückenmarks-Längsschnittpräparaten lassen sich Defekte der A. spinalis ventralis nachweisen. Meningitis und Arteritis sind auch an den Seitenflächen des Rückenmarks mit zirkumferentiellen Gefäßen ausgedehnt.

Schlußfolgerung: Die Ätiologie dieser auf den Spinalbereich beschränkten Meningo-Vasculitis bleibt unbekannt, ein Zusammenhang mit der (geringfügigen) Tonsillitis scheint wenig wahrscheinlich. Die Anamnese mag – bei der kurzen Behandlungsdauer – lückenhaft sein. Die Entstehung der Blutung aus den durch den entzündlichen Prozeß arrodierten Strecken der spinalen Arterien, insbesondere der A. spinalis ventralis, scheint einleuchtend. Frische von Blutung und Myelomalazie stimmen mit dem raschen Eintreten und Verlauf der klinischen Symptome (aufsteigende Lähmung) überein.

Hier ist vergleichsweise der Fall eines ungefähr 15 Monate alten Berner Sennenhundes von Interesse, der während etwa 2½ Monaten in Behandlung

---

Abb. 1 Fall Nr. 6668; Rückenmarkquerschnitt auf Höhe des Lumbalmarkes. Zerfall des Rückenmarkgewebes, massive subpiale Blutung. In der Fissura mediana ventralis zwei abnormal große, sehr dünnwandige Gefäße. Retikulindarstellung nach Wilder, Übersicht.

Abb. 2 Fall Nr. 6668; oben rechts Lumenanschnitt eines der ektatischen Gefäße, die in Abb. 1 dargestellt sind. Daneben Ansammlung von dünnwandigen, zum Teil geschlängelten Gefäßen geringeren Kalibers. Links unten aufgelockertes, teilweise nekrotisches Rückenmarkgewebe. Retikulindarstellung nach Wilder, mittlere Vergrößerung.

Abb. 3 Fall Nr. 6668; Ausschnitt aus Gefäßknäuel in der Fissura mediana ventralis. Dünnwandige, oft dicht aneinanderliegende Gefäße. Retikulindarstellung nach Wilder, mittlere Vergrößerung.

Abb. 4 Fall Nr. 8833; Rückenmarkquerschnitt im Lumbosakralbereich. Hämatomyelie, leptomeningealer Raum mit Blut tamponiert, Blut entlang den Pialsepten und im Zentralkanal. Goldner Trichrom, Übersicht.

1

2

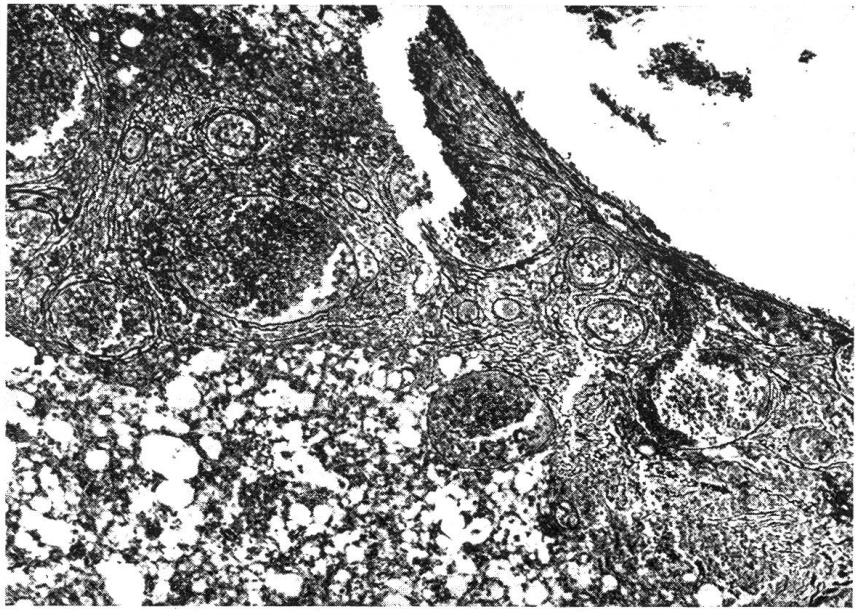

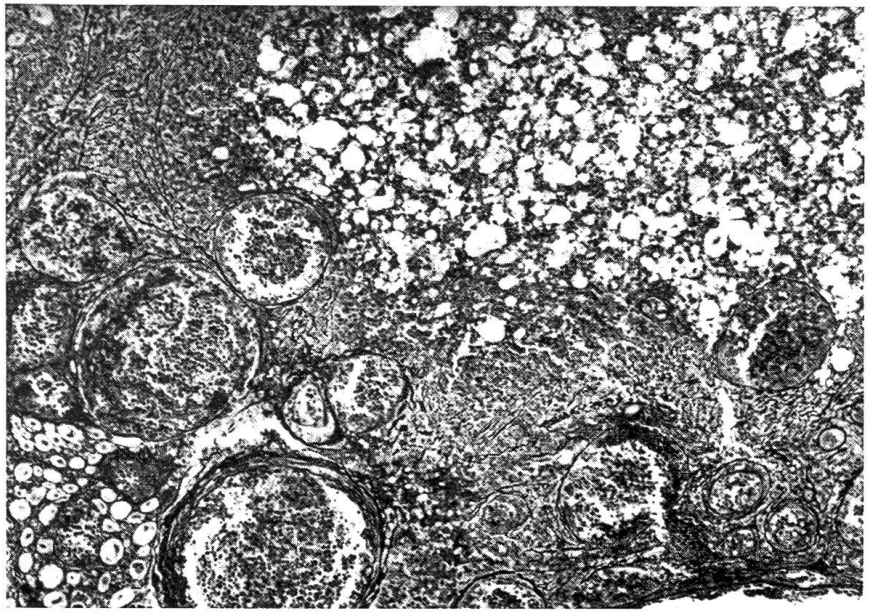

3

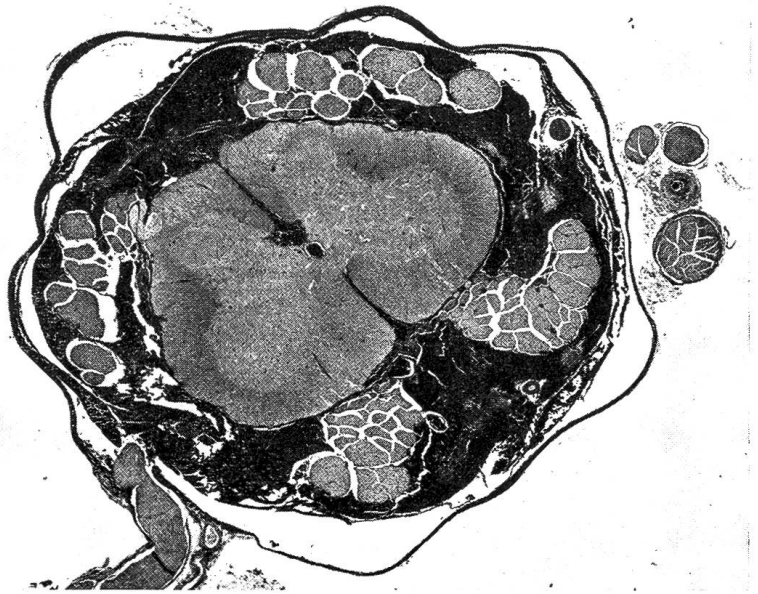

4

5

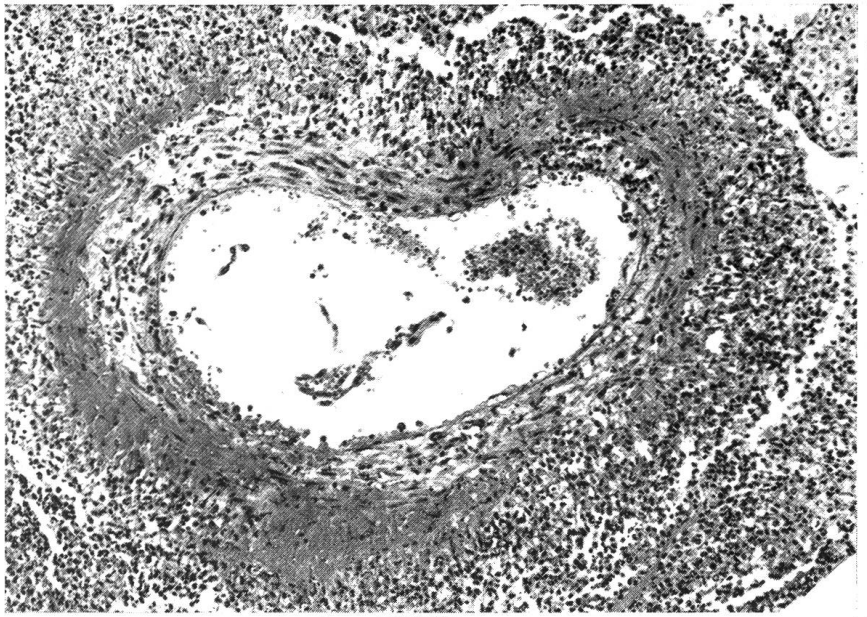

6

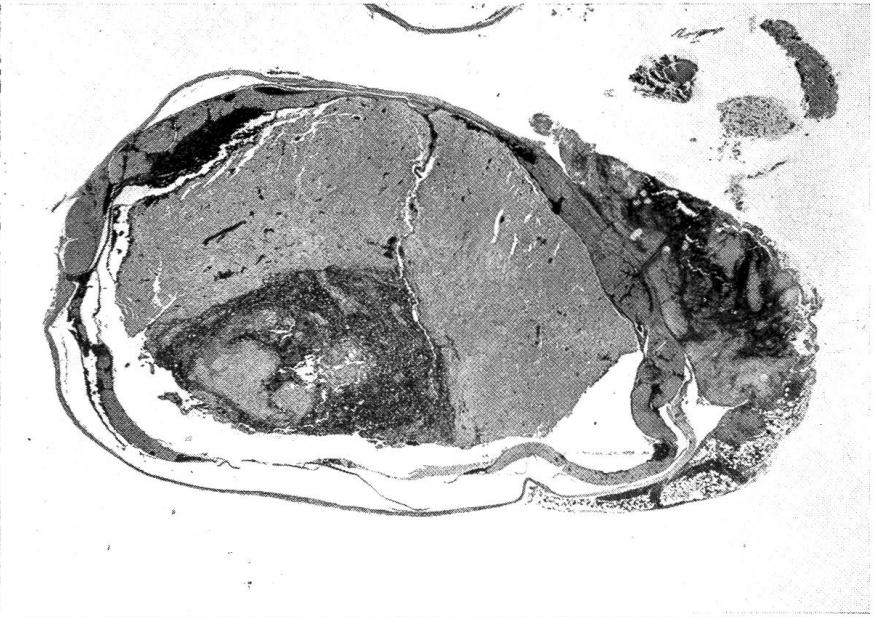

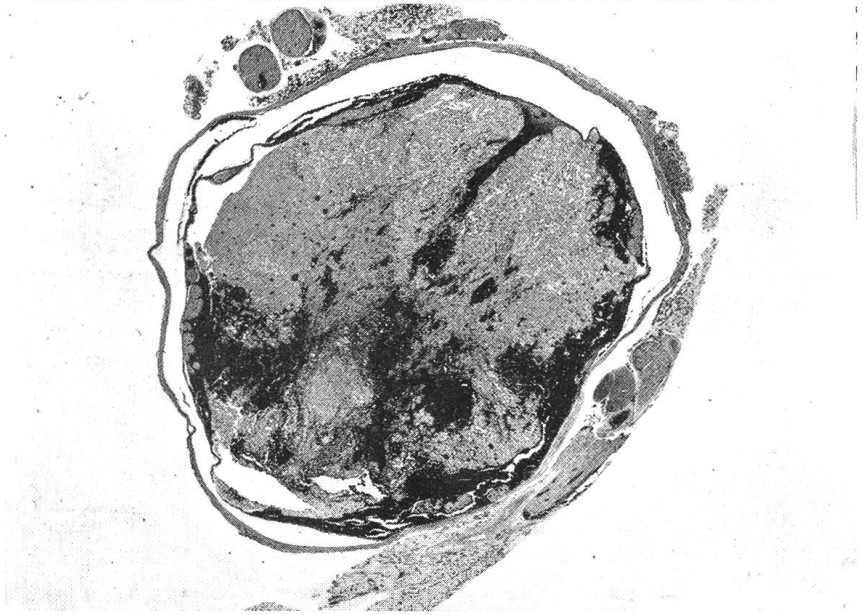

7

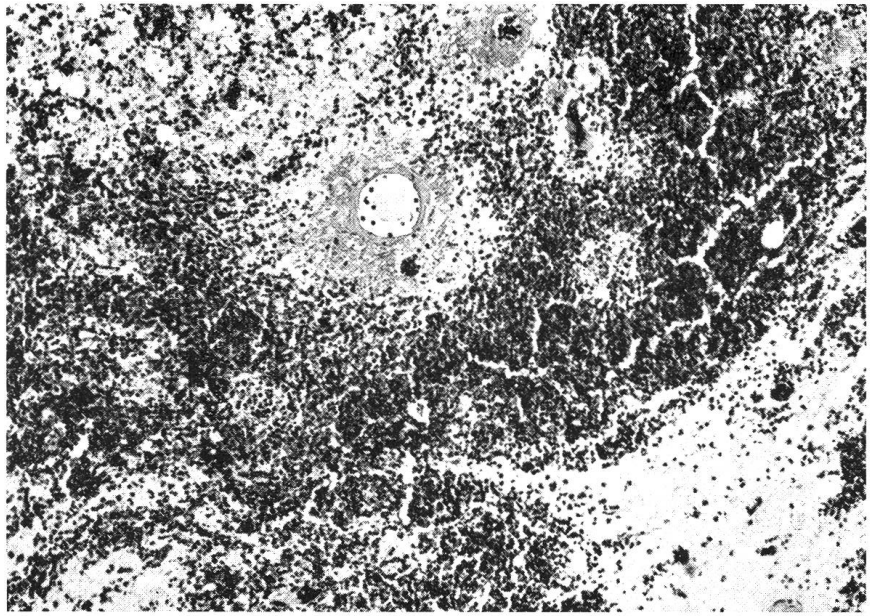

8

stand wegen einer vermuteten rheumatoiden Erkrankung. Der Hund war sehr bewegungsscheu, stand mit aufgekrümmtem Rücken, passive Bewegungen des Kopfes und Halses waren schmerzhaft. Unter der Therapie mit Analgetika und Antirheumatika besserte sich der Zustand zuerst, dann aber trat ein Rückfall ein, worauf der Hund eingeschläft wurde. Während Stamm- und Halsmuskulatur makroskopisch und histologisch normal waren, fand sich im Bereich des Wirbelkanals eine Entzündung vorherrschend mit polymorphkernigen Leukozyten, die epidurales Fettgewebe, Dura und Leptomeningen einbezog und auf Spinalwurzeln und -ganglien sowie teilweise auf das Rückenmark übergegriffen hatte. Zahlreiche extramedulläre Rükkenmarksartieren sind in den entzündlichen Prozeß streckenweise einbezogen und zeigen den gleichen Typ fibrinoider Nekrose wie im Falle des Labradors. Es ist auch zu makroskopisch erkennbaren Blutaustritten gekommen, doch blieben diese Blutungen flächenhaft umschrieben und auf den leptomeningealen Raum beschränkt.

3. Fälle mit Diskushernie

Das Auftreten massiver Rückenmarksblutungen im Zusammenhang mit Diskusprolapsen ist wiederholt beschrieben worden (Hansen, 1952, Olsson; 1958; Hoerlein, 1965). Diese Fälle machen nur einen kleinen Teil der Diskusherniationen aus, nehmen aber einen a priori ungünstigen Verlauf, indem es nach dem Auftreten des akuten Schmerzsyndroms schnell zu aszendierender Lähmung kommt. Wir geben zur Veranschaulichung die stark gekürzte Geschichte vier derartiger Fälle wieder.

Nr. 8698: Rauhhaardackel, männlich, 8 Jahre.

Klinik: Eine plötzlich einsetzende Parese der Nachhand verstärkt sich innert 5 Tagen und breitet sich auf den Vorderkörper aus. Die Oberflächensensibilität im ganzen Rumpfbereich ist erloschen, der Allgemeinzustand verschlechtert sich zusehends. Euthanasie.

Abb. 5 Fall Nr. 8833; Arteritis der A. spinalis ventralis. Fibrinoide Nekrose der Media, intensive leukozytäre Infiltration. Goldner Trichrom, mittlere Vergrößerung.

Abb. 6 Fall Nr. 6694; Rückenmarkquerschnitt auf Höhe des Diskusprolapses. Rechts extradurales Bandscheibenmaterial (Knorpel, Bindegewebe, Blut und entzündliche Infiltrate). Rückenmarksubstanz homogen nekrotisiert. Links unten ausgedehnte intramedulläre Blutung. H & E, Übersichtsvergrößerung.

Abb. 7 Fall Nr. 6694; Rückenmarkquerschnitt auf Höhe des oberen Thorakalmarkes. Nekrotische Rückenmarksubstanz mit massiver subduraler und intramedullärer Blutung. Mikroskopisch ist selbst auf dieser Höhe entzündlich verändertes Bandscheibenmaterial extradural nachweisbar. H & E, Übersicht.

Abb. 8 Fall Nr. 8698; Detailbild aus intramedullärem Blutungsherd bei Diskusprolaps. Konfluierende Diapedesisblutungen, verquollene und aufgelöste Gefäßwände. Goldner Trichrom, starke Vergrößerung.

Sektion des ZNS: Prolaps der Bandscheibe zwischen Th 8 und 9, auf der linken Seite des Wirbelkanals ist das prolabierte Material über die Strecke der benachbarten Wirbel gequollen. Rückenmark im ganzen dem Prolaps benachbarten Gebiet hämorrhagisch-nekrotisch. Der Zentralkanal ist erweitert und bis zum ersten Zervikalsegment mit Blut tamponiert.

Histologie: Auf der Höhe des Prolapses ist das Rückenmark vollständig erweicht (nekrotisch). Die zentrale Partie ist hämorrhagisch und erweckt den Eindruck einer Massenblutung, die sich aber bei stärkerer Vergrößerung als aus zahlreichen größeren und kleineren, zirkumvaskulären Ringblutungen zusammengesetzt erweist (Abb. 8). Die Gefäßwände sind verquollen und in Auflösung begriffen. Kranial und kaudal vom Prolapsabschnitt beschränkt sich die Myelomalazie auf die Umgebung des Zentralkanals und das Dorsalstrangareal.

Nr. 1999: Dackelbastard, männlich, 5 Jahre.

Klinik: fällt beim Spielen auf den Rücken, am Abend des gleichen Tages Lähmung beider Hinterbeine. Parese dehnt sich rasch auf Vorderkörper aus, die Oberflächensensibilität geht parallel verloren. Nach drei Tagen ist das Tier sehr apathisch, benommen, die Hinterbeine sind schlaff, der Harn tröpfelt ab. Am nächsten Tag Exitus letalis.

Sektion des ZNS: Diskusprolaps zwischen Th 12 und 13 mit starker Kompression des Rückenmarks. Vom Rückenmarksende bis hinauf zur Medulla oblongata erstreckt sich eine flächenhafte, stellenweise unterbrochene Blutung unter der Dura.

Histologie: Auf der Höhe des Diskusprolapses ist das Rückenmark nekrotisch und von einer breiten Blutungsmanschette umfaßt, die den ganzen Leptomeningealraum austamponiert. Auf der einen Lateralseite ist das Mark durch die dort größere Ausdehnung der Blutung komprimiert. Die erweichte Rückenmarksubstanz ist von zahlreichen Sickerblutungen durchsetzt. Im ganzen Blutungsbereich des Leptomeningealraums, besonders auch in der Fissura longitudinalis ventralis, finden sich zahlreiche sehr dünnwandige, oft dicht aneinanderliegende Venen verschiedenen Kalibers. Wir wagen zurzeit nicht zu entscheiden, ob es sich dabei um normale extrem gestaute Leptomeninxvenen handelt (was wir für wahrscheinlicher halten) oder eventuell um vorbestehende Venektasien, die die Entstehung der massiven Blutung begünstigt haben könnten. Kranial und kaudal von der Kompressionsstelle erstreckt sich eine Blutung durch den ausgeweiteten Zentralkanal und eine Malazie der Dorsalstränge mit Mikroblutungen.

Nr. 3161: Langhaardackel, weiblich, 6 Jahre.

Klinik: Der Hund zeigte zwei bis drei Wochen vor dem Tod Schwäche und Ungeschicktheit eines Hinterbeines. Der sofort konsultierte Tierarzt

diagnostizierte vorerst eine «rheumatische Erkrankung» und behandelte entsprechend. Die Schwäche nahm jedoch zu, griff auf das andere Bein über, so daß nun eine «Dackellähmung» konstatiert wurde. In den letzten Tagen verschlechterte sich der Allgemeinzustand, das Tier wurde apathisch und starb eines Nachts.

Sektion des ZNS: In der ganzen Ausdehnung des Lendenmarkes dorsal und rechts lateral granuläre, gelbliche, weiche Auflagerungen an der Außenseite der Dura, fest mit dieser verhaftet. In wechselnder Verteilung subdurale Blutungen. Das Rückenmark ist vom Lumbal- bis zum Zervikalabschnitt hämorrhagisch erweicht, zerfließlich. Es besteht ein kleiner Diskusprolaps lateral rechts auf Höhe von Th 13/L 1. Die bakteriologische Untersuchung von Rückenmarkmaterial verläuft negativ.

Histologie: Bei der mikroskopischen Untersuchung erweisen sich die Duraauflagerungen des Lendengebietes als Pulposusmaterial mit entzündlicher Reaktion, die stellenweise die Dura durchsetzt, und teilweise massiven epiduralen Blutungen. Reaktive Entzündung und flächenhafte Blutungen sind auch im leptomeningealen Raum vorhanden. Die Rückenmarkquerschnitte zeigen eine totale Nekrose der neuroektodermalen Gewebsbestandteile, zahlreiche Per-diapedesin-Hämorrhagien, die gebietsweise zu ausgedehnten Blutungszonen zusammenfließen, stellenweise diffuse Infiltration mit Leukozyten sowie reaktiv entzündliche und degenerative Veränderungen an zahlreichen Gefäßen. Ringblutungen und Durchsetzung der Wandschichten mit Erythrozyten finden sich aber auch an histologisch unveränderten Gefäßen. Kranialwärts ist bis ins Halsmark der Zentralkanal stark dilatiert, vielfach geborsten und mit nekrotischem Zellmaterial und Blut angefüllt. In der Rückenmarksubstanz, insbesondere im Gebiet der Dorsalstränge, sind Blutungen wechselnder Ausdehnung. Alle Blutungen sind durchaus frisch ohne Anzeichen von Abbau oder Phagozytose, so daß in Übereinstimmung mit dem klinischen Vorbericht eine sehr rasche Entwicklung der Erweichung anzunehmen ist.

Nr. 6694: Langhaardackel, weiblich, 5 Jahre.

Klinisch: rasches Auftreten von Symptomen (Schmerzen, Parese der Hinterbeine), die an eine Diskushernie denken ließen. Nach drei Tagen bereits Lähmung von Blase und Spincter ani, Aufsteigen der motorischen Lähmung mit Unfähigkeit, sich vorne aufzurichten, heftige Schmerzäußerungen. Kein Fieber, Sensorium scheinbar ungetrübt. Exitus am Morgen des 7. Krankheitstages.

Sektion des ZNS: Das Rückenmark scheint vom Conus medullaris bis auf die Höhe etwa des 10. Thorakalwirbels hämorrhagisch-nekrotisch. In den kranialen Abschnitten finden sich unregelmäßig hämorrhagische Bezirke und subdurale, flächenhafte Blutungen.

Histologie: In der Gegend des oberen Lendenmarkes epidural Zelldetritus,

Pulposusmaterial und ausgedehnte Hämorrhagien (Abb. 6). Die Veränderungen im Bereich des spinalen Leptomeningealraumes und im Rückenmark entsprechen weitgehend jenen beim Fall Nr. 3161, die intramedullären Blutungen scheinen eher ausgedehnter (Abb. 7).

Um zusammenzufassen, haben wir es mit 3 Dackeln und einem Dackelbastard im Alter zwischen 5 und 8 Jahren zu tun, bei denen sich sehr rasch das Bild einer von kaudal nach kranial fortschreitenden Lähmung mit rapider Verschlechterung des Allgemeinzustandes entwickelte. Nur bei einem der Tiere (Fall Nr. 3161) wird in der Anamnese eine vorausgegangene Episode von typischer «Dackellähmung» vermerkt. Drei der Tiere kamen spontan ad exitum, eines wurde als bereits gelähmt und bei schnell sich verschlechterndem Allgemeinzustand eingeschläft. Bei allen zeigte die Sektion und histologische Untersuchung prolabiertes Pulposusmaterial extradural im thorakolumbalen Bereich, begleitet von umschriebenen, frischen, extraduralen Blutungen. Charakteristisch für alle Fälle sind ausgedehnte, frische, oft bis zur Medulla oblongata hinaufreichende Blutungen im Leptomeningealraum und im Zentralkanal des Rückenmarks und weit über den Bereich der Diskusprolapse hinausgehende Malazien, die von teilweise zu größeren hämorrhagischen Bezirken zusammenfließenden Diapedesisblutungen durchsetzt sind.

Die Frage, weshalb es bei einzelnen Fällen von Diskusprolaps innerhalb weniger Tage, gelegentlich aber mit einer gewissen Latenz (Fall Nr. 3163) zu diesen schweren sekundären Störungen der Gefäßfunktion kommt, bleibt vorläufig offen. Ein denkbarer Mechanismus wäre die hochgradige Behinderung des venösen Abflusses durch die Kompression des Meningeal-(=Liquor-)raumes mit Rückwirkung auf die arterielle Seite, Ischämie, Myelomalazie und Degeneration von Gefäßwänden, schließlich bei Retablierung des Zuflusses mehr oder weniger massiver Blutungen. Je nach Tempo und Ausdehnung des Prolapses dürften die Ausgleichsmöglichkeiten der lokalen Zirkulation genügen oder nicht. Ob präexistente Gefäßanomalien, wie sie im Zusammenhang mit Fall Nr. 1999 erwähnt wurden, eine Rolle spielen, wissen wir nicht. Jellinger (1966) diskutiert die Bedeutung venöser Abflußstörungen für die Entstehung der sogenannten Stiftnekrosen des Rükkenmarks nach Traumen und einer Vielzahl anderer Einwirkungen (unter anderem auch Diskushernien), wobei er sich neben eigenen Untersuchungen auf zahlreiche Arbeiten anderer Autoren abstützen kann.

4. Diskussion

Für den Menschen besteht eine umfangreiche Literatur über nichttraumatische Medullopathien (vgl. Gruner und Lapresle, 1962). Rückenmarkblutungen und -infarzierungen werden etwa als Rückenmarkapoplexien bezeichnet (Kramer, 1969). Spinale Blutungen scheinen im Gegensatz

zu solchen auf dem Niveau des Gehirns selten zu sein. Lindenberg (1957) widmet ihnen in seinem Handbuchartikel ganze 10 Zeilen. Jellinger (1966) hat in seiner Monographie die verschiedenen Aspekte der normalen und gestörten Rückenmarkdurchblutung in grundlegender Weise und anhand eines großen Sektionsgutes diskutiert. Eine spätere anatomisch-physiologische Bearbeitung stammt von Piscol (1972). Aus beiden geht, neben einer verhältnismäßigen Übereinstimmung hinsichtlich Gliederung des Rückenmarks in Abschnitte mit unterschiedlichen Versorgungsbedingungen, die starke individuelle Variabilität hervor.

Im allgemeinen scheinen akute oder protrahierte Störungen der Rückenmarkdurchblutung eher zu Erweichungen/Nekrosen oder zu selektivem Parenchymuntergang und Gliosen als zu ausgedehnteren Blutungen Anlaß zu geben. Doch kommen solche im Zusammenhang mit sehr verschiedenartigen Grundprozessen vor: bei arteriosklerotischen und entzündlichen Gefäßveränderungen, bei Thrombosierungen verschiedener Genese, aus dysgenetischen Gefäßanomalien (angiodysgenetische Myelomalazie, Bodechtel und Erbslöh, 1957; Jellinger et al. 1968), aus «kryptischen» Gefäßmißbildungen (McCormick und Nofzinger, 1966), bei Myelomalazie infolge fibrokartilaginöser venöser Embolie nach Diskusprolaps (Jurkovič und Eiben, 1970) sowie natürlich aus Gefäß- und anderen Tumoren. Störungen der Blutgerinnung (wie Thrombozytopathien), sei es endogener oder erworbener Art (zum Beispiel infolge Therapie mit Salizylaten; Kramer, 1969), können die Entstehung von Blutungen offenbar begünstigen. Leider ist dieser Frage bei unseren Fällen nicht die nötige Aufmerksamkeit geschenkt worden, obschon verschiedene der Tiere mit Antirheumatika-Analgetika behandelt worden waren. Bemerkenswert ist das Vorliegen von Magen- und Nierenblutungen bei Fall Nr. 6694.

Beim Menschen ist die Gefäßversorgung des Rückenmarkes mit ihren Variationen vielfach studiert worden, und die Lokalisation kreislaufbedingter Rückenmarkschädigungen findet oft eine zufriedenstellende Erklärung. Bei den Haustieren mit Einschluß des Hundes sind die Einzelheiten noch nicht mit genügender Gründlichkeit bearbeitet. Zusammenfassende Darstellungen schweigen sich über wichtige Punkte aus (vgl. Miller, Christensen und Evans, 1964; Jenkins, 1972), und Einzeldarstellungen sind sehr spärlich.

Nach Schröder (1955) ist grundsätzlich die arterielle Versorgung des Rückenmarks des Hundes metamer aufgebaut, mit von den Arteriae vertebrales durch die Zwischenwirbellöcher in den Wirbelkanal ziehenden Rami spinales. Von diesen sind die Rami spinales I und III konstant besonders stark, womit auch Hofmann (1900) übereinstimmt. Innerhalb des Meningealraums teilen sie sich in dorsale und ventrale Äste, wobei die letzteren im Brust- und Lendenabschnitt in unregelmäßiger Weise zum Teil fehlen, zum Teil ein überdurchschnittliches Kaliber haben können. Noch häufiger scheinen die dorsalen Äste nicht nachweisbar zu sein. Die ventralen Äste ziehen

zu der am Eingang der Fissura longitudinalis ventralis sich über die ganze Länge des Rückenmarks hinziehenden, meist einfachen, wenig geschlängelten A. spinalis ventralis. Diese gibt zahlreiche Äste in die Fissura longitudinalis ventralis ab, welche sich im Scheitel der Fissur nach beiden Seiten in die ventro-medialen Bezirke der weißen und grauen Substanz hinein verzweigen (Aa. sulco-commissurales). Die Rami dorsales ziehen zu den beidseits dorso-lateral dem Rückenmark entlanglaufenden, dünnen und oft nur schwer verfolgbaren, das heißt sich in feine Äste aufsplitternden Aa. spinales dorsales. Ein unregelmäßiges, aber reiches Netz von Anastomosen, im Kaliber gelegentlich die Hauptgefäße übertreffend, verbindet diese miteinander (Vasocorona). Von ihnen senken sich radiäre Äste ins Rückenmark hinein. Während die A. spinalis ventralis, zwischen den Rami spinales III und I (Aa. vertebrales) sich verstärkend, nach nasal in die A. basilaris übergeht, ist sie nach Gouazé et al. (1964) kaudal von den Rami spinales III von gutem Kaliber und mit ziemlich regelmäßigen segmentalen Zuflüssen. Im Thorakalabschnitt wird die A. spinalis ventralis (von Gouazé et al. 1964 zutreffender als «Voie spinale antérieure anastomotique» bezeichnet) nach einigen radikulären, meist linksseitigen (Position der Aorta?) Zuflüssen zunehmend dünner. Sie anastomosiert am Übergang von Thorakal- zu Lumbalmark mit dem aufsteigenden Ast der A. spinalis magna von Adamkiewicz. Deren absteigender Ast bildet den stark geschlängelten lumbosakralen Teil der «A. spinalis ventralis», der sich dann auf Höhe des Konus in seitlich abgehende Anastomosen verliert. Nach Gouazé et al. (1964) entspricht die A. spinalis magna beim Hund durchaus jener beim Menschen. Sie halten den thorakalen Endabschnitt der A. spinalis ventralis für eine arterielle «Wasserscheide», was möglicherweise einem «Vasodefizienzbereich» (Piscol, 1972) entsprechen würde. Wechselnde Lage dieses kritischen Abschnittes sowohl wie die individuellen Variationen des Zutritts der A. spinalis magna auch beim Hund könnten – zusammen mit der wechselnden Lokalisation und Ausdehnung der Diskusprolapse – für die unterschiedlichen Folgen mitverantwortlich sein.

Somit scheint die arterielle Versorgung des Rückenmarks beim Hund dank zahlreicherer, wenn auch nicht regelmäßiger und im Kaliber ungleicher Zuflüsse durch die Rami spinales im zervikalen Bereich «dezentralisierter» zu sein als beim Menschen. Nach Soutoul et al. (1964) sind jedoch die Übereinstimmungen im Thorako-Lumbalbereich zwischen Hund und Mensch derart, daß außer den Anthropoiden der Hund das geeignetste Versuchstier sei.

Den durch uns beobachteten Rückenmarkblutungen des Hundes liegen unterschiedliche Prozesse zugrunde. Bei den Fällen von Diskusprolaps kann man eine einheitliche Pathogenese wenigstens vermuten. In der Zusammenfassung der vier Fälle wurde eine Möglichkeit bereits diskutiert. Olsson (1958) wies auf die dynamischen Faktoren bei den akuten Diskusprolapsen hin, und bereits Hansen (1952) hatte in diesen Fällen die Ödematisierung,

Blutung und Entzündung vom Typus der Fremdkörperreaktion geschildert. In diesem Komplex dürfte primär wohl den Blut- und Liquorzirkulationsstörungen entscheidende Bedeutung zukommen, worauf auch die angiographischen Untersuchungen von Lindblad et al. (1962) hinweisen. Am Boden des Wirbelkanals verlaufen beidseits die longitudinalen venösen Sinus (Worthman, 1956), die zweifellos bei einer Diskusruptur in Mitleidenschaft gezogen werden. Das gleiche gilt für die dorsale medullo-spinale Vene, deren Durchlaufszeit offenbar gegenüber den übrigen Pialvenen des Rükkenmarks verlängert ist (Margolis et al., 1957). Bisher fanden wir weder am eigenen Material noch in der Literatur Hinweise auf das Vorkommen venöser Embolien von Pulposusmaterial, wie sie beim Menschen mehrfach beschrieben wurden (Lit. siehe bei Jurkovič und Eiben, 1970). Dieser Frage müßte aber bei der Untersuchung von Myelomalazien infolge Diskusprolaps vermehrte Aufmerksamkeit geschenkt werden.

Eine weitere Ursache akuter, ausgedehnter Rückenmarkblutung ist die nekrotisierende Gefäßentzündung des Falles Nr. 8833. Die Ursache dieses Prozesses ist unbekannt und konnte durch die übrigen Sektionsbefunde nicht geklärt werden. Analoge Beschreibungen für den Hund scheinen bislang nicht vorzuliegen. Beim Pferd führt eine – ätiologisch unabgeklärte – Arteritis der Hirngefäße zu disseminierten Blutungen (Fankhauser und Gerber, 1970).

In einem Fall (Nr. 6668) fanden sich abnorme, ektatische Gefäße im Bereich der spinalen Meningen, die möglicherweise für die Blutung verantwortlich zu machen sind. Es wäre dies ein Analogon zu Gefäßmißbildungen, wie sie von Fankhauser et al. (1965) im Gehirn von Hunden beschrieben wurden, und zu den beim Menschen offenbar nicht so seltenen «kryptischen» Gefäßmißbildungen des Zentralnervensystems (McCormick und Nofzinger, 1966).

In einem weiteren Fall (Nr. 1961) schließlich konnte die anatomische Ursache der massiven spinalen Blutung nicht gefunden werden. Wenn man aber bedenkt, daß umschriebene Gefäßanomalien in den ausgedehnten Blutgerinnseln äußerst schwer, eigentlich fast nur durch Zufall anzutreffen sind, sofern nicht mit Serienschnitten ein großer Aufwand getrieben werden kann, kann man diese Möglichkeit auch hier nicht ausschließen. Oliver und Geary (1966) haben durch verbesserte klinische Untersuchungsmethoden ein intraspinales venöses Aneurysma auf der Höhe des 6. Zervikalwirbels bei einem Bassethound nachgewiesen und die Symptome der Rückenmarkkompression durch dekompressive Laminektomie behoben. Obschon äußerst wenig über Aneurysmen der ZNS-Gefäße bei Tieren bekannt ist (Fankhauser et al., 1965), könnte dies eine weitere denkbare Ursache sein. Über die landläufigen hinausgehende klinische Untersuchungstechniken würden auch dem Pathologen zuverlässigere Richtlinien gegeben.

Zusammenfassung

Es werden sieben Fälle massiver meningealer und parenchymatöser Blutungen im Bereich des Rückenmarks des Hundes und – soweit aufgedeckt – deren pathologisch-anatomische Ursachen geschildert. Bei vier Fällen trat die Blutung im Gefolge ausgedehnter Myelomalazie nach Diskusprolaps auf, bei einem Fall infolge einer nekrotisierenden spinalen Vaskulitis und bei einem mit Wahrscheinlichkeit aus präexistenten ektatischen Anomalien spinaler Meningealgefäße. In einem Fall blieb die Blutungsursache unabgeklärt. Die pathogenetischen Möglichkeiten bei den verschiedenen Grundprozessen werden diskutiert.

Résumé

Les auteurs décrivent sept cas d'hémorrhagies massives, meningées aussi bien que parenchymateuses, au niveau de la moelle épinière chez des chiens. Exception faite d'un cas où la cause de l'hémorrhagie n'a pas pu être décelée, il s'agissait de quatre cas de prolapsus d'un disque intervertébral, d'une malformation vasculaire angiectasique, et d'une artérite nécrosante. Les mécanismes pathogéniques possibles sont discutés.

Riassunto

Si descrivono 7 casi di emorragia massiccia nelle meningi e nel parenchima proprio del midollo spinale nel cane. Come causa dell'emorragia, si trovò un prolasso del disco intervertebrale in 4 casi, un caso di malformazione vascolare del tipo emangiectatico, ed un caso di arterite necrotizzante. In un caso, la causa anatomica non ha potuto essere determinata. Gli autori discutono possibili mecanismi patogenetici.

Summary

Seven cases of acute, massive haemorrhage in the spinal canal, involving the meningeal space as well as the cord itself (haematomyelia), are described in dogs. In four of them, the haemorrhage occurred in connection with acute protrusion of nucleus pulposus into the spinal canal. Angiectatic malformations and a necrotizing arteritis of intraspinal, extramedullary vessels, respectively, seemed to be the cause of the haemorrhages in two other cases, whereas in one case the origin of the bleeding could not be found. Possible pathogenetic mechanisms of intraspinal haemorrhage in the dog are discussed.

Literatur

Ammann K., 1936: Über spinale Lähmungen des Pferdes und Rindes. Archiv für wissenschaftliche und praktische Tierheilkunde *70*, 175–199. – Bodechtel G. und Erbslöh F., 1957: Die Foix-Alajouaninesche Krankheit. In: Handbuch der speziellen pathologischen Anatomie und Histologie von O. Lubarsch und F. Henke, *13*, I/B, 1576–1599, Springer-Verlag, Berlin-Göttingen-Heidelberg. – Fankhauser R., Luginbühl H. und McGrath J. T., 1965: Cerebrovascular disease in various animal species. Annals of the New York Academy of Sciences *127*, 817–860. – Fankhauser R. und Luginbühl H., 1968: Zentrales Nervensystem. In: Handbuch der speziellen pathologischen Anatomie der Haustiere von E. Joest, Band III, 191–436. Parey, Berlin und Hamburg. – Fankhauser R. und Gerber H., 1970: Zerebrale Vaskulitis beim Pferd. Archiv für experimentelle Veterinärmedizin *24*, 61–71. – Frauchiger E. und Fankhauser R., 1957: Vergleichende Neuropathologie des Menschen und der Tiere. Springer, Berlin-Göttingen-Heidelberg. – Gouazé A., Soutoul J.H. und Castaing J., 1964: Les artères de la moelle épinière des animaux d'expérimentation (suite) II. Les artères de la moelle épinière du chien. Pathologie et Biologie *12*, 808–814. – Gruner J. et J. Lapresle, 1962: Etude anatomo-pathologique des médullopathies d'origines vasculaire. Revue Neurologique *106*, 592–631. – Gylstorff-Sassenhoff I., 1955: Gedeckte Rückenmarksverletzungen beim Hund. Berliner und Münchner Tierärztliche Wochenschrift *68*, 301–303. – Hansen H.-J., 1952: A pathologic-anatomical study on disc degeneration in dog. Acta Orthopaedica

Scandinavica Supl. *11*, 9–118. – Hoerlein B. F., 1966: Canine Neurology. Diagnosis and Treatment. Saunders, Philadelphia and London. – Hofmann M., 1900: Zur vergleichenden Anatomie der Gehirn- und Rückenmarksarterien der Vertebraten. Zeitschrift für Morphologie und Anthropologie *2*, 313–322. – Jellinger K., 1966: Zur Orthologie und Pathologie der Rückenmarksdurchblutung. Springer, Wien und New York. – Jellinger K., Minauf M., Garzuly F. und Neumayer E., 1968: Angiodysgenetische nekrotisierende Myelopathie. Archiv für Psychiatrie und Nervenkrankheiten *211*, 377–404. – Jenkins Th. W., 1972: Functional Mammalian Neuroanatomy. Lea & Febiger, Philadelphia. – Jurkovič I. und Eiben E., 1970: Fatal myelomalacia caused by massive fibrocartilaginous venous emboli from nucleus pulposus. Acta neuropathologica *15*, 284–287. – Kramer W., 1969: Ruggemergsapoplexie. Tijdschrift voor Geneeskunde *113*, 877–880. – Lindblad G., Ljunggren G. and Olsson St.-E., 1962: On spinal cord compression in the dog. Advances in Small Animal Practice *3*, 121–127. – Lindenberg R., 1957: Das Gefäßsystem des Rückenmarks. In: Handbuch der speziellen pathologischen Anatomie und Histologie von O. Lubarsch und F. Henke, Bd. *13*, I/B, 1154–1164. Springer, Berlin-Göttingen-Heidelberg. – McCormick W. F. and Nofzinger J. D., 1966: "Cryptic" vascular malformations of the central nervous system. Journal of Neurosurgery *24*, 892–894. – Milks H. J. and Olafson P., 1936: Primary brain tumors in small animals. Cornell Veterinarian *24*, 159–170. – Margolis G., Griffin A. T., Kenan P. D., Tindall G., Laughlin E. H. and Philipps R. L., 1957: Circulatory dynamics of the canine spinal cord. Temporal phases of blood flow measured by fluorescein and serioroentgenographic methods. Journal of Neurosurgery *14*, 506–514. – Miller M. E., Christensen G. C. and Evans H. E., 1964: Anatomy of the dog. Saunders, Philadelphia-London. – Oliver J. E. and Geary J. C., 1966: Venous aneurysm in the spinal canal of dog. Journal of Small Animal Medicine *7*, 523–527. – Olsson St.-E., 1958: The dynamic factor in spinal cord compression. A study on dogs with special reference to cervical disc protrusions. Journal of Neurosurgery *15*, 308–321. – Piscol K., 1972: Die Blutversorgung des Rückenmarkes und ihre klinische Relevanz. Springer, Berlin-Heidelberg-New York. – Schlotthauer C. F., 1953: The nervous system. In: Canine Medicine. American Veterinary Publications Inc., Evanston, Illinois. – Schröder L., 1955: Zur Morphologie der oberflächlichen Arterien des Rückenmarks vom Hunde. Zentralblatt für Veterinärmedizin *2*, 576–582. – Soutoul J.-H., Gouazé A. und Castaing J., 1964: Les artères de la moelle épinière des animaux d'expérimentation. III. Etude comparative du rat, cobaye, lapin, chat, chien, orang-outang, chimpanzé, avec l'homme et le fœtus. Pathologie et Biologie *12*, 950–962. – Wilson Ch. B. and Landry R. M., 1964: Experimental cervical myelopathy. I. Blood supply of the canine cervical spinal cord. Neurology *14*, 809–814. – Worthmann R. P., 1956: The longitudinal vertebral venous sinuses of the dog. I. Anatomy. American Journal of Veterinary Research *17*, 341–348.

Wir danken Frau Dr. B. Kammermann, Zürich, Frl. Dr. E. Mühlethaler, Bern, den Herren Dr. A. Fasciati, St. Moritz, Dr. H. B. Niggli, Zollikon, und Professor Dr. U. Freudiger, Bern, für die Zuweisung einzelner Fälle.

Unser besonderer Dank gilt Frl. Lea Ryser für die sorgfältige Durchführung der histologischen Arbeit.