Zeitschrift: Schweizer Archiv für Tierheilkunde SAT : die Fachzeitschrift für Tierärztinnen und Tierärzte = Archives Suisses de Médecine Vétérinaire ASMV : la revue professionnelle des vétérinaires

Herausgeber: Gesellschaft Schweizer Tierärztinnen und Tierärzte

Band: 114 (1972)

Heft: 8

Artikel: Zum Vorkommen von Nasentumoren beim Rind

Autor: Becker, M. / Pohlenz, J. / Ammann-Mann, M.

DOI: https://doi.org/10.5169/seals-591782

Nutzungsbedingungen

Die ETH-Bibliothek ist die Anbieterin der digitalisierten Zeitschriften auf E-Periodica. Sie besitzt keine Urheberrechte an den Zeitschriften und ist nicht verantwortlich für deren Inhalte. Die Rechte liegen in der Regel bei den Herausgebern beziehungsweise den externen Rechteinhabern. Das Veröffentlichen von Bildern in Print- und Online-Publikationen sowie auf Social Media-Kanälen oder Webseiten ist nur mit vorheriger Genehmigung der Rechteinhaber erlaubt. Mehr erfahren

Conditions d'utilisation

L'ETH Library est le fournisseur des revues numérisées. Elle ne détient aucun droit d'auteur sur les revues et n'est pas responsable de leur contenu. En règle générale, les droits sont détenus par les éditeurs ou les détenteurs de droits externes. La reproduction d'images dans des publications imprimées ou en ligne ainsi que sur des canaux de médias sociaux ou des sites web n'est autorisée qu'avec l'accord préalable des détenteurs des droits. En savoir plus

Terms of use

The ETH Library is the provider of the digitised journals. It does not own any copyrights to the journals and is not responsible for their content. The rights usually lie with the publishers or the external rights holders. Publishing images in print and online publications, as well as on social media channels or websites, is only permitted with the prior consent of the rights holders. Find out more

Download PDF: 12.12.2025

ETH-Bibliothek Zürich, E-Periodica, https://www.e-periodica.ch

Aus der Veterinär-Chirurgischen Klinik und
dem Veterinär-Pathologischen Institut der Universität Zürich

Zum Vorkommen von Nasentumoren beim Rind

Von M. Becker, J. Pohlenz und M. Ammann-Mann

Einleitung

In den Monaten Juli 1970 bis Januar 1971 konnten bei vier mit schweren stenotischen Atembeschwerden im Kantonalen Tierspital Zürich eingestellten Rindern Nasentumoren festgestellt werden. Diese wohl zufällige Häufung einer sonst selten vorkommenden Erkrankung (Davis et al., 1933; Sticker, 1902; Kronberger, 1961; Noack, 1956) der oberen Atemwege beim Rind und die große Variationsbreite der Veränderungen bei diesen vier Fällen veranlaßt uns, in Verbindung mit einer Literaturübersicht diese vier Einzelfälle vorzustellen und hinsichtlich ihrer Epikrisis zu diskutieren.

Im deutschsprachigen Schrifttum wird erstmals von Görig (1893) auf einen Nasentumor beim 2–3 Wochen alten Kalb hingewiesen. Es handelt sich um ein kleinzelliges Spindelzellsarkom mit Primärsitz im Os maxillare und Metastasen in Lunge, Niere, Milz und Muskulatur von Ober- und Unterschenkel. Wenige Jahre später berichten Männer (1901) über ein «Osteoma durum» in der Nasenhöhle und Metzger (1905) über ein «Osteosarkom der Oberkieferhöhle». Moussu (1906) beschreibt einen «klassischen Typ des Nasenhöhlenpolypen» von Faustgröße, der aus dem rechten Nasenloch hervorwuchs. Bevor Leblanc und Fréger (1907) ihren Fall einer neunjährigen Kuh, die nach Tracheotomie abkalbte und vier Wochen später geschlachtet wurde, ausführlich darstellten, zitierten sie Arbeiten von Besnoit (1901), Moussu (1901) und Mailleux (1901), die «Pharynxtumoren» oder Nasenpolypen zum Thema hatten. Der von ihnen beschriebene Tumor in der rechten Nasenseite wurde als «Sarcome embryonnaire» identifiziert. Bei den Beschreibungen von Leibenger (1907), Düker (1907) und Joest (1907) handelte es sich um ein Osteosarkom, eine angiomatöse Neubildung bzw. ein Odontoteratom. Von Joest (1912) stammen zwei Arbeiten, wovon die eine ein Osteoma durum der rechten Nasenhöhle, die andere Adamantinome und multidentifere Odontome beschreibt. In einer Dissertation stellt Mederle (1914) ausführlich klinischen Verlauf, Operationsgeschehen und postoperative Heilung eines Bullen dar, bei dem ein Osteom mit fibrösem Polyp in der Nasenhöhle nachgewiesen wurde. In den Jahren 1912 bis 1915 konnte Magnusson (1916) mehr als 20 Fälle einer sogenannten «endemischen Geschwulst im Siebbein» registrieren. Nach dem Verfasser soll in Schweden bei Rindern die Schleimhaut der Turbinalia Ausgangsstelle für die Tumoren in der Nasenhöhle gewesen sein. Übertragungsversuche auf andere Tiere und Tierarten blieben erfolglos. Im selben Jahre machte Schlegel (1916) eine Mitteilung über ein Osteosarkom in der linken Nase einer Kuh. Sieben Jahre später weist Stenström (zit. nach Krause, 1923) auf gehäuftes Vorkommen von Geschwülsten in der Nasenhöhle des Rindes mit enzootischem Charakter in Schweden hin. Systematische Untersuchungen von Davis et al. (1933) an 90 Schlachtrindern zeigten, daß nur bei zwei Tieren, bei einer sechsjährigen Bastardkuh ein Fibrom und bei einer zweijährigen Herefordkuh ein Myxosarkom nachzuweisen waren. Beide Tumoren gingen vom Sinus frontalis aus und zeigten offenbar keine Metastasen. Barboni (1936) beschreibt bei einer sechsjährigen Kuh einen Nasentumor, den er histologisch als «Synplastischen Riesenzelltumor» ein-

ordnet. Wernery (1939) weist auf teils dickwandige, miliare bis walnußgroße Zysten in der Nasenhöhle und deren Nebenhöhlen hin. Diese Zysten nahmen ihren Ausgang von der Nasenschleimhaut und veränderten diese, ähnlich wie beim Menschen, so sehr, daß die gesamte Nasenhöhle mit Schleimmassen angefüllt war. Noack (1956) weist auf Tumoren beim Rind hin und stellt heraus, daß sieben Nasentumoren als seltene Befunde registriert sind; sie treten in der Nasenhöhle auf und zeichnen sich durch Gutartigkeit aus.

Auch im letzten Jahrzehnt wurde nur gelegentlich auf Einzelfälle von Nasentumoren hingewiesen, so z.B. von Narayana (1960) bei einem achtjährigen Zuchtbullen der Ongolebüffelrasse sowie von Kronberger (1961), der von 738 Geschwülsten beim Rind elf mit Sitz in der Schädelhöhle beschreibt, jedoch keine im Bereich der Nasenhöhle, während Sastry und Padmanabha (1964) einen Mischtumor, ein Adenokarzinom mit fibrosarkomatösem Anteil, in der Nase eines Ongolebüffels beschreiben.

Kasuistik

Fall 1

Schweizer Braunvieh, Kuh, 4 Jahre alt

Fünf Wochen vor der Einlieferung ins Tierspital zeigte die Kuh Schiefhalten des Kopfes nach links. Drei Wochen vor Einlieferung wurde vom Haustierarzt der Sinus cornualis links wegen Verdachts auf ein Empyem und Stirnhöhlenkatarrh trepaniert. In der Woche vor der Einlieferung kam es zum zunehmenden Hervortreten des linken Augapfels, wobei der Besitzer des Tieres zugleich die Erblindung dieses Auges festgestellt hatte.

Bei der ersten Spitaluntersuchung war das Allgemeinbefinden des Tieres beeinträchtigt, die Futteraufnahme herabgesetzt, Atmung, Körpertemperatur und Puls innerhalb der physiologischen Grenzen. Die Kuh zeigte nach wie vor Schiefhalten des Kopfes sowie leicht tapsenden Gang im Schritt. Beim Führen drängte das Tier vorwärts; es rannte im Stall gegen die Mauer und stieg in die Futterkrippe. Bei der Adspektion fielen eine faustgroße Vorwölbung der linken Augengegend sowie Herabhängen des linken Ohres auf. Der Lidschluß des linken Auges war unvollständig, wodurch es im unbedeckten Korneabereich zu einem bleistiftstarken Kornea- und Konjunktivaödem kam. Die Kornea selbst war milchig-grün getrübt. Die ophthalmologische Untersuchung ergab eine hintere Synechie sowie völlige Reaktionslosigkeit der Pupille auf Lichteinfall. Der Nasenausfluß war rechts rein blutig, links seromukös und mit Blutschlieren vermischt. Aus der Trepanationsstelle auf der kaudalen Seite des linken Hornansatzes floß mukopurulentes Sekret ab. Das Tier zeigte auf die Therapie mit Antibiotika und Chemotherapeutika keine Reaktion.

Röntgen: Schädel seitlich, Rasterkassette 30 × 40 cm, FFA 110 cm, 75 kV/30 mAs: Der aborale Bereich der Orbita und des Sinus frontalis sind gleichmäßig diffus verschattet (Weichteilschatten). Der Sinus frontalis selbst ist um das Fünf- bis Sechsfache vergrößert. Das Os frontale ist nur durch einen schwachen, dünnen Schatten oder teilweise überhaupt nicht dargestellt. Die Siebbeingegend ist o.B., der Weichteilschatten über der Orbitalgegend um Fingerdicke verbreitert.

Klinische Diagnose: Tumor im Stirnhöhlenbereich.

Die Sektion des Kopfes ergibt folgenden Befund:

Linkes Horn leicht beweglich, Schädelknochen links pergamentartig dünn. Nach Entfernen der Ossa frontalia, nasalia und parietalia zeigt sich, daß eine deutliche Begrenzung der Schädelhöhle gegenüber der Stirn- und Nasenhöhle nicht erkennbar ist. Das Siebbein der linken Seite ist vollständig eingeschmolzen. Kraniolateral liegt der linken Gehirnhemisphäre eine derbelastische, gelbrote, gelappte Neubildung an, die nach kranial die Stirn- und den kaudalen Teil der gleichseitigen Nasenhöhle ausfüllt, nach ventrokaudal die Hypophyse umwächst und nach lateral entlang des Nervus opticus den linken Augapfel erreicht, wobei die Orbita teilweise ausgefüllt ist. Die Neubildung weist eine speckige, gelbrot marmorierte Schnittfläche auf und ist bis auf einen etwa 4 cm langen und 2 cm dicken kegelförmigen Fortsatz, der die Hypophyse von rechts umläuft, vollkommen auf die linke Schädelhälfte beschränkt. Das Gebilde ist von den Meningen kaum oder nur mit Substanzverlust ablösbar und hat die linksseitige Lamina cribriformis sowie das Os ethomideum mit seiner Crista orbita-sphenoides vollständig in sich aufgenommen. Der linke Nervus opticus verläuft vom Ursprung an bis zur Einmündung ins Auge im Tumorgewebe, zeigt jedoch keine makroskopisch erkennbaren Läsionen.

Bei der histologischen Untersuchung zeigt sich in allen Lokalisationen eine ungeordnete Proliferation rundlicher, polygonaler oder spindelförmiger Zellen, vorwiegend epithelialen Ursprungs mit meist mangelhafter Ausdifferenzierung. Dazwischen finden sich ausgedehnte Nekroseherde mit Blutungen. In einzelnen Herden sind die Zellen tubulär oder wirbelförmig angeordnet; das Tumorgewebe läßt sich deutlich gegenüber Gehirn, Hypophyse und Nervus opticus abgrenzen, es besteht jedoch ein fließender Übergang zur Schleimhaut der Stirnhöhle sowie zur Schleimhaut der Nasenscheidewand.

Pathologisch-histologische Diagnose: Anaplastisches Karzinom.

Fall 2

Fleckvieh-Kuh «Iris», Simmentaler Rasse, 3 Jahre alt, im 6. Monat tragend

Die Kuh wurde vom Haustierarzt mit dem Verdacht auf Nasentumor zur Operation eingewiesen, weil in den letzten Wochen vor der Einlieferung in zunehmendem Maße Atembeschwerden aufgetreten waren. Außer einem auffälligen in- sowie exspiratorischen, fauchenden Atemgeräusch konnten bei der Allgemeinuntersuchung keine pathologischen Befunde erhoben werden. Bei der Adspektion fiel eine ganz geringgradige Asymmetrie im Bereich des rechten Nasenrückens auf. Die Ausatmungsluft war nur beim linken Nasenloch feststellbar. Bei der Inspektion der rechten Nasenhöhle war ein dunkelrotes bis schwarzrotes Gebilde, 7–8 cm aboral vom Nasenloch, zu erkennen, das scheinbar die ganze Nasenhöhle verlegt hatte.

Röntgen: Schädel seitlich, Rasterkassetten 30 × 40 cm, FFA 110 cm, 70 kV/30 mAs: Die aborale Hälfte der Nasenhöhle ist unregelmäßig diffus verschattet, das Os nasale

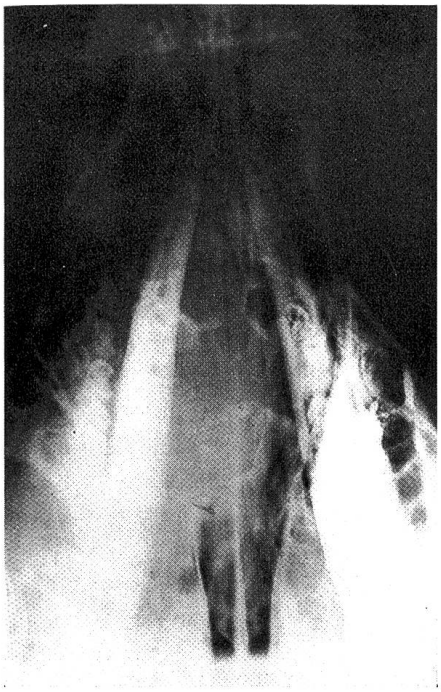

Abb. 1 Fall 2: Diffuse Verschattung der gesamten rechten Nasenhöhle

Abb. 2 Fall 2: Gesichtsschädel. Seitenansicht nach Entfernung der Haut:
a) Durchtreten des Tumors durch das Os maxillare,
b) Tumor aus dem rechten Nasenloch herausgewachsen

Abb. 3 Fall 2: Querschnitt des Angesichtsschädels in Höhe M_1, vom Tumor ausgefüllte rechte Nasenhöhle mit Verdrängung des Nasenseptums nach links

Abb. 4 Fall 4: Deutliche, scharf begrenzte, unregelmäßige Verschattung der aboralen zwei Drittel der rechten Nasenhöhle

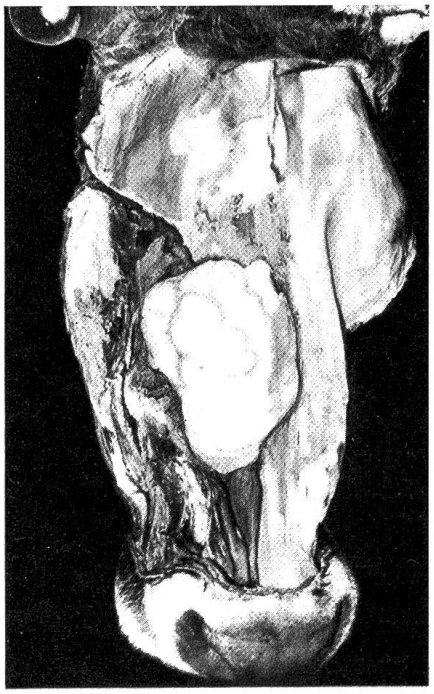

Abb. 5 Fall 4: Kompakter freigelegter Tumor in der rechten Nasenhöhle

nach dorsal abgedrängt und mit teilweise unterbrochenen, unscharfen Konturen dargestellt.

Schädel ventrodorsal, Rasterkassette 30 × 40 cm, FFA 110 cm, 80 kV/150 mAs (Abb. 1): Diffuse Verschattung der ganzen rechten Nasenhöhle und Verdrängung der Nasenscheidewand nach links. Dattelförmige, blasige Auftreibung des Os maxillare rechts, linke Oberkieferzahnreihe nach lateral abgedrängt.

Klinische Diagnose: Tumor in der rechten Nase, inoperabel.

Um das Kalb zu retten, wurde bei der Kuh eine Tracheotomie eine Handbreite kaudal des Kehlkopfes vorgenommen und ein Tracheotubus nach Fields eingelegt. Wegen mangelhafter Reinigung des Tubus im Stall des Besitzers kam es zur Verlegung des Tubuslumens durch eingetrocknete Sekretreste und zu erneuter Dyspnoe, so daß der Besitzer 50 Tage post operationem das Tier schlachten ließ.

Bei der *Sektion* des Kopfes wurde folgendes festgestellt:

Der gesamte rechte Gesichtsschädel ist hochgradig aufgetrieben, so daß die vordere Gesichtshälfte nach links verbogen erscheint. Aus dem rechten Nasenloch tritt ein dunkelblauviolett gefärbtes, etwa enteneigroßes, kompaktes Gebilde hervor, das oberflächliche Verschorfungen zeigt. Nach Entfernen der Haut erkennt man im Bereich des rechten Os maxillare ein Durchtreten von Gewebsmassen durch die Knochenanteile in einer Ausdehnung von Kinderhandflächengröße (Abb. 2). Die Knochen sind hier atrophisch und mit der Schere schneidbar. Nach Entfernen des Unterkiefers sieht man, daß die Maulhöhle bzw. die Rachenhöhle durch das vorgewölbte Os palatinum rechts bis über die Mitte hinaus eingeengt wird. Um Anschauungspräparate bzw. Photographien zu erhalten, wird der Kopf von nasal nach okzipital in Abständen von 2 cm in Scheiben zersägt, wobei sich folgendes Bild ergibt:

Die gesamte rechte Nasenhöhle ist kompakt ausgefüllt von Tumormassen. Das Nasenseptum ist hochgradig nach links verlagert. Die linke Nasenhöhle ist stark eingeengt, die Nasenmuscheln sind zusammengedrückt, die Schleimhäute zeigen keine Veränderungen (Abb. 3). Die rechte Nasenhöhle ist in den einzelnen Bereichen unterschiedlich gekammert. Aus Zysten von Erbsen- bis Haselnußgröße ergießt sich ein trübes, schleimiges Sekret. Die Umfangsvermehrung hat in allen Scheiben ihre Anheftung über die Nasenmuscheln und geht offenbar von ihnen aus. Infolge dieses raumfordernden Prozesses sind die umgebenden Knochen stark atrophiert.

Bei der histologischen Untersuchung zeigen die Wucherungen mesenchymale Zellen, die sich bald zu Knorpel, bald zu irregulär gebildeten Knochenbälkchen ausdifferenzieren. In anderen Gebieten finden wir sehr locker gebaute Gewebsbezirke, die aus einem Fasernnetz von unreifen, großen Zellen bestehen. Zwischen diesen unterschiedlich locker gebauten Gewebsbezirken finden sich Zysten, die mit einem kubisch bis zylindrischen Epithel ausgekleidet sind, das keinen Flimmerbesatz trägt. Der Inhalt dieser Zysten färbt sich bei der PAS-Reaktion stark positiv.

Pathologisch-histologische Diagnose: Fibromyxochondroosteom.

Fall 3

Schweizer Braunvieh-Rind, 2½ Jahre alt

Das Rind wurde im September mit einer Auftreibung der linken Nasengegend von der Alp zurückgebracht. Der zugezogene Haustierarzt diagnostizierte ein infektiöses Granulom und behandelte das Tier auf diese Erkrankung. Im Januar des folgenden Jahres (4 Monate später) wies er das Tier wegen Erfolglosigkeit der Therapie ins Tierspital ein. Die Umfangsvermehrung der linken Gesichtshälfte hatte in der Zwischenzeit nicht zugenommen. Die Untersuchung bei der Einlieferung ergab ein ungestörtes Allgemeinbefinden, gute Futteraufnahme und regelmäßiges Wiederkauen. Die gesamte linke Gesichtshälfte war aufgetrieben, die Palpation derselben schien zumindest unangenehm, wenn nicht schmerzhaft zu sein. Für eine im Anschluß an die klinische Untersuchung stattfindende Röntgenaufnahme wurde dem Rind, weil es Annäherungen zur linken Gesichtshälfte auswich, ein Sedativum (1,2 ml Rompun® i.m.) verabreicht. Nach Wirkungseintritt dieses Mittels trat ein lautes inspiratorisches Schnarchen auf.

Röntgen: Schädel seitlich, Rasterkassette 30 × 40 cm, FFA 110 cm, 70 kV/30 mAs: Weichteilverschattung der aboralen zwei Drittel der Nasenhöhle, die sich in der Pharynxgegend durch eine dünne, doppelt konturierte Verschattungslinie scharf abgrenzt. Zapfenförmig auslaufende Weichteilverschattung oralseits. Unregelmäßig konturierte Aufhellung des Os maxillare in Höhe des P_4 und M_1.

Schädel ventrodorsal, Rasterkassette 30 × 40 cm, FFA 110 cm, 80 kV/150 mAs: Unregelmäßige, unscharf begrenzte, ungleichmäßig dichte Weichteilverschattung links, die sich im mittleren Drittel der Nase auch auf die rechte Seite ausdehnt.

Klinische Diagnose: Tumor in der linken Nase.

Bei der *Sektion* des Kopfes wurde folgendes festgestellt:

Es zeigt sich eine mittelgradige Auftreibung des linken lateralen Gesichtsschädels mit sehr geringgradigem Vordrängen des Augapfels. Nach Entfernung des Unterkiefers und Adspektion der ventralen Teile ergibt sich, daß das Os maxillare erheblich nach außen aufgetrieben ist und von ventral gesehen der vordere Teil des Schädels nach rechts abgebogen erscheint. Nach Entfernung des sehr dünnen, teils nur noch lamellenartig ausgebildeten Os maxillare und Teilen des Os frontale wird unter dem Knochen in der gesamten linken Nasenhöhle eine Umfangsvermehrung sichtbar, die teils fluktuiert, teils derb-membranösen Charakter hat. Das Nasenseptum ist in der Mitte etwas nach rechts abgedrängt, die rechte Nasenhöhle ist frei von Veränderungen, die Schleimhaut zeigt eine geringgradige Hyperämie. Die gesamte linke Nasenhöhle ist von der Umfangsvermehrung ausgefüllt, so daß keine Passage von Luft mehr möglich ist. Die Umfangsvermehrung breitet sich von der dorsalen Nasenmuschel vorwiegend nach lateral aus. Im Anschnitt handelt es sich meist um zystische Gebilde, die ein trübes, schmieriges Sekret entlassen.

Die histologische Untersuchung ergibt ein sehr locker gebautes Gewebe, das nur in der Peripherie der erwähnten Zysten durch Knochenlamellen mit irregulärem Aufbau begrenzt ist. Das zentrale lockere Gewebe ist von zahlreichen Gefäßsprossen durchsetzt und enthält mehr oder weniger große Hohlräume. In den sehr locker gebauten Gewebsanteilen finden sich große Zellen mit Ausbildung von Granula, die sich mit faserbildenden Zellen abwechseln.

Pathologisch-histologische Diagnose: Myxochondroosteosarkom.

Fall 4

Schweizer Braunvieh-Kuh, 12 Jahre alt

18 Monate vor der Einlieferung ins Tierspital bemerkte der Besitzer zum erstenmal ein leichtes Stenosegeräusch beim Einatmen (Fauchen). Seit 12 Monaten deutlich zunehmendes Schnarchen. 3 Monate vor der Einweisung kalbte die Kuh ab und erreichte noch eine Tagesleistung von 14 Liter Milch. 6 Wochen post partum nahm die Milchleistung rapide ab, und das Tier begann abzumagern.

Der Allgemeinzustand war am Tag der Einstellung stark beeinträchtigt, es bestand fortgeschrittene Abmagerung bei stark reduziertem Appetit. Der Wiederkauakt war gestört, der Ructus erfolgte nur mit Schwierigkeiten. Die Kuh litt an erheblicher Atemnot. Es erfolgten 20 Atemzüge in der Minute, die von einem teilweise fauchenden und laut schnarchenden, schweren in- und exspiratorischen Atemgeräusch begleitet waren. Das Maul war bei der Atmung weit geöffnet, der Anus sank bei der Inspiration tief in die Beckenhöhle ein. Bei der Exspiration fiel er wieder vor. Der Puls war mit 72 Schlägen pro Minute regelmäßig und gleichmäßig, aber sehr weich. Die Auskultation des Herzens war wegen der stetigen Geräusche beim Atmen nicht möglich.

Das rechte Auge zeigte vermehrten Tränenfluß, die rechte Nasenseite war im Bereich des Os nasale leicht aufgetrieben. Die dadurch entstandene Asymmetrie war im Gegensatz zu den bisher beschriebenen Fällen unauffällig. Die Inspektion der rechten Nase war ohne Befund, während man deutlich in der linken Nase die Verlegung des Lumens durch die aufgetriebene Nasenmuschel erkennen konnte.

Röntgen: Schädel seitlich, Rasterkassette 30 × 40 cm, FFA 110 cm, 75 kV/30 mAs (Abb. 4): Die gesamte aborale Nasenhälfte ist unregelmäßig verschattet und nach oral hin durch einen scharf begrenzten Weichteilschatten abgesetzt. Zwei gut walnußgroße, unscharf begrenzte und mehrere erbsengroße, scharf konturierte Verschattungen fallen besonders auf. Die Konturen des Os nasale sind im frontalseitigen Abschnitt durch Aufhellungen gänzlich unterbrochen.

Schädel ventrodorsal, Rasterkassette 30 × 40 cm, FFA 110 cm, 80 kV/150 mAs: Eine gut handflächengroße, unregelmäßige Verschattung nimmt nicht nur fast die ganze rechte Nasenseite ein, sondern reicht bis zur linken Maxilla herüber und hat diese nach lateral abgedrängt, so daß der M^2 um die halbe Zahnbreite nach lateral verschoben

ist. Die Zahnreihe und der Unterkieferast rechts sind in ihren Konturen so stark durch die Überlagerung des Gebildeschattens abgeschwächt, daß sie kaum mehr sichtbar sind.

Klinische Diagnose: Tumor in der rechten Nasenhöhle.

Sektion des Kopfes: Nach Entfernung der Haut zeigt sich eine allgemeine Auftreibung der gesamten rechten Gesichtshälfte, mit geringgradigem Exophthalmus. Die Knochen des Os frontale sowie des Os maxillare sind zu lamellenartigen Blättern verformt und lassen sich leicht abheben. Darunter wird ein 16 cm langes und im Durchmesser etwa 18 cm dickes, am vorderen Ende konisch sich verjüngendes, hinten stumpf abgerundetes Gebilde sichtbar, das sich in der gesamten Oberfläche von seiner Umgebung gut absetzt (Abb. 5). Die Oberfläche ist schleimig und mit etwas trüben, grauweißen, körnigen Auflagerungen bedeckt. Das Gebilde ist fest in der Nasenhöhle eingekeilt und zeigt lediglich am unteren Drittel des Nasenseptums eine bindegewebige Anheftung von 3 mm Breite und 12 mm Länge. Am Os palatinum hat es einen zweiten Anheftungsbezirk von 45 mm Länge und 8–12 mm Breite. Die Adhäsionen lassen sich leicht trennen, ohne daß das Nachbargewebe zerstört wird.

Das Nasenseptum ist nur im vorderen Drittel des Nasenraumes in der Medianen gelegen. Im gesamten hinteren Teil ist es nur noch 2–3 mm dick, hat sein knorpeliges Grundgerüst verloren und ist etwa 3 cm in den linken Nasenraum hinein verlagert. Die rechten dorsalen sowie ventralen Nasenmuscheln sind durch die Verlagerung des Septums in den linken Nasenraum hineingedrückt, zusammengedrückt und dorsal atrophiert.

Der derbe kompakte Tumor ist nicht mit dem Messer schneidbar. Beim Sägen zeigt sich, daß das vordere Drittel aus einem einheitlichen festen, in der Schnittfläche gelbweißen Gewebe besteht, während sich im hinteren Teil ein Hohlraum auftut, aus dem geringe Mengen gallertigen, etwas trüben Schleimes abfließen. In den Hohlraum, dessen Wandstärke bald 3 mm, bald 20 mm ausmacht, ragen zäpfchenförmig feine Knochenlamellen hervor, von denen ausgehend es zu Zystenbildungen kommt.

Bei der histologischen Untersuchung, die nur nach Entkalkung der verschiedenen Gewebsproben aus sechs Lokalisationen möglich ist, zeigt sich, daß die gesamte Umfangsvermehrung außen sowie in ihrer Innenauskleidung von einem einschichtigen Nasenschleimhautepithel bedeckt ist. Unter diesem Epithel finden sich herdförmig, subepitheliale lymphozytäre Infiltrationen. In der Tiefe liegt dieses Epithel einem mesenchymalen Gerüst auf, das bald aus Knochenlamellen, bald aus Bindegewebsanteilen besteht. Von hier aus ragen in die Tiefe hinein im Wechsel wuchernde mesenchymale Zellen, die sich zu Knorpelspangen, bzw. Knochenlamellen ausbilden oder aber Bindegewebsanteile darstellen. Mitosen lassen sich nur ganz vereinzelt nachweisen. Es handelt sich um einen rein mesenchymalen Tumor.

Pathologisch-histologische Diagnose: Fibroosteochondrom.

Diskussion

Die Tatsache, daß in sieben Monaten bei drei Kühen und einem Rind Nasentumoren festgestellt werden konnten, ist offensichtlich eine zufällige Häufung von klinisch ähnlichen Fällen. Die histologischen Befunde zeigen jedoch, daß es sich bei den Tumoren um recht unterschiedliche Gewebswucherungen handelt. Während im Fall 1 unsere Befunde etwa mit denen von Jackson (1936), einem «transitional-cell-carcinoma», übereinstimmen, bestand bei den anderen drei Fällen ein mesenchymaler Tumor.

Auch wenn bei allen vier Fällen graduell unterschiedliche Bösartigkeit im Wesen des Tumorwachstums auffiel, konnten bei der Schlachtung der Tiere keinerlei Metastasen nachgewiesen werden. In dieser Beobachtung stimmen wir mit der Übersichtsstudie von Noack (1956) überein, der darauf hinweist, daß die Gutartigkeit der beim Rind vorkommenden Nasengeschwülste im Vordergrund steht. In unserem Material ergaben sich nach Anwendung mehrerer Spezialfärbungen keine Anhaltspunkte für die beim Rind vorkommenden infektiösen Granulome.

In allen vier Fällen konnte wegen des fortgeschrittenen Zustandes der Kopfknochendeformation keine Operation mehr vorgenommen werden. Es soll aber darauf hingeweisen werden, daß bei frühzeitiger Diagnose in wenigstens zwei Fällen ein chirurgischer Eingriff möglich gewesen wäre. Für den praktisch tätigen Tierarzt ergibt sich daraus die Konsequenz, daß bei Stenosengeräuschen der oberen Atemwege differentialdiagnostisch auch an Nasentumoren gedacht werden sollte. Die endgültige Diagnose, Therapie und ein allfälliger chirurgischer Eingriff sind in der Regel nur in einem Klinikbetrieb möglich, weil leistungsfähige Röntgeneinrichtungen, moderne Endoskopiegeräte und entsprechende Narkoseapparate verfügbar sein müssen.

Zusammenfassung

Nach einer kurzen Literaturübersicht werden vier Fälle von Nasentumoren beim Rind aus klinischer, pathologisch-anatomischer und histologischer Sicht vorgestellt. Auf Grund der Ergebnisse der histologischen Untersuchung handelt es sich um eine zufällige Häufung von klinisch ähnlichen Fällen von Nasentumoren beim Rind ohne Metastasierung. Die Möglichkeit eines chirurgischen Eingriffes wird diskutiert.

Résumé

Un bref aperçu de la littérature introduit la présentation de quatre cas de tumeurs nasales chez le bovin; il est tenu compte de l'aspect clinique, anatomo-pathologique et histologique. En se fondant sur la diversité des examens histologiques, une enzootie a pu être exclue. Les possibilités d'une intervention chirurgicale sont discutées.

Riassunto

Dopo una breve escursione nella letteratura, sono presentati quatro casi di tumori nasali nel bovino, sotto l'aspetto clinico, patologico-anatomico ed istologico. Sulla scorta dei reperti istologici divergenti, una enzoozia è da escludere. E discussa la possibilità di effettuare un intervento chirurgico.

Summary

After a short survey of the appropriate literature the author describes four cases of nose tumours in cattle from the clinical, pathological-anatomical and histological aspects. On the basis of the different histological findings there can be no question of an enzootic. The possibility of surgical treatment is discussed.

Literatur

Barboni E.: Di un blastoma giganto-cellulare dei seni sfenoidale e frontale e della fossa nasale superiore di destra in una mucca. Nuova Vet. *13*, 261–265 (1935). – Bittner: Sarkom der Düten bei einer Kuh. Münchner Tierärztl. Wschr. *54*, 845 (1910). – Bridges C.H.: Maduromycosis of bovine nasal mucosa (nasal granuloma of cattle). Cornell Vet. *50*, 468–484 (1960). – Creech G.T. and Miller F.W.: Nasal granuloma in cattle. Vet. Med. *28*, 279–284 (1933). – Davis C.L., Leeper R.B. and Shelton J.E.: Neoplasms encountered in federally inspected establishments in Denver. Colorado. Colorado J.Amer. Vet. Med. Ass. *84*, 229–237 (1933). – Düker: Angiomatöse Neubildung. Veröff. Tierärzte Preußen 1907, Teil II, S. 71. – Görig A.: Sarkomatose bei einem drei Wochen alten Kalbe. DTW *1*, 321 (1893). – Horne H. und Stenersen H.: Bösartige Geschwülste in der Siebbeingegend bei Pferden und Rindern. DTW *24*, 477–480, 487–491 (1916). – Jackson C.: The incidence and pathology of tumours of domestical animals in South Africa. Onderstep. J. of Vet. Science and Animal Industry *6*, 1, 131–134, 283–284 (1936). – Joest E.: Zahnteratom am Unterkiefer eines Kalbes, Ber. ü.d. Königl. Tierärztl. Hochschule zu Dresden für das Jahr 1906. *1*, 116–117 (1907). – Joest E.: Osteoma durum in der Nasenhöhle einer Kuh. Ber. ü.d. Königl. Tierärztl. Hochschule zu Dresden für das Jahr 1911. *6*, 154 (1912). – Joest E.: Über Adamantinome und multidentifere Odontome. Ber. ü.d. Königl. Tierärztl. Hochschule zu Dresden für das Jahr 1913. *8*, 90–93 (1914). – Kronberger H.: Kritische Sichtung des dem Institute in den Jahren 1917–1959 eingesandten Geschwulstmaterials von Haussäugetieren. Monatsh. f. Vet. Med. *16*, 296–302 (1961). – Leblanc P. et Fréger: Tumeur du fond des cavités nasales chez la vache. J. de méd. vét. et de zootechnie *58*, 257–263 (1907). – Leibenger M.: VIII. Nasenbluten beim Rinde. Wschr. Tierhk. u. Viehzucht *51*, 625 (1907). – Männer: Ein sogenanntes totes Osteom aus der Nasenhöhle eines Rindes. Bericht über das Vet.wesen im Königreiche Sachsen für das Jahr 1900. *45*, 227–229 (1901). – Magnusson H.: Endemische Geschwülste im Siebbein. Zeitschr. f. Infektionskrankh., parasit. Krankh. u. Hygiene d. Haustiere *17*, 329–344. 355–392 (1916). – Mederle K.: Über einen Fall von Osteom mit fibrösem Polyp in der Nasenhöhle eines Bullen. Vet. Diss. Gießen (1914). – Metzger: Osteosarkom der Oberkieferhöhle. Mitt. des Ver. bad. Tierärzte *5*, 71 (1905). – Moussu G.: Des tumeurs des cavités nasales chez les animaux de l'espèce bovine. Rec. méd. vét. *83*, 610–623 (1906). – Narayana J.V.: Carcino-Sarcoma in a Bull. Indian Vet. *37*, 174–178 (1960). – Noack P.: Die Geschwülste der oberen Atmungswege bei den Haussäugetieren (Teil I). Wiss. Zeitschr. der Humboldt-Universität zu Berlin *4*, Heft 3, 293–314 (1956). – Noack P.: Die Geschwülste der oberen Atmungswege bei den Haussäugetieren (Teil II). Wiss. Zeitschr. der Humbold-Universität zu Berlin *4*, Heft 4, 373–390 (1956). – Roberts E.D., McDaniel H.A. and Carbrey E.A.: Maduromycosis of the bovine nasal mucosa. J. Amer. Vet. Med. Ass. *142*, 42–47 (1963). – Sastry G.A. and Padmanabha S.R.: Carcino-sarcoma in a Bullock. Indian Vet. J. *41*, 16–17 (1964). – Schlegel M.: Osteosarkom in der Nase einer Kuh. Zschr. Inf. Krkh. Haustiere *17*, 280 (1916). – Stenström O. (zit. nach Krause): Enzootisches Auftreten von Geschwülsten bei Rind und Pferd. Berl. Tierärztl. Wschr. *39*, 302 (1923). – Sticker A.: Über den Krebs der Thiere. Arch. f. klin. Chir. *65*, I. Teil, 618–696; II. Teil, 1023–1066; III. Teil, 1067–1087, (1902). – Wernery H.: Adenomartige Drüsenwucherung in der Schleimhaut der Nase und deren Nebenhöhlen beim Rind, DTW *47*, 404 (1939).

Adresse der Autoren: Winterthurerstraße 260, CH-8057 Zürich.