

**Zeitschrift:** Schweizer Archiv für Tierheilkunde SAT : die Fachzeitschrift für Tierärztinnen und Tierärzte = Archives Suisses de Médecine Vétérinaire  
ASMV : la revue professionnelle des vétérinaires

**Herausgeber:** Gesellschaft Schweizer Tierärztinnen und Tierärzte

**Band:** 111 (1969)

**Heft:** 11

**Artikel:** Zur Thoraxchirurgie des Hundes und der Katze und deren anatomische Grundlagen

**Autor:** Ammann, K.

**DOI:** <https://doi.org/10.5169/seals-592504>

### **Nutzungsbedingungen**

Die ETH-Bibliothek ist die Anbieterin der digitalisierten Zeitschriften auf E-Periodica. Sie besitzt keine Urheberrechte an den Zeitschriften und ist nicht verantwortlich für deren Inhalte. Die Rechte liegen in der Regel bei den Herausgebern beziehungsweise den externen Rechteinhabern. Das Veröffentlichen von Bildern in Print- und Online-Publikationen sowie auf Social Media-Kanälen oder Webseiten ist nur mit vorheriger Genehmigung der Rechteinhaber erlaubt. [Mehr erfahren](#)

### **Conditions d'utilisation**

L'ETH Library est le fournisseur des revues numérisées. Elle ne détient aucun droit d'auteur sur les revues et n'est pas responsable de leur contenu. En règle générale, les droits sont détenus par les éditeurs ou les détenteurs de droits externes. La reproduction d'images dans des publications imprimées ou en ligne ainsi que sur des canaux de médias sociaux ou des sites web n'est autorisée qu'avec l'accord préalable des détenteurs des droits. [En savoir plus](#)

### **Terms of use**

The ETH Library is the provider of the digitised journals. It does not own any copyrights to the journals and is not responsible for their content. The rights usually lie with the publishers or the external rights holders. Publishing images in print and online publications, as well as on social media channels or websites, is only permitted with the prior consent of the rights holders. [Find out more](#)

**Download PDF:** 23.02.2026

**ETH-Bibliothek Zürich, E-Periodica, <https://www.e-periodica.ch>**

Aus der Veterinär-chirurgischen Klinik der Universität Zürich  
(Direktor: Prof. Dr. K. Ammann)

## Zur Thoraxchirurgie des Hundes und der Katze und deren anatomische Grundlagen

Von K. Ammann

Im Jahre 1952 wurde an der Klinik die erste Thorakotomie am Hund wegen einer traumatischen Zwerchfellhernie ausgeführt. Damals war noch kein Gerät zur Intubationsnarkose vorhanden, weshalb die chirurgische Klinik der Universität Zürich mit einer Operationsequipe und einem Narkoseassistenten in verdankenswerter Weise helfend einsprang. Nach der Anschaffung eines Narkoseapparates wurde es dann möglich, die Eröffnung des Thorax selbständig auszuführen. Besonders in den letzten Jahren mehrten sich die Indikationen für eine Thorakotomie, so daß nunmehr über Erfahrungen an 44 Fällen berichtet werden kann. Dabei soll auf die Indikationen, die an der Klinik geübte Technik, auf Fehler und Erfolge eingegangen werden.

### Kasuistik

Folgende Indikationen verlangten eine Thorakotomie:

Zwerchfellriß	24
Achalasie	9
Persistierender rechter Aortenbogen	3
Fremdkörper Oesophagus	2
Perforierende Brustwandverletzung	1
Lungen- und Pleuratumoren	5
Total Fälle	44

Es überwiegen die traumatischen Zwerchfellhernien oder Zwerchfellrisse. Ebenfalls zahlreich sind die Achalasien vertreten, während die übrigen Indikationen nur vereinzelt vorkommen.

#### *1. Traumatische Zwerchfellhernien*

Bis 1969 wurden bei 16 Hunden und 8 Katzen nur traumatische Zwerchfellhernien, in der Regel im Zusammenhang mit einem Autounfall, beobachtet. Bis jetzt kam nur eine angeborene perikardiale Hernie beim Hund zur Beobachtung, worüber an anderer Stelle kurz berichtet wurde, da sie nicht per thoracotomiam, sondern per laparotomiam berichtet wurde.

Zur Reposition der Baueingeweide und Naht der Zwerchfellverletzung ziehen wir den thorakalen Zugang im 9. Interkostalraum vor. Die Reposition gestaltet sich leichter, besonders bei älteren Vorfällen, wenn es im Brustraum bereits zu Verklebungen gekommen ist. Auch ist die vorgefallene Leber oft nicht leicht zu reponieren, und wir glauben, daß dieses leicht verletzliche Organ besser in die Bauchhöhle zurückgeschoben, als von dort aus zurückgezogen werden kann. Die Zwerchfellwunde verschließen wir jeweils mit Chromkatgut-Knopfnähten Nr. 1 oder Nr. 2, je nach Größe des Tieres.

Auf die Symptomatologie und andere Einzelheiten soll hier nicht eingegangen werden, da darüber in dieser Zeitschrift schon wiederholt berichtet wurde (Teunissen 1957, Freudiger 1958).

Von den 16 operierten Hunden heilten 12, während 4 intra operationem ad exitum kamen. Von den 8 Katzen heilten nur 4, während eine intra und 3 post operationem starben. Als Todesursachen wurden bei den Hunden ein Herzstillstand, ein peripherer Kreislaufkollaps, eine Verblutung aus der nicht reponierten Leber und eine innere Blutung beobachtet, wobei bei der Sektion noch eine Beckenfraktur mit Blasenriß festgestellt wurde. Zwei Katzen verloren wir schon an der Narkose, wobei eine bereits bei der Intubation einen Herzstillstand erlitt. Ein Tier starb an einer Stauungslunge mit beginnender Pneumonie und das vierte an einem Hydrothorax.

Bei der Katze werden bekanntlich durch die Intubation die vago-vagalen Reflexe beim Berühren des Kehlkopfes leichter als bei anderen Haustieren ausgelöst. Seit wir unter Pentothal-Kurzarkose intubieren und den Trachealkatheter mit einem anästhesierenden Gleitgeel versehen, sind derartige Zwischenfälle nicht mehr aufgetreten.

#### Literatur

- Ammann K.: Angeborener Zwerchfell-Herzbeutelbruch beim Hund. *Kleintierpraxis* 13, 121 (1968). – Archibald J. und Chapel C. J.: Diaphragmatic Hernia in the Dog. *North Am. Vet.* 32, 769 (1952). – Baker J. und Williams C. S. F.: Diaphragmatic pericardial Hernia in the Dog. *Vet. Rec.* 78, 578 (1966). – Barret L. und Kittwell J. E.: Congenital peritoneopericardial Diaphragmatic Hernia in a Cat. *J. Am. Vet. Radiol. Soc.* 7, 21 (1966). – Blakely C. L. und Menson T. O.: Ruptur des Zwerchfelles. *J. Am. vet. med. Ass.* 107, 292 (1945). – Bordens Walker: Sternal Approach to the Chest. *Small Anim. Clin.* 2, 520 (1962), *Ref. Vet. Rec.* 75, 171 (1963). – Bredhenner J. W.: Successful Reduction of diaphragmatic Hernia without use of respiratory equipment. *Vet. med.* 44, 515 (1949), *Ref. Vet. Rec.* 62, 484 (1950). – Butler H. C.: Transthoracic Approach for diaphragmatic Hernia repair in cats and dogs. *J. A. V. M. A.* 131, 167 (1957). – Butler H. C.: Congenital Diaphragmatic Hernia and umbilical Hernia in a Dog. *J. A. V. M. A.* 136, 559 (1960). – Detweiler D. K. und Mitarb.: Diaphragmatic Hernia in a Dog. *J. A. V. M. A.* 137, 177 (1960). – Forster S. J.: A Case of Sternal Dysraphism and 2 cases of suspected congenital Diaphragmatic Hernia in the Dog. *Vet. Rec.* 77, 1112 (1965). – Freudiger U.: Über einen Fall von operativ geheilter traumatischer Zwerchfellsruptur beim Hund. *Schw. Arch. Tierheilkde* 100, 616 (1958). – Garlick N. L.: Chirurgische Beseitigung einer Zwerchfellshernie ohne Benützung eines mechanischen Respirators. *Vet. Rec.* 57, 408 (1945), *Ref. WTM* 6, 336 (1947). – Hartung K. und Clauss W.: Bildbericht: Zwerchfellsruptur bei einem Welpen. *Kleintierpraxis* 13, 78 (1968). – Hoffmann V.: Die Operation der Hiatushernie. *Chirurg* 35, 358 (1964). – Höfliger H.: Über Organdystopien bei Haustieren mit besonderer Berücksichtigung der Ectopia cordis und der sogenannten Zwerchfellsbrüche. *Virchows Arch.* 297, 627 (1936). – Jeddike K.: Ein kasuistischer Beitrag

zur Hiatushernie beim Hund. Kleintierpraxis 13, 24 (1968). – Milnes J.N.: Zur Behandlung der Zwerchfellruptur. Vet.Rec. 66, 13 (1954), Ref.S.A.T. 96, 427 (1954). – Niemand G.: Operation von Zwerchfellrupturen. T.U. 10, 56 (1955). – Obel N.: Chirurgische Behandlung der Diaphragmaruptur beim Hund. Nord.Vet.Med. 3, 363 (1951). – Rossetti M.: Zwerchfellbrüche: Indikation und Methodik in der Chirurgie der Zwerchfellhernien. Chirurg 38, 389 (1967). – Svend L.U. und Moltzen-Nielsen: Hernia diaphragmatica durch Operation geheilt. D.T.W. 42, 420 (1934). – Walker R.G. und Hall L.W.: Rupture of the Diaphragm. Report of 32 cases in dogs and cats. Vet.Rec. 77, 830 (1965).

## 2. Achalasie

In 9 Fällen bildete Achalasie oder die kardiotonische Oesophaguserweiterung die Indikation für die Thorakotomie. Hofmeyr (1966) hat über dieses Syndrom beim Hund und über die Therapie (Kardiomyotomie oder Kardioplastik) eingehend berichtet. Trotzdem über die Ätiologie dieses Leidens noch keine einheitliche Ansicht besteht, scheint eine Fehlregulierung der vagotonen Innervation des Oesophagus vorzuliegen, wobei ein Spasmus der Kardia den Eintritt des Futters in den Magen erschwert, den operativ zu beseitigen immer wieder versucht wird. Hofmeyr berichtet über 18 Myotomien der Kardia, die bei 11 Patienten zum Erfolg führten. Auch an der Zürcher Klinik wird die Achalasie immer wieder beobachtet. Bei 9 Patienten wurde eine Kardiomyotomie nach vorausgegangener Thorakotomie im 9. Interkostalraum links ausgeführt. Die Heilungserfolge waren nicht ermutigend: 3 Heilungen, 1 Besserung, 2 Verschluckpneumonien, 2 Euthanasien, da sich im einen Fall nach 7 Tagen keine Besserung einstellte und im andern die Euthanasie sub operationem wegen herdförmiger chronischer Pneumonie vorgenommen wurde. Bei einem Patienten konnte der postoperative Verlauf nicht mehr in Erfahrung gebracht werden. Eine Änderung der Operationstechnik in Anlehnung an Hofmeyr (1966) dürfte bessere Resultate ergeben.

## Literatur

Brunner A.: Zur Chirurgie der Kardia. Zbl.f.Chir. 81, 1416 (1956). – Dietz O. und Kuntze A.: Über den primären Kardiospasmus und Megaoesophagus (Achalasia), den Pylorusspasmus und das Megacolon (Hirschsprung'sche Krankheit) beim Hunde. Monatshefte Vet.Med. Sonderheft 2, 9. (1960). – Hofmeyr C.F.B.: An Evaluation of Cardioplasty for Achalasia of the esophagus in the Dog. J.Small Anim.Pract. 7, 281 (1966). – Knecht C.D. und Eaddy J.: Canine esophageal Achalasia corrected by retrograde Dilatation. A Case Report. J.A.V.M.A. 135, 554 (1959). – Köle W.: Unsere Erfahrungen mit der transthorakalen Oesophagokardiomyotomie beim Kardiospasmus. Chirurg 39, 86 (1968). – Lawson D.D. und Pirie H.M.: Conditions of the Canine Esophagus II: Vascular Rings, Achalasia, Tumors and peri-esophageal lesions. J.Small Anim.Pract. 7, 120 (1966). – Nüssel M.: Oesophagusdilatation beim Hund. W.T.W. 66, 263 (1959). – Osborne C.A., Clifford D.H. und Jessen C.: Hereditary esophageal Achalasia in Dogs. J.A.V.M.A. 151, 572 (1967). – Spy G.M.: Megalo-esophagus in a Litter of Greyhounds. Vet.Rec. 75, 853 (1963). – Tesic D.: Kardiotonische Dilatation des Oesophagus beim Hund. Acta Vet.Beograd 13, (1963).

## 3. Persistierender rechter Aortenbogen mit Ductus arteriosus Botalli

Der Ductus arteriosus Botalli, der eine Verbindung zwischen Aorta und Art. pulmonalis darstellt und als Abnormität über den Oesophagus hinwegzieht, schnürt den Schlund derart ab, daß die Tiere keine harte Nahrung abzuschlucken vermögen. Letztere staut sich in den vor dem Herzen lie-

genden Schlundpartien und führt zu deren Erweiterung. Die durch eine embryonale Fehlentwicklung entstandenen Verhältnisse bestehen darin, daß die vierte Kiemenbogenarterie der rechten Seite erhalten und zum Aortenbogen wird. Infolgedessen zieht der Aortenbogen rechts vom Schlund nach oben und hinten, so daß jetzt der Ductus arteriosus Botalli über den Schlund und die Trachea hinweg zur Art. pulmonalis führt. Mittels einer Kontrastaufnahme im Zusammenhang mit den klinischen Erscheinungen ist die Diagnose leicht zu stellen. Zur Behebung dieses Zustandes ist eine Thorakotomie im 4. Interkostalraum links notwendig. Von drei bis jetzt an der Klinik deswegen operierten Hunden sind zwei genesen. Wohl bildete sich der erweiterte Schlund nicht auf den normalen Durchmesser zurück, doch erfolgte die Nahrungsaufnahme ohne jegliche Beschwerden, und die Tiere wuchsen normal auf. Bei einem Hund, der nach der Operation normal Futter abschlucken konnte, traten nach 8 Tagen eine Narbenstriktur und wiederum Erbrechen auf, so daß wir uns deswegen am 15. Tag post operationem zur Euthanasie entschlossen. Für den Unerfahrenen bietet bei der Operation das Auffinden des Ductus arteriosus Botalli etwelche Schwierigkeiten.

An der im 4. Interkostalraum freigelegten Herzgegend muß oberhalb der Herzbasis kranial der in diesem Fall links über dem Herzbeutel verlaufenden V. azygos das linke Blatt des Mittelfells stumpf durchtrennt werden. Dort stößt man auf den Ductus arteriosus Botalli, der von der Aorta zur Art. pulmonalis zieht und den Schlund abschnürt, was unter Stauung der Futtermassen zu einer sackartigen Ausdehnung des Oesophagus führt. Der Ductus ist häufig noch blutführend und muß deshalb vor der Durchtrennung mit Chromkatgut doppelt unterbunden werden. Das Mediastinum kann mit einigen Katgut-Kopfnähten geschlossen werden.

#### Literatur

Buchanan J.W., Soma L.R. und Patterson D.F.: Patent Ductus Arteriosus Surgery in small Dogs. J.A.V.M.A. 151, 701 (1967). – Buchanan J.W.: Patent Ductus Arteriosus and persistent right Aortic Arch Surgery in Dogs. J.small Anim.Pract. 9, 409 (1968). – Detweiler D.K. und Allam M.W.: Persistent right aortic arch associated with esophageal dilatation in dogs. Corn.Vet. 14, 209 (1955). – Hathaway J.E.: Persistent right aortic arch in a cat. J.A.V.M.A. 147, 255 (1965). – Pobisch R. und Eisenmenger E.: Oesophagusdilatation infolge Rechtsaorta und Abschnürung durch das Lig. arteriosum beim Hund. W.T.M. 53, 147 (1966). – Uhrich S.J.: Report of a persistent right Aortic Arch and its surgical Correction in a Cat. J.small Anim.Pract. 4, 337 (1963).

#### 4. Fremdkörper im Oesophagus

Fremdkörper im Oesophagus wurden bis jetzt an der Klinik mit dem Oesophagoskop unter Fassen mit den zugehörigen Fremdkörperzangen entfernt. Neuerdings bedienen wir uns der verlängerten Stadlerschen Kugelzange und der Technik, wie sie im Abriß der Klinik der Hundekrankheiten (Christoph, 1960) beschrieben ist. Die Extraktion hat unter dem Schirmbild oder unter dem Bildverstärker mit Fernsehübertragung zu erfolgen. Oft gelingt es

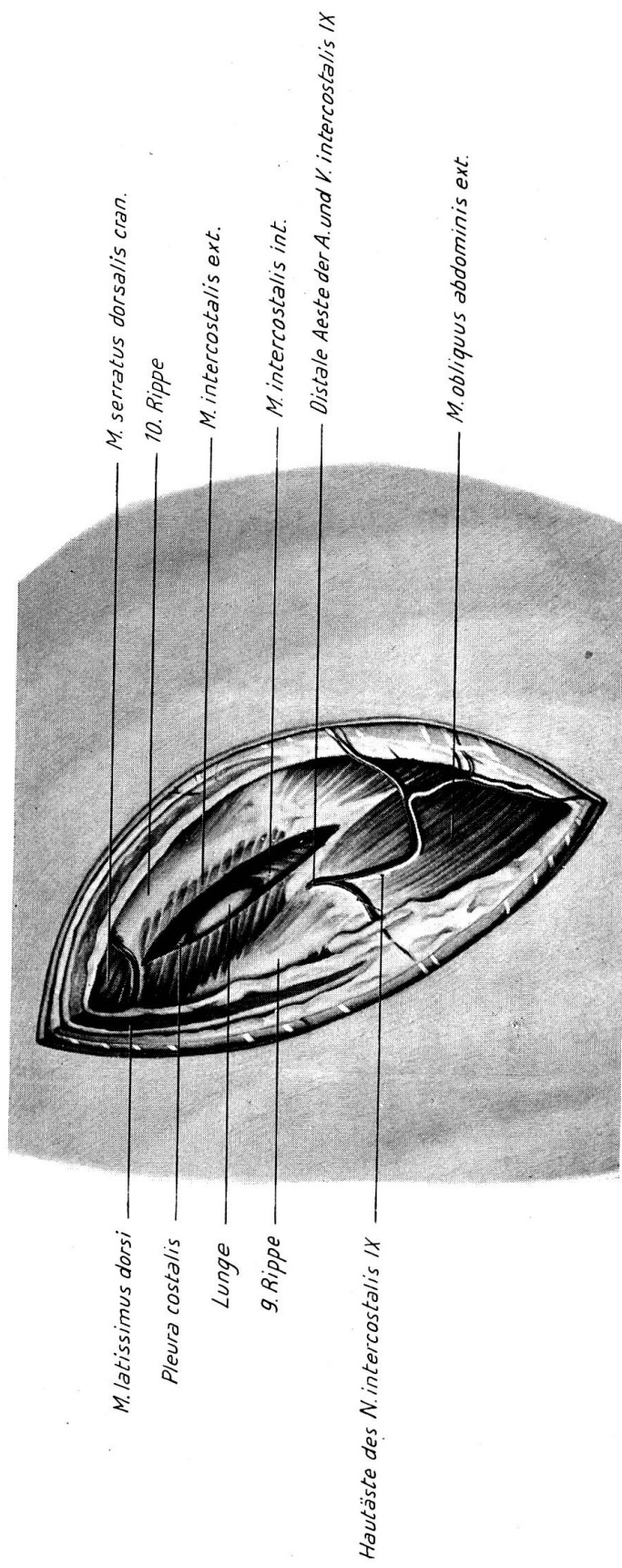


Abb. 1 Situation nach Einschnitt bis auf die Interkostalmuskulatur vor der 9. Rippe. Die Lunge ist sichtbar.



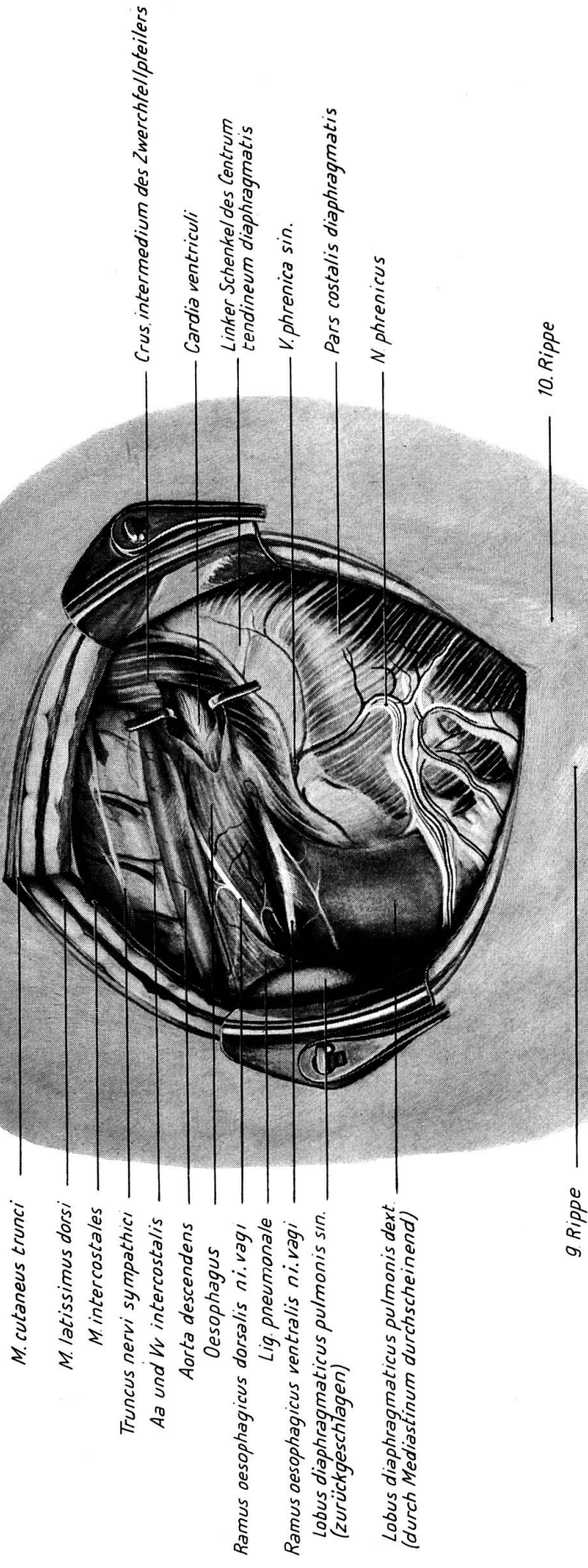


Abb. 2 Wundränder gespreizt mit Sicht auf das Zwerchfell und den Hiatus oesophagicus. Lunge nach vorn verlagert. Hiatus oesophagicus durch Einschnitt ins Zwerchfell erweitert.

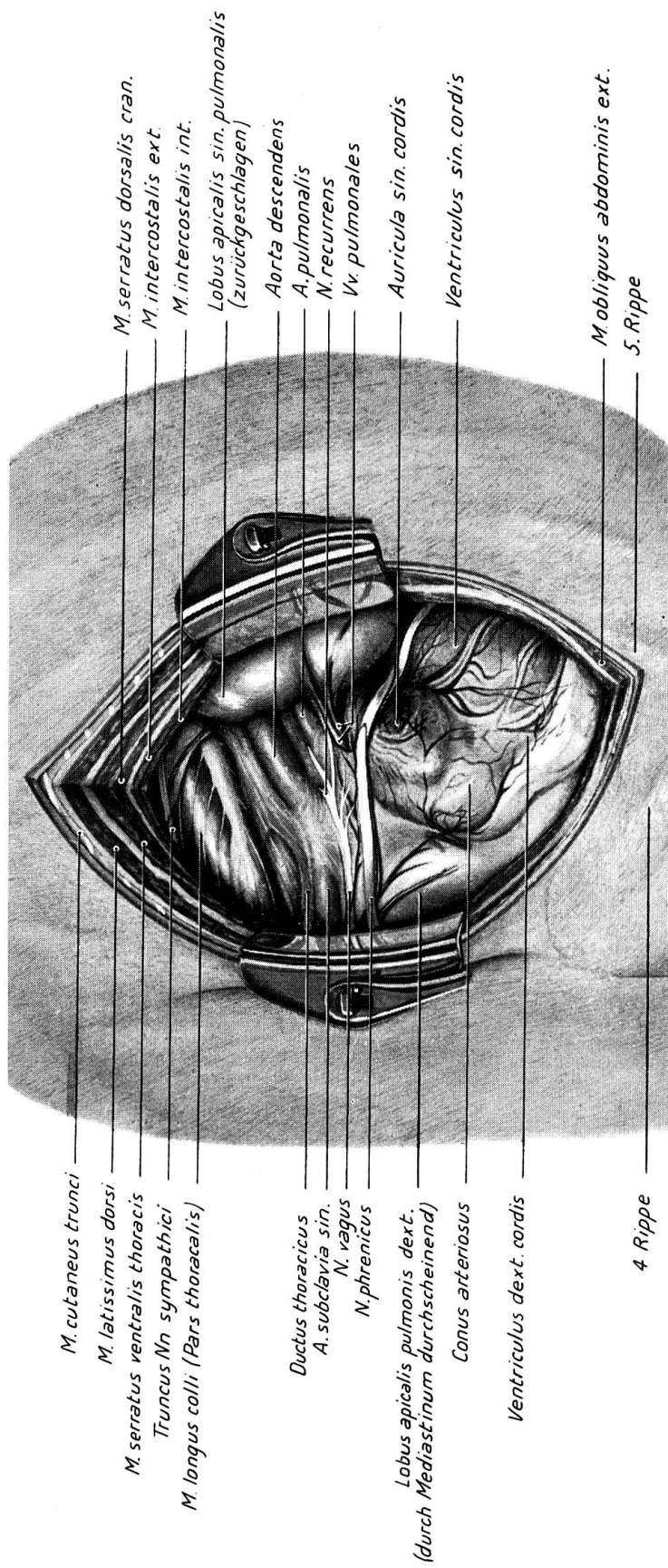


Abb. 3 Situation nach Eröffnen im 4. Interkostalraum. Überblick über das Herz.





auch nach Prämedikation mit Novalgin oder Antrenyl, den Fremdkörper ohne Widerstand mit einem Schlauch in den Magen zu stoßen.

Liegt in seltenen Fällen aber der Fremdkörper schon längere Zeit im Brustabschnitt des Schlundes und ist dort festgeklemt, so daß die Gefahr der Perforation besteht, muß eine intrathorakale Oesophagotomie ausgeführt werden. In zwei derartigen Fällen gelang die Extraktion per oesophagotomiam, nachdem der Fremdkörper 1 bzw. schon 13 Tage festgeklemt war und im zweiten Fall bereits eine Perforation vorlag.

#### Literatur

English P.B.: Transthoracic Esophagotomy in a Cat. Vet. J. 35, 41 (1959). – Knight G.: Bericht über 75 transthorakale Oesophagotomien beim Hund. Vet. Rec. 75, 264 (1963). Ref. S. A. T. 105, 465 (1963). – Knight G.: The Diagnosis and Treatment of esophageal Impaction in Dogs with special Reference to Transthoracic Esophagotomy. Vet. Rec. 63, 543 (1951).

#### 5. Perforierende Brustwandverletzung

Eine Bißverletzung an der linken Brustwand bei einem Pudel führte zu einer 5 bis 6 cm langen perforierenden Verletzung zwischen zwei Rippen. Diese traumatisch entstandene «Thorakotomie»-Wunde wurde toilettiert, die Brusthöhle mit Penicillinlösung ausgespült und in der üblichen Weise unter Drainage des subkutanen Raumes verschlossen. Da die Interkostalmuskulatur direkt an der kaudalen Rippe abgerissen war, mußte die Wunde zusätzlich mit Binde- und Fettgewebe abgedichtet werden.

#### 6. Lungen- und Pleuratumoren

Viermal wurde eine Probethorakotomie zur genauen Abklärung der Ausdehnung und eventueller Operationsmöglichkeit eines Tumors der Brusthöhle vorgenommen. Sämtliche vorgefundenen Geschwülste (lymphatisches Leukom im Mediastinalraum, anepidermoidales Pflasterzellkarzinom der Mamma und Mediastinallymphknoten, Metastasen eines Adenokarzinoms der Mamma auf der Pleura und in der Lunge) waren inoperabel. In einem Fall von sekundärer Osteoarthropathie konnte ein im rechten Zwerchfellappen sitzendes Karzinom durch Resektion des betreffenden Lappens entfernt werden. Leider starb der Hund nach 2 Tagen. Die Operation wurde durch Dr. Hutzschenreuter, Davos, vorgenommen. Es sei ihm an dieser Stelle für die freundliche Unterstützung herzlich gedankt.

#### Zur Technik der Thorakotomie

Um das Zwerchfell und die Kardia gut zu erreichen, geht man am besten im 9. Interkostalraum ein, während der Ductus arteriosus durch den 4. Interkostalraum gut zugänglich ist. Bei einem Fremdkörper im Oesophagus weist uns seine Lage den zu wählenden Zugang.

Um die Naht der Thorakotomie gut vornehmen zu können, haben wir anfänglich, nämlich in neun Fällen, stets eine Rippe nach Ausschälen aus

dem Periost reseziert. Dadurch stand die Muskulatur von zwei Interkostalräumen für eine eng sitzende Katgut-Knopfnäht zur Verfügung. Vorher wurden drei die benachbarten Rippen umfassende Entlastungsnähte mit Chromkatgut angelegt. Trotzdem gestaltete sich die Vereinigung besonders bei kleinen Hunderassen mit dünnen Muskeln schwierig. Das Verfahren wurde deshalb geändert. Nach Freilegen der Interkostalmuskulatur wird am vorderen Rand der kaudalen Rippe in den Brustraum eingegangen. Es verbleibt jetzt ein Muskel-Fascien-Pleurallappen an der kranialen Rippe. Mittels eines Wundspanners lassen sich die elastischen Rippen weit auseinander spreizen, so daß die Öffnung in der Brustwand genügend Übersicht über das jeweilige Operationsfeld gewährt. Der Verschluß der Brustwand erfolgt jetzt in der Weise, daß einzelne Chromkatgutligaturen (Nr. 2) in einem Abstand von 2 cm um beide Rippen gelegt werden. Nachher werden sie einzeln nacheinander geknotet, wobei darauf geachtet werden muß, daß sich der Muskelappen der kranial gelegenen Rippe nach außen stülpt und so die Pleura gegen die kaudale Rippe gepreßt wird. Dadurch kommt ein dichter Verschluß zustande, und Pleura legt sich an Pleura. Mit dem Knoten der Knopfnähte beginnt man an der Wirbelsäule, und bevor die letzten 4 bis 5 Hefte geknotet werden, wird ein Schlauch mit seitlichen Öffnungen in die Brusthöhle eingeführt, um durch ihn mittels Blähen der Lunge sämtliche Luft aus dem Brustraum zu entfernen. Bei geblähter Lunge wird der Schlauch herausgezogen, und die letzten Nähte werden rasch verknotet.

#### Literatur

Lawson D.D.: Indications and Technique for Thoracotomy. *J. small Anim. Pract.* 9, 389 (1968). – Teunissen G.H.B.: Thoraxchirurgie beim kleinen Haustier. *Tijdschrift v. Diergeneesk.* 76, 17 (1950). *Ref. S.A.T.* 93, 835 (1951). – Teunissen G.H.B.: Thoraxchirurgie beim kleinen Haustier. *Schw. Arch. Tierhkd.* 99, 708 (1957).

#### Zur Topographie des Brustraumes

Als Grundlage für die thorakalen Eingriffe beim Hund und bei der Katze dienen die nachfolgenden topographisch-anatomischen Tafeln, die nach Operationspräparaten gezeichnet sind, um dem Chirurgen die topographischen Verhältnisse in jeder Phase der Operation aufzuzeigen. Die einzelnen Tafeln wurden farbig ausgeführt und für die Schwarzweißreproduktion photographiert.

Abb. 1 gibt die Situation nach Durchtrennen der Muskulatur vor der 9. Rippe wieder. Die *Mm. intercostales* und die Pleura sind eingeschnitten, so daß die Lunge sichtbar wird. In Abb. 2 sind die 9. und 10. Rippe auseinander gespannt. Die Lunge ist nach kranial verlagert, um eine gute Übersicht über den Hiatus oesophagicus zu erhalten. Letzterer wurde durch einen Einschnitt ins Zwerchfell erweitert, um damit den Blick auf die Cardia freizugeben. Auf Abb. 3 ist nach Eröffnen des Thorax im 4. Interkostalraum ein Überblick über das Herz dargestellt.

### Zusammenfassung

Anhand von 44 Fällen (Zwerchfellriß, Achalasie, Persistierender rechter Aortenbogen, Fremdkörper im Oesophagus, Perforierende Brustwandverletzung, Lungen- und Pleuratumoren) wird über die Erfahrungen bei der Thorakotomie berichtet. Den einzelnen Indikationen ist ein größeres Literaturverzeichnis angefügt, und drei Abbildungen illustrieren die topographisch-anatomischen Verhältnisse in den einzelnen Phasen der Operation.

### Résumé

Les expériences récoltées au cours de 44 cas de thoracotomie sont exposées; il s'agissait de rupture du diaphragme, achalasie, crosse aortique droite persistante, corps étrangers de l'œsophage, blessures perforantes de la paroi thoracique, tumeurs pulmonaires et pleurales. Pour chaque indication il est fait état d'une large bibliographie, tandis que 3 images illustrent les rapports anatomo-topographiques dans les différentes phases de l'intervention chirurgicale.

### Riassunto

Sulla scorta di 44 casi (rottura del diaframma, acalasia, arco aortico destro persistente, tumori polmonari e pleurici, corpo estraneo nello esofago, ferite perforanti la gabbia toracica) si discute sulle esperienze pratiche della toracotomia. Un ampio resoconto letterario è allegato alle diverse indicazioni. Tre figure illustrano la situazione topografica ed anatomica nelle singole fasi dell'operazione.

### Summary

On the basis of 44 cases (torn diaphragm, achalasia, persistent arching of the right aorta, foreign bodies in the oesophagus, perforating damage to the thoracic wall, tumours on the lungs and pleura) experiences in thoracotomy are described. To the individual indications is added a rather extensive literature index, and three illustrations show the topographical-anatomical situation in the different phases of the operation.

Der Klinikzeichnerin, Fräulein G. Pelloni, danke ich herzlich für die meisterhafte Darstellung der Abbildungen und unserm Photographen, Herrn A. Mahler, für die Reproduktion. Herrn Kollegen E. Seiferle bin ich für die anatomischen Ratschläge sehr zu Dank verpflichtet.

**Ein Beitrag zum Vorkommen von Sarkosporidien bei Schlachtrindern.** Von G. Bergmann und N. Retzlaff. Berl. Münchener tierärztl. Wschr. 82, 49–51 (1969).

Von 732 Schlachtrindern verschiedenen Alters und Geschlechtes wiesen bei mikroskopischer Untersuchung 214 (29,2%) einen Befall mit Sarkosporidien auf. In den Monaten März und September wurden die meisten positiven Tiere ermittelt. Für zukünftige Untersuchungen von Schlachttieren auf Sarkosporidien wird eine einheitliche Methodik vorgeschlagen. Nach Ansicht der Verfasser sind die zurzeit in der Bundesrepublik Deutschland gültigen fleischbeschaulichen Bestimmungen zum Schutz der menschlichen Gesundheit vor einer eventuellen Gefährdung durch Sarkosporidien ausreichend.

J. Eckert, Zürich