

Zeitschrift: Schweizer Archiv für Tierheilkunde SAT : die Fachzeitschrift für Tierärztinnen und Tierärzte = Archives Suisses de Médecine Vétérinaire
ASMV : la revue professionnelle des vétérinaires

Herausgeber: Gesellschaft Schweizer Tierärztinnen und Tierärzte

Band: 110 (1968)

Heft: 5

Artikel: Pathomorphologische Untersuchungen zur Epiphyseolysis bei Pferd und Rind

Autor: Herrmann, H.-J.

DOI: <https://doi.org/10.5169/seals-591362>

Nutzungsbedingungen

Die ETH-Bibliothek ist die Anbieterin der digitalisierten Zeitschriften auf E-Periodica. Sie besitzt keine Urheberrechte an den Zeitschriften und ist nicht verantwortlich für deren Inhalte. Die Rechte liegen in der Regel bei den Herausgebern beziehungsweise den externen Rechteinhabern. Das Veröffentlichen von Bildern in Print- und Online-Publikationen sowie auf Social Media-Kanälen oder Webseiten ist nur mit vorheriger Genehmigung der Rechteinhaber erlaubt. [Mehr erfahren](#)

Conditions d'utilisation

L'ETH Library est le fournisseur des revues numérisées. Elle ne détient aucun droit d'auteur sur les revues et n'est pas responsable de leur contenu. En règle générale, les droits sont détenus par les éditeurs ou les détenteurs de droits externes. La reproduction d'images dans des publications imprimées ou en ligne ainsi que sur des canaux de médias sociaux ou des sites web n'est autorisée qu'avec l'accord préalable des détenteurs des droits. [En savoir plus](#)

Terms of use

The ETH Library is the provider of the digitised journals. It does not own any copyrights to the journals and is not responsible for their content. The rights usually lie with the publishers or the external rights holders. Publishing images in print and online publications, as well as on social media channels or websites, is only permitted with the prior consent of the rights holders. [Find out more](#)

Download PDF: 09.01.2026

ETH-Bibliothek Zürich, E-Periodica, <https://www.e-periodica.ch>

Aus dem Institut für Vergleichende Pathologie
der Deutschen Akademie der Wissenschaften zu Berlin (DDR)
(Direktor: Prof. Dr. med. vet. habil. D. Matthias)

Pathomorphologische Untersuchungen zur Epiphyseolysis bei Pferd und Rind

Von H.-J. Herrmann

Die Ablösung des Femurkopfes beim Pferd ist eine schon seit langem bekannte und wiederholt beschriebene Erkrankung, die nach Hellmich (1938), Marek und Mitarb. (1939), Mose (1949) sowie Vukelič und Rapič (1960) bisher ausschließlich bei Kaltblutfohlen bis zu einem Alter von drei Jahren beobachtet wurde. Mose (1949) und Nielsen (zit. bei Mose) betrachten sie als die häufigste Form der Femurfrakturen des Pferdes, sie soll häufiger vorkommen, als es das Schrifttum erwarten läßt.

Ätiologie und Pathogenese sind in Übereinstimmung mit Hellmich (1938), Silbersiepe und Berge (1954) sowie Nieberle und Cohrs (1961) als ungeklärt anzusehen. Silbersiepe und Berge (1954) denken an genetische Faktoren und wie Hellmich (1938) an Vitamin- und Hormonstoffwechselstörungen, Mose (1949) vermutet außerdem einen Mineralstoffmangel, wobei er diesen Stoffwechselstörungen nur eine prädisponierende, dem auslösenden Trauma jedoch eine entscheidende Wirkung zuerkennt. Im älteren Schrifttum (siehe bei Hellmich, 1938 und Mose, 1949) wird vor allem die Rachitis ursächlich verantwortlich gemacht. Histopathologische Untersuchungen an spontan erkrankten Tieren liegen jedoch nach unseren Literaturstudien und nach den Erfahrungen von Vukelič und Rapič (1960) nicht vor, so daß die Annahme einer rachitischen Stoffwechselstörung bis heute eine Bestätigung noch nicht erfahren hat. Daß eine derartige Knochensystemerkrankung zur Ursache einer Epiphyseolysis werden kann, ist durch die von Marek, Wellmann und Urbanyi (1939) unternommenen tierexperimentellen Untersuchungen belegt.

Beim Rind stellen dagegen nach Aussage des Schrifttums Epiphyseolysen Seltenheiten dar. Vukelič und Rapič (1960) sehen in dem ruhigeren Temperament dieser Tierart und seiner Haltung vornehmlich in Ställen eine der möglichen Ursachen hierfür. Wirz (1940) und Cheli (1966) beobachteten Ablösungen der distalen Metatarsus- oder -carpusepiphyse bei Ochsen. Auch beim Rind sind die pathohistologischen Veränderungen und die kausale sowie formale Pathogenese ungeklärt.

Es sollen deshalb im folgenden die Ergebnisse pathomorphologischer Untersuchungen dargestellt werden, die wir am Skelett eines Fohlens und zweier Jungrinder mit Epiphyseolysis anstellen konnten.

Material und Methode

Es handelte sich um ein einjähriges Traberstutfohlen, das wegen einer

Arthrose des rechten Hüftgelenkes der Notschlachtung zugeführt wurde. Die zwei männlichen, etwa 1 Jahr alten Schwarzbunten Niederungsrinder wurden wegen einer im Bereich der distalen Epiphyse des Metakarpus (Fall 1) bzw. Metatarsus (Fall 2) eingetretenen Fraktur notgeschlachtet, die sie sich auf der Weide zugezogen hatten. Sie entstammten dem gleichen Bestand¹.

Zur Untersuchung gelangten von dem Fohlen eine Rippe, beide Femura, eine Tibia, ein Lendenwirbel, das Becken und ein Humerus. Von den Jungrindern wurden beide Metakarpal- bzw. -tarsalknochen, Lenden-, Sakral- und Schwanzwirbel sowie zwei Rippen histologisch bearbeitet. Nach Fixierung in 10%igem neutralem phosphatgepuffertem Formalin, Entkalkung in 20%igem AeDTA, pH 7,2, und Einbettung in Paraffin oder bzw. und Gelatine; Hämatoxylin-Eosinfärbung nach Meyer (1956), van Gieson-, Azan- und Goldner-Färbung.

Ergebnisse

Bei den zwei Jungrindern führte die makroskopische Untersuchung der Frakturstellen lediglich zur Ermittlung einer auf die nähere Umgebung der Bruchränder beschränkten hämorrhagischen Infiltration. Die Frakturfläche entsprach der Anlage der Ef.

Im Vordergrund der histologischen Ef-Veränderungen steht bei beiden Tieren eine Verminderung der Zahl der Knorpelzellreihen sowie deren Zusammenlagerung zu 2 bis 3 Zellen breiten Säulenkonglomeraten, eine allgemeine perizelluläre Abnahme der Basophilie und eine deutliche, nicht selten mit Spaltenbildung einhergehende Faserdemaskierung in der Interzellulärsubstanz (Izs). Die Zusammenhangstrennungen entsprechen in ihrer Anlage der Hauptverlaufsrichtung der demaskierten Fasern. In Epiphysenfugen (Ef)-Bereichen, die nicht senkrecht zur Verlaufsrichtung der tragenden Spongiosabälkchen (Sb) angelegt sind, durchziehen sie einen solchen Fugenknorpelbereich in ganzer Ausdehnung. Diese Ef-Bezirke zeichnen sich ferner dadurch aus, daß anstelle der Knorpelzellreihen irregulär angeordnete Chondrozyten anzutreffen sind, die häufig Chondrone bilden und regelmäßig vakuolisiert sind, ohne die Größe hypertropher Zellen zu erreichen. Der Anteil der Izs ist in diesen Bereichen besonders groß (Abb. 1). Gelegentlich finden sich Koagulationsnekroseherde. Die Leitbälkchen (Lb) weisen ebenfalls Basophilie mindering und Kollagenfaserdemaskierung auf. Eine präparatorische Verkalkung fehlt häufig. Auffällig sind ferner feine Zusammenhangstrennungen an den Berührungsflächen des Knorpel- und Knochengewebes. Das Ef-nahe Markgewebe ist zu einem kollagenfaserarmen Bindegewebe umgewandelt, von dem an allen Knochen lebhaft Apposition und Resorption, im Bereich der Rippe Geflechtknochenbildung ausgeht. Die Blutgefäße verlaufen meist transversal. Hierdurch sind überwiegend querverlaufende Sb angelegt worden. Die durch ihre zahlreichen Kittlinien Mosaikstruktur aufweisenden, dicht gelagerten kräftigen Sb tragen in vermehrtem Maße verbreiterte Osteoidsäume. Besondere Beachtung verdient die Tatsache, daß es bei dem Rind II im Bereich des letzten Sakral- und der ersten drei Schwanzwirbel auch zu einer Lösung sämtlicher Epiphysen gekommen war. Eine vollständige Ablösung hatte das kollagenfaserreiche Periost verhindert. Die Bruchlinie verläuft im Bereich der – von der Metaphyse aus betrachtet – konvexen Ef-Bezirke (Abb. 2) in der Knorpelruhe- oder der Säulknorpel (Sk)-Zone, in den konkaven Be-

¹ Für die Überlassung des Untersuchungsmaterials und der vorberichtlichen Angaben danken wir Herrn Prof. Dr. O. Dietz, Direktor der Chirurgischen Tierklinik der Humboldt-Universität zu Berlin, und Herrn Dr. Gängel, Oberassistent an dieser Klinik, sowie Herrn Dr. Hagen, Leiter des Tierärztlichen Hygienedienstes am Schlachthof Parchim.

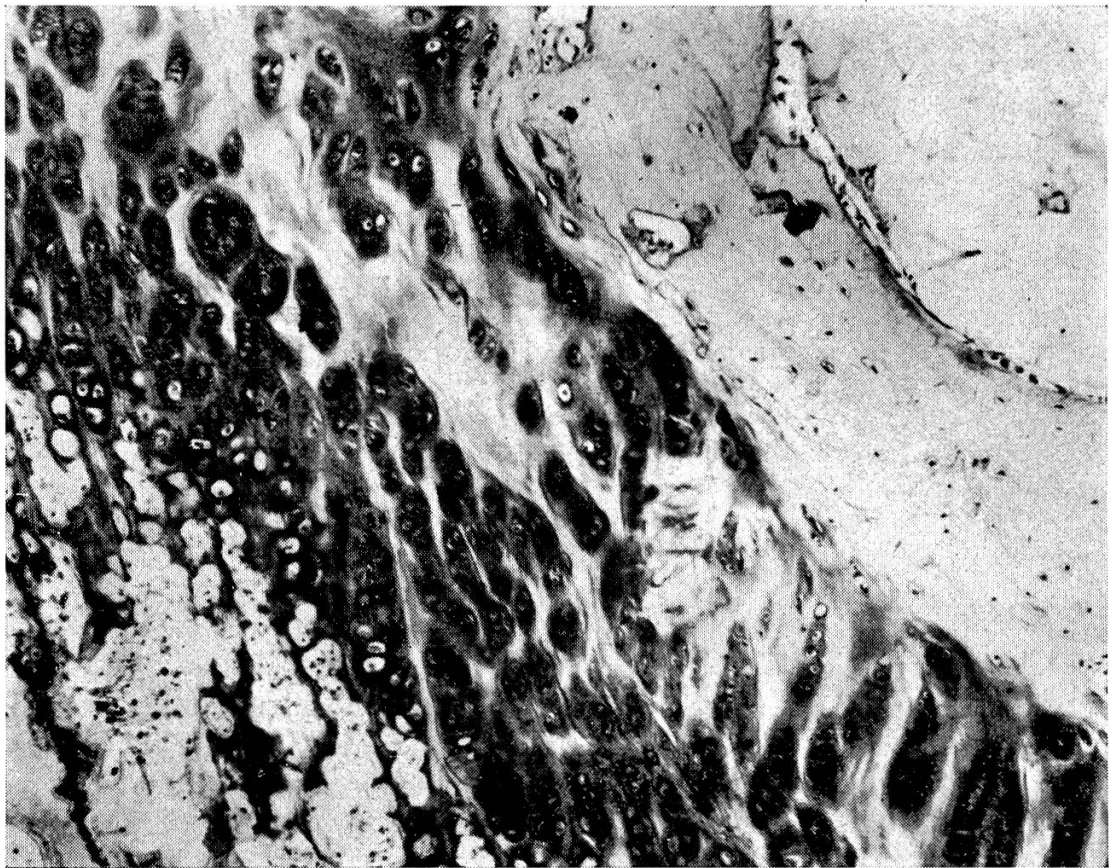


Abb. 1 Chondronbildung, Destrukturierung der Ef, Basophilieminderung und Faserdemaskierung in der Izs, distale Metatarsus-Ef, HE, 174fach, Jungrind.

reichen innerhalb der Lb. Am Knorpelgewebe der Fraktur­ränder finden sich, wie schon oben beschrieben, eine Destrukturierung und Chondronbildung sowie Basophilieminderung und mit Kollagenfaserdemaskierung einhergehende Spaltbildung an der Izs, deren Anteil erhöht ist.

Die Frakturrenden des Metatarsus und -karpus sind an der epiphysären Seite mit einer schmalen Schicht Knorpelgewebe bedeckt, an dem stellenweise noch die oben beschriebenen Strukturen erkennbar sind, das aber meist nekrotisch ist. Die Sb lassen mit Ausnahme zahlreicher Kittlinien und der verbreiterten Osteoidsäume weitere pathologische Veränderungen vermissen. Im Markgewebe finden sich große Erythrozytenherde. Am metaphysären Bruchstück hat sich außerdem eine geringgradige leukolymphozytäre Infiltration entwickelt. Die Bruchlinie verläuft zum Teil innerhalb der Lb, zum Teil im Fugenknorpel, der ebenfalls meist regressiv verändert ist. Gelegentlich füllt zugrunde gegangenes Knorpelgewebe die Ef-nahen Spongiosahohlräume aus.

Bei dem Fohlen führte die makroskopische Untersuchung zum Nachweis einer im Bereich der Ef erfolgten Loslösung des durch das Ligamentum teres fest mit der Gelenkpfanne verbundenen Caput des linken Femurs, einer Zerrei­ßung der Hüftgelenk­kapsel und einer relativ geringfügigen hämorrhagischen Infiltration im Fraktur- und Rupturbereich. An der rechten Extremität bestanden in einer fibrösen Gelenkkapselverdickung, Knorpeldefekten und Ausbildung Pommerscher Randwülste Erscheinungen einer Coxarthrose.

Die bei der histologischen Untersuchung an den Ef sowie den Knorpelkappen der Rippen und der Crista iliaca beobachteten Veränderungen stimmen im wesentlichen überein, so daß sie gemeinsam dargestellt werden können. Im Vordergrund steht die außerordentlich hochgradige Verbreiterung sämtlicher Zonen des wachsenden Knorpelgewebes und der Knorpelruhezone der Ef (Abb. 3). In der Sk-Zone sind gebietsweise

die Zellreihen umfangreich miteinander verschmolzen, zum Teil bilden sie riesige Herde rundlicher, kleiner, dicht gelagerter Chondrozyten, von denen sich nur einzelne durch eine besonders auffällige Vakuolisierung herausheben. Auf kleine Ef-Bereiche lokalisiert haben sich vielzellige Chondrone entwickelt. Zwischen den genannten Knorpelzellherden verlaufen relativ breite Izs-Straßen, die meist Basophilieminderung oder -schwund und nicht selten mit Kollagenfaserdemaskierung einhergehende Spaltbildung aufweisen. Kleinere Zusammenhangstrennungen finden sich auch am Übergang der Knorpelruhezone in die Sk-Zone. Eine Bläschenknorpel-(Bk)-Zone fehlt häufig, die unausgereiften Chondrozyten reichen dann bis zum metaphysenseitigen, durch eine ungleichmäßige Resorption unregelmäßig verlaufenden Rand. Die präparatorische Verkalkung ist nur herdförmig entwickelt, über große Bereiche wird sie vermißt. Entsprechend der ungenügenden Reifung der Knorpelzellen sind auch die Lb verbreitert. Sie zeigen in Übereinstimmung mit der Izs des Wachstumsknorpels ebenfalls Basophilieminderung und Kollagenfaserdemaskierung. Gelegentlich sind in der Ef auch kleinere Kolliquationsnekroseherde anzutreffen. Im lateralen Bereich der Trochantermajor-Ef ist der Knorpel zu straffem Bindegewebe umgewandelt. Ein kollagenfaserreiches Gewebe findet sich auch in den primären Markräumen dieser Region und in einzelnen anderen Ef-nahen Knochenbereichen, während die Markräume der sekundären Spongiosa durch aktives Fettmark angefüllt werden. Von dem Fasergewebe geht stellenweise Geflechtknochenbildung aus. Das Trabekelgeflecht ist mit einer verbreiterten, den größeren Teil der Bälkchenoberfläche einnehmenden Osteoidschicht versehen. Die Knochenbildung ist gesteigert, sie übertrifft die Resorption. Hieraus resultieren Verdickung der Trabekel und Verdichtung der Spongiosa, die außerdem in Ef-

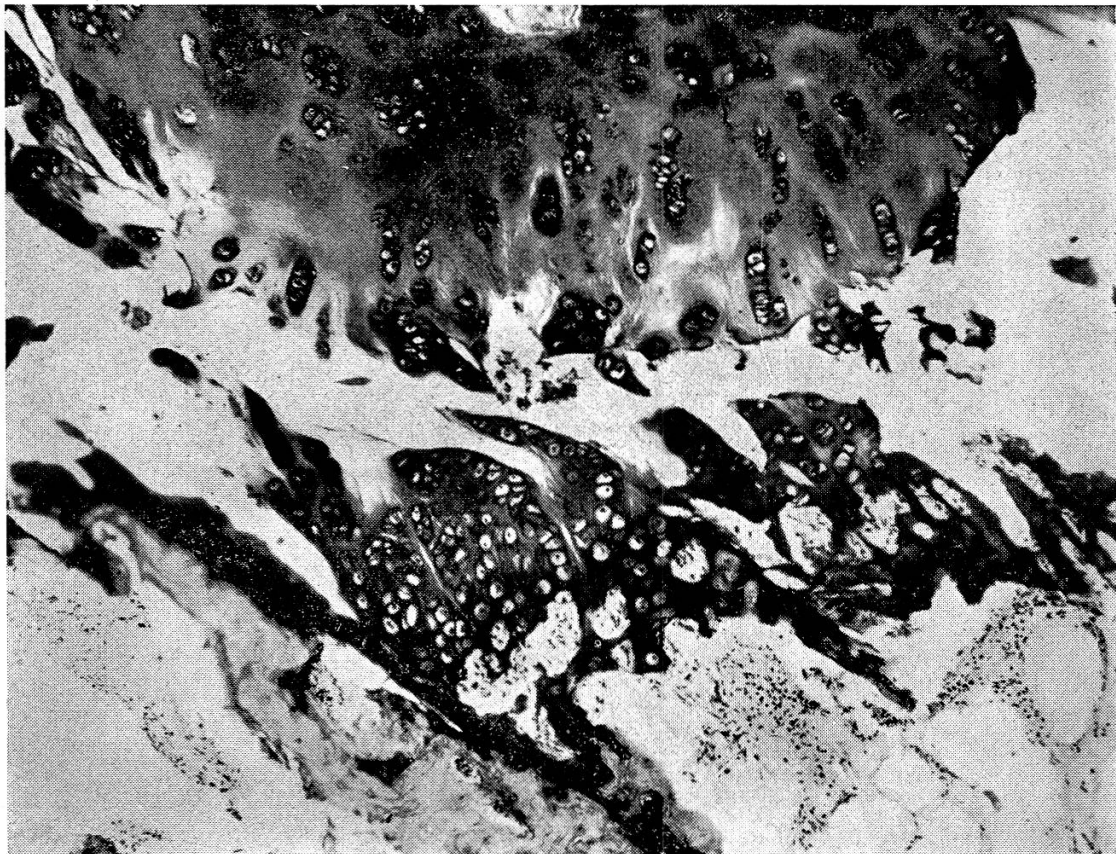


Abb. 2 Epiphyseolysis, 1. Schwanzwirbel. Destrukturierung des Knorpelgewebes, Chondronbildung, Erhöhung des Anteils der Izs, Basophilieminderung, Kollagenfaserdemaskierung, Spaltbildung. Geringgradige akut-entzündliche Reaktion, Detritus im Bruchspalt. HE, 80fach, Jungrind.

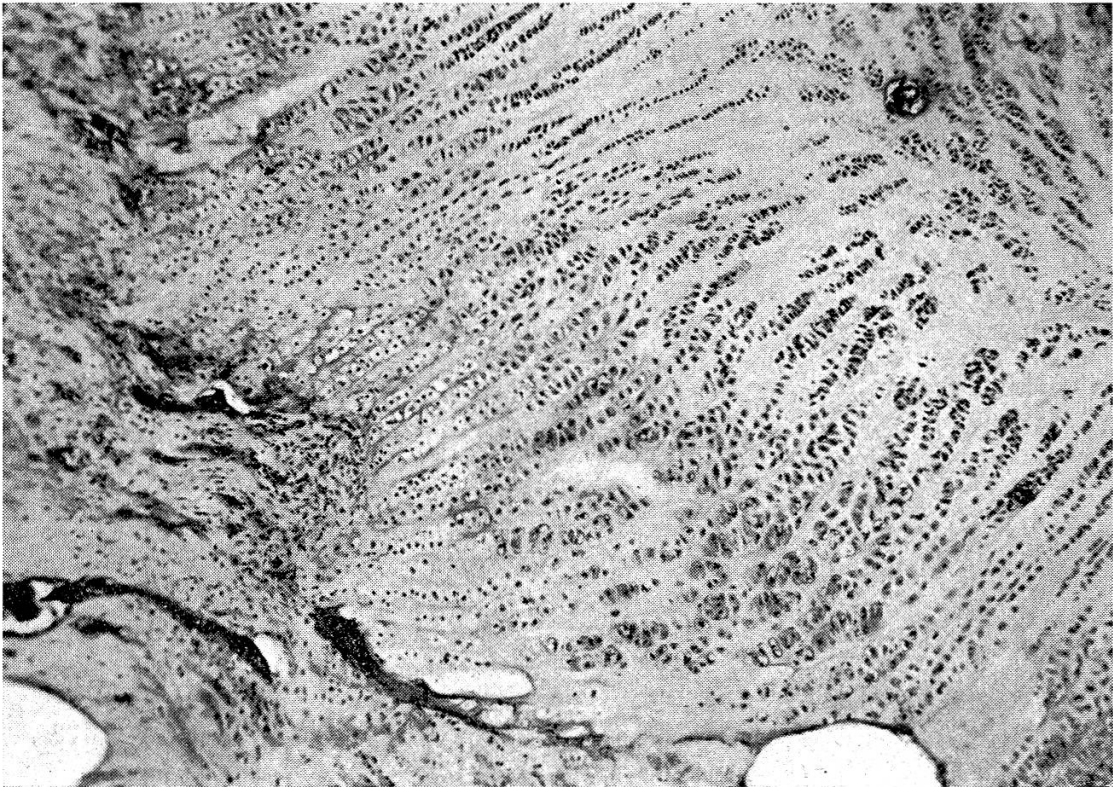


Abb. 3 Verbreiterung der Ef, Erscheinungen von Reifungsstörungen an den Chondrozyten, Zusammenhangstrennungen innerhalb der Ef, unregelmäßige Resorption des Knorpelgewebes durch Fasergewebe. HE, 62fach, Jungrind.

Nähe mit einem überwiegend transversalen Gefäßverlauf häufig eine entsprechend vom Normalen abweichende Strukturbildung erkennen läßt.

An den Bruchenden ist das benachbarte Markgewebe leuko-, lympho- und erythrozytär infiltriert. Seltener finden sich Siderophagen. Am metaphysären Frakturende sind die primären Sb einesteils mit einer schmalen Schicht retikulär zusammengefügt Lb verbunden, die zum Bruchrand hin mit Detritus und Resten der Wachstumsknorpelzone bedeckt oder verbunden sind. Die Izs des oberflächlich gelegenen Knorpelgewebes reagiert deutlich eosinophil. Andererseits fehlt das Lb-Geflecht, und der metaphysäre Bruchrand wird direkt von den primären Sb gebildet. Die primären Markräume sind hier mit degenerativ und nekrotisch verändertem Knorpelgewebe angefüllt. Den epiphysären Bruchrand bedeckt zu einem guten Teil ein schmaler Rest Knorpelgewebe der ehemaligen Ruhezone, auf kleinere Bereiche beschränkt auch die verbreiterte, nekrotisch veränderte Ef, an der eine normale Struktur vermißt wird. Ihre Knorpelreihen sind verlängert, die Bk-Zone ist verbreitert, und stellenweise hatten sich mehrzellige Chondrone entwickelt. Die ebenfalls wie in der Metaphyse durch eine Leuko-, Lympho- und Erythrozyten-Infiltration charakterisierte entzündliche Reaktion des Markgewebes ist auf eine schmale Randzone beschränkt. Von den Lakunen der epiphysären Sb sind im Gegensatz zu den in den Knochenbälkchen der Metaphyse befindlichen die meisten leer oder enthalten degenerierte, selten morphologisch intakte Osteozyten.

Diskussion

Im Vordergrund standen bei allen drei Tieren die pathologischen Veränderungen des Ef-Knorpelgewebes, an dem als wichtigste Befunde eine Verbreiterung der Ef, Störungen der Knorpelzellproliferation und -reifung so-

wie Degeneration der Izs und der Chondrozyten nachzuweisen waren. Am Knochen fanden sich Verbreiterung und Vermehrung der osteoiden Säume und eine irreguläre Anordnung plumper, eng miteinander verbundener Sb, am Knochenmark eine Umwandlung zu einem unterschiedlich kollagenfaserreichen Bindegewebe. Es lagen somit in allen drei Fällen Erscheinungen der sklerosierenden Rachitis vor. Unterschiede zwischen den bei dem Pferd und den Jungrindern beobachteten Veränderungen bestanden lediglich darin, daß bei ersterem die Zahl der Knorpelzellen pro Flächeneinheit größer war als bei den Jungbullen. Außerdem hatten sich bei dem Pferd weniger Chondrone, sondern lange Reihen kleiner unausgereifter Knorpelzellen gebildet. Aufmerksamkeit verdient die Tatsache, daß bei den Rindern Destruktion des Ef-Knorpels mit Degeneration der Chondrozyten und der Izs vor allem dort beobachtet wurden, wo die Ef nicht im rechten Winkel zur Hauptverlaufsrichtung der Sb verläuft.

Welche ätiologische Bedeutung kommt nun der Rachitis für die Epiphyseolysis zu? Betrachtet man sich die Frakturenden, so ist auf Grund der Unversehrtheit der Sb festzustellen, daß die von Marek und Mitarb. (1939) als Ursache der Hüftkopfablösung neben einer Stabilitätsabnahme im Ef-Bereich angenommene Verminderung der Festigkeit des rachitischen Knochens nicht in Betracht kommt. Die Frakturen erfolgten im Bereiche des Fugenknorpels. Daß die einen Teil des metaphysären Bruchrandes bildenden Lb die eigentliche Frakturstelle darstellen, läßt sich aus dem histologischen Bild nicht schließen, da stellenweise noch Reste des übrigen Ef-Knorpels mit den Lb verbunden waren, die Frakturlinie also durch die Ef selbst hindurchzog. Außerdem sind die Lb-Reste fest mit dem Knochengewebe der primären Sb verankert, bieten also den durch die Ablösung der Epiphyse noch verstärkt auf die Ef-Bruchränder einwirkenden mechanischen Kräften mehr Widerstand als das weniger stabile Ef-Gewebe. Aus den Veränderungen der Frakturstelle Rückschlüsse auf die Entstehungsweise der Zusammenhangstrennungen in der Ef zu ziehen, ist somit nicht möglich, es müssen daher die Veränderungen der übrigen Knorpelwachstumszonen, insbesondere der entsprechende Fugenknorpel der anderen Extremität, zum Vergleich herangezogen werden.

Die Verbreiterung der Ef kann nicht den entscheidenden Faktor darstellen, obwohl sie zur Verminderung der Stabilität beigetragen haben könnte. Bei unseren Untersuchungen an Knochen von Schweinen (Herrmann) waren breitere Ef-Abschnitte von Zusammenhangstrennungen nicht bevorzugt betroffen. Als Folge von Knorpelgewebenekrosen sind sie zwar wegen ihres Vorkommens in allen drei Fällen in Betracht zu ziehen, als alleinige Ursache jedoch ebenfalls auszuschließen, da diese regressiven Veränderungen stets auf kleinere Ef-Bezirke beschränkt blieben. Von entscheidender Bedeutung für die Herabsetzung der Widerstandsfähigkeit der Ef dürfte vielmehr die mit Basophilieiminderung und Kollagenfaserdemaskierung bei allen drei Tieren zu beobachtende, häufig mit Zusammenhangstrennungen

einhergehende Degeneration der Izs gewesen sein. Die Beantwortung der sich hieraus zur Pathologie der Knorpel-Izs ergebenden Fragen muß jedoch eingehenderen, vor allem histochemischen Untersuchungen vorbehalten bleiben, über deren Ergebnisse an anderer Stelle berichtet werden wird, ebenso über die sich zur vergleichenden Pathologie der Epiphyseolysis ergebenden Schlußfolgerungen. Besondere Beachtung verdient die Tatsache, daß erhebliche pathologische Befunde am Ef-Knorpel an Stellen gefunden wurden, an denen die Ef nicht im rechten Winkel zur Hauptverlaufsrichtung der Sb angelegt war. Wie sich aus den schon erwähnten Untersuchungen an Schweinen ergab, korrelierten Schweregrad der pathologischen Veränderungen und Schrägstellung der Ef und diese wiederum mit der Änderung der auf die Gelenkenden wirkenden statisch-dynamischen Einflüsse. Wir möchten den bei den Jungbullen angetroffenen unregelmäßigen Verlauf des Ef-Knorpels nicht ohne weiteres als Ausdruck veränderter statisch-dynamischer Einflüsse, etwa als Folge von Stellungsanomalien, auffassen – obwohl dies bei Rindern schon durch mangelhafte Klauenpflege und häufige Klauenkrankheiten nichts Außergewöhnliches wäre –, da wir ihn bei drei gesunden Jung-rindern ebenfalls antrafen, er dürfte eher, wie an anderen Knochen, der festeren Verbindung zwischen Epi- und Metaphyse dienen. Inwieweit er durch Stellungsanomalien verstärkt wird, ist eine Frage, die an einem größeren Material bearbeitet werden müßte. Wichtig erscheint uns jedoch die Tatsache, daß bei einer generalisierten Alteration des Knorpelgewebes gerade diese Ef-Bereiche bevorzugt betroffen sind. Die Lokalisation der an den Gliedmaßen aufgetretenen Epiphyseolysen auf statisch-dynamisch besonders beanspruchte Extremitätenbereiche weist auf die Bedeutung mechanischer Einwirkungen hin. Den an den Wirbelkörpern beobachteten Epiphysenablösungen dürften manuell bedingte, beim Transport des Tieres eingetretene mechanische Insulte zugrunde liegen, deren Intensität jedoch schwer abschätzbar ist. Aus dem Nachweis der im Verlaufe der rachitischen Stoffwechselstörungen am Ef-Knorpel, insbesondere an seiner Izs eingetretenen pathologischen Veränderungen in allen 3 Fällen ergibt sich die Annahme, daß diese Veränderungen eine nicht unwesentliche Voraussetzung für die Ablösung der Epiphysen dargestellt haben. Zu dieser Schlußfolgerung gelangten wir auch nach der Untersuchung von 37 an einer Epiphyseolysis erkrankten Schweinen, von denen 27 Erscheinungen einer generalisierten Osteopathie zeigten.

Über die Ursache der Rachitis läßt sich nichts Genaueres aussagen, da wir von den Tierbesitzern keine bzw. keine verläßlichen Angaben über die Ernährung der Tiere erhalten konnten und histomorphologische Charakteristika, die mit einiger Sicherheit Rückschlüsse auf die kausale Pathogenese zulassen würden, für diese Tierarten noch nicht vorliegen. Aus den Erfahrungen, die wir bei der Untersuchung einer größeren Zahl von Jungbullen mit Achillessehnenabrissen machen konnten, möchten wir jedoch annehmen, daß ein Vitamin-D- oder bzw. und ein Phosphormangel als Ursache der bei den

zwei Jungrindern aufgetretenen Rachitis vorgelegen haben könnte. Obwohl auch mit einer ausschließlich durch Traumen verursachten Ablösung der distalen Metatarsus- und -karpus-Epiphyse zu rechnen ist, sollten doch beim Auftreten von Epiphyseolysen in einem Jungrinderbestand die den Mast- oder Züchterfolg so entscheidend beeinflussenden Vitamin-D- und Phosphormangelzustände in die Ursachenforschung einbezogen und diese Erkrankung als mögliches Symptom einer in der Herde subklinisch verlaufenden qualitativen Mangelerkrankung betrachtet werden. Als Ursache der Rachitis des Pferdes erscheint uns auf Grund allgemeiner Erfahrungen und wegen des Fehlens entsprechender klinischer Symptome eine qualitative Unterernährung ebenfalls naheliegender als eine Organerkrankung. Neben einem Vitamin-D-Mangel ist nach den Untersuchungen von Marek und Mitarb. (1939) sowie Krook und Lowe (1964) vor allem an eine Verschiebung des Kalzium-Phosphorverhältnisses zuungunsten des ersteren zu denken. Mit dem Nachweis dieser Osteopathie bei der Epiphyseolysis des Pferdes finden somit die von verschiedenen Autoren (Moses, 1949; weitere Literatur siehe dort und bei Hellmich, 1938) über die prädisponierende Beteiligung der Rachitis geäußerten Vermutungen nunmehr ihre Bestätigung. Es darf jedoch angenommen werden, daß auch andere Erkrankungen des Stützgewebes eine Prädisposition für eine Epiphyseolysis beim Pferd darstellen können. Für die Osteodystrophia fibrosa generalisata wurde dies schon experimentell von Krook und Lowe (1964) nachgewiesen. Die Ermittlung der Hüftkopfablösung bei einem Vollblutpferd zeigt, daß es eine Beschränkung dieser Erkrankung auf Pferde schweren Schlages nicht gibt.

Zusammenfassung

Es werden die bei einem an einer Epiphyseolysis capitis femoris erkrankten Traberstutfohlen und bei zwei Jungbullen mit einer Ablösung der distalen Metakarpus- bzw. -tarsusepiphyse und mehrerer Wirbelepiphyse am Knochensystem aufgetretenen pathomorphologischen Veränderungen dargestellt und zu der bis zur Gegenwart noch als ungeklärt anzusehenden Ätiologie und Pathogenese dieser Erkrankung Stellung genommen. In allen drei Fällen handelte es sich um eine sklerosierende Rachitis. Als Ursache der Epiphyseablösungen werden neben der besonderen statisch-dynamischen Beanspruchung der betroffenen Gelenken vor allem die mit der rachitischen Stoffwechselstörung einhergehenden pathologischen Veränderungen der Interzellulärsubstanz des Fugenknorpels verantwortlich gemacht. Es wird auf die Bedeutung der Epiphyseolysen als Symptom einer subklinisch verlaufenden qualitativen Mangelerkrankung sowie darauf hingewiesen, daß mit der Feststellung der Hüftkopfablösung bei einem Vollblüter die Auffassung, diese Erkrankung sei auf Pferde schweren Schlages beschränkt, nicht mehr zutrifft.

Résumé

L'auteur décrit les altérations pathomorphologiques constatées sur le squelette d'une pouliche de trotteur atteinte d'une épiphyséolyse de la tête du fémur et de deux taurillons atteints d'un décollement de l'épiphyse distale du métacarpe, respectivement du métatarse et de plusieurs épiphyses vertébrales. Il prend position quant à l'étiologie encore inconnue à ce jour et à la pathogenèse de cette affection. Dans les trois cas, il s'agissait d'un rachitisme sclérosant. A côté de l'effort stato-dynamique au niveau

des articulations atteintes, ce sont essentiellement les modifications de la substance intercellulaire des symphyses cartilagineuses consécutives à un trouble du métabolisme qui sont responsables du décollement des épiphyses. L'auteur rend attentif à l'importance des épiphyséolyses en tant que symptôme d'une carence alimentaire qualitative à évolution subclinique; il attire également l'attention sur le fait que la présence d'une épiphyséolyse de la tête du fémur chez un pur-sang ne cadre plus avec l'affirmation selon laquelle cette affection ne se rencontre que chez les chevaux de trait.

Riassunto

Sono presentate le lesioni patomorfologiche del sistema osseo constatate in una puledra trottatrice con Epiphyseolysis capitis femoris e in due torelli con distacco dell'epifisi metacarpale (rispettivamente metatarsale) distale e di parecchie epifisi vertebrali. Si è presa posizione sulla eziologia finora apparentemente non chiarita e sulla patogenesi della malattia. In tutti e tre i casi si tratta di una rachite sclerotizzante. Quale causa del distacco dell'epifisi, accanto alle particolari cause statico-dinamiche delle articolazioni colpite, si ritiene intervengano alterazioni patologiche legate al ricambio rachitico della sostanza intercellulare. Si ricorda l'importanza dell'epifiseolisi quale sintomo a decorso subclinico di una nutrizione qualitativa carente, e si indica che non si ritiene, nel caso del distacco dell'anca del puro sangue, che si abbia una malattia limitata ai soli cavalli di razze pesanti.

Summary

A description is given of the pathomorphological changes arising in the bone system of a trotter breed foal suffering from epiphyseolysis capitis femoris and of two young bulls with a detachment of the distal metacarpal or metatarsal epiphysis and of several vertebral epiphyses. The author explains his view of the aetiology and pathogenesis of this disease which up to the present must be regarded as unexplained. In all three cases there was sclerotal rachitis. As the cause of the detachment of the epiphyses, besides the special static-dynamic stress on the affected joint-ends, the pathological changes, accompanying the rachitic disturbances of the metabolism, in the intercellular substance of the joint cartilage are held to be chiefly responsible. Attention is drawn to the importance of the epiphyseolyses as a symptom of qualitative undernutrition, appearing subclinically, and it is also pointed out that the idea that this disease is limited to heavy breeds of horse is no longer valid since the detachment of the epiphysis capitis femoris has been found in a thoroughbred.

Literatur

Cheli R.: Sul distacco epifisario metacarpo-metatarsale del bovino. Clin. veterin. (Milano) 89, 337-45 (1966), ref. in Landwirtsch. Zentralbl. Abt. IV 12, 2016 (1967). – Hellmich K.: Die Epiphysenlösung am Femurkopf bei jungen Pferden. Ein Beitrag zu den regulatorischen Wachstumsstörungen. Tierärztl. Rdsch. 44, 533-540 (1938). – Herrmann H.-J.: Die pathologische Anatomie der Epiphyseolysis capitis femoris des Schweines. Ein Beitrag zur kausalen und formalen Pathogenese (im Druck). – Krook L. und Lowe J. E.: Nutritional secondary Hyperparathyroidism in the horse. Pathologia vet., Suppl. zu 1 (1964). – Marek J., Wellmann O. und Urbányi L.: Epiphysenlösung im Femurkopf bei einem jungen Pferd auf rachitischer Grundlage. Zugleich ein Beitrag zur Ätiologie der Rachitis und Osteofibrose. Dt. tierärztl. Wschr. 47, 353-356 (1939). – Meyer P. C.: The histological identification of osteoid tissue. J. Path. Bact. 71, 325-333 (1956). – Mose N. M.: Epiphysebruch oder Epiphyselösung am Femur des Hestes. Nord. Vet. Med. 1, 685-702 (1949). – Nieberle K. und Cohrs P.: Lehrbuch der speziellen pathologischen Anatomie der Haustiere. Jena, VEB Gustav Fischer Verlag. 1961. – Silbersiepe E. und Berge E.: Lehrbuch der speziellen Chirurgie für Tierärzte und Studierende. Ferdinand Enke Stuttgart, 12. Aufl. (1954). – Vukelić E. und Rapič S.: Beitrag zur Kenntnis der Epiphyseolysis bei Haustieren. Schweizer Arch. Tierheilk. 102, 607 bis 623 (1960). – Wirz O.: Fraktur der distalen Epiphysenfuge am Metatarsus bei einem Zugochsen. Schweizer Arch. Tierheilk. 10, 431-432 (1940).