Zeitschrift: Schweizer Archiv für Tierheilkunde SAT : die Fachzeitschrift für Tierärztinnen und Tierärzte = Archives Suisses de Médecine Vétérinaire ASMV : la revue professionnelle des vétérinaires

Herausgeber: Gesellschaft Schweizer Tierärztinnen und Tierärzte

Band: 109 (1967)

Heft: 10

Artikel: Bauchbruchoperationen von grossem Ausmass an Rindern

Autor: Balázs, K.

DOI: https://doi.org/10.5169/seals-593036

Nutzungsbedingungen

Die ETH-Bibliothek ist die Anbieterin der digitalisierten Zeitschriften auf E-Periodica. Sie besitzt keine Urheberrechte an den Zeitschriften und ist nicht verantwortlich für deren Inhalte. Die Rechte liegen in der Regel bei den Herausgebern beziehungsweise den externen Rechteinhabern. Das Veröffentlichen von Bildern in Print- und Online-Publikationen sowie auf Social Media-Kanälen oder Webseiten ist nur mit vorheriger Genehmigung der Rechteinhaber erlaubt. Mehr erfahren

Conditions d'utilisation

L'ETH Library est le fournisseur des revues numérisées. Elle ne détient aucun droit d'auteur sur les revues et n'est pas responsable de leur contenu. En règle générale, les droits sont détenus par les éditeurs ou les détenteurs de droits externes. La reproduction d'images dans des publications imprimées ou en ligne ainsi que sur des canaux de médias sociaux ou des sites web n'est autorisée qu'avec l'accord préalable des détenteurs des droits. En savoir plus

Terms of use

The ETH Library is the provider of the digitised journals. It does not own any copyrights to the journals and is not responsible for their content. The rights usually lie with the publishers or the external rights holders. Publishing images in print and online publications, as well as on social media channels or websites, is only permitted with the prior consent of the rights holders. Find out more

Download PDF: 07.01.2026

ETH-Bibliothek Zürich, E-Periodica, https://www.e-periodica.ch

Aus dem Tierkrankenhaus des Komitats Pest
Leiter: Prof. Dr. Gyula Kómár, Cegléd, Ungarn

Bauchbruchoperationen von großem Ausmaß an Rindern

Von K. Balázs

Bei Rindern kann als Ursache des Bauchbruches von großem Ausmaß (Hernia permagna) am häufigsten der zufolge traumatischer Einwirkung zustandegekommene Bauchwandriß bezeichnet werden. Diese erworbene Kontinuitätsunterbrechung kann sowohl an trächtigen wie auch an nicht trächtigen Kühen vorkommen. Bei Schafen wieder läßt sich im Laufe der vorgeschrittenen Zwillingsträchtigkeit eher die Beobachtung machen, daß durch das schwere Gewicht der Frucht, wozu sich auch noch andere Faktoren gesellen, die Bauchwand eine Auswölbung erfährt, jedoch ohne daß sich ein wahrer Bruch ausbilden würde. In solchen Fällen kommt die an eine Hernia permagna erinnernde Veränderung teils zufolge Überdehnung der Muskelfasern, teils durch fibrilläre Risse zustande.

In ätiologischer Hinsicht seien als häufigste Ursachen Läsionen durch Hornstöße, ferner anläßlich des Treibens zur oder von der Weide erhaltene Hiebe angeführt. Das sogleich ins Auge fallende Symptom ist die Deformierung des Bauches. Der Bruch kann die Größe eines Menschenkopfes, manchmal sogar auch dessen doppeltes oder dreifaches erreichen. Durch Gewicht und Masse trennt der Bruchinhalt auf großem Gebiet die Haut von der Unterlage ab und sinkt zur tiefsten Stelle des Bruchsackes hinab, wo dann auch die Deformierung am ausgeprägtesten erscheint. Örtliche Veränderungen (Ödeme, Hämatom) erschweren anfänglich die Erkennung eines Bruches, bzw. er kann mit einem mächtigen Hämatom oder mit einer Infiltration verwechselt werden. Auch Palpation und Perkussion können an der Schwellung durch lokale Symptome eine Änderung erfahren, doch sind diese auch je nach dem Bruchinhalt verschieden. Im allgemeinen ist beim Abtasten eine undulierende, straffe, elastische, dichte Beschaffenheit der Schwellung festzustellen; der Klopfton kann vom dumpfen bis zum trommelartigen variieren. Der Inhalt des Bruches kann aus Netz, vollen oder leeren Darmschlingen, Pansen, Blase, trächtiger Gebärmutter, nebst Bauchhöhlen- oder Stauungsflüssigkeit, ja sogar auch aus Blut bestehen. Über der Schwellung können fallweise auch Darmgeräusche vernommen werden.

An der Haut ist eventuell die durch einen stumpfen Gegenstand verursachte Läsion sichtbar, deren Umgebung anfangs infiltriert und schmerzhaft sein kann. Sollte die früher undulierend oder elastisch palpierte Schwellung im weiteren straff oder schmerzhaft werden und zur gleichen Zeit auch der allgemeine Zustand des Tieres sich nach und nach verschlechtern, so weisen diese Erscheinungen auf eine nur selten vorkommende Einklemmung des Bruchinhalts hin. Enthält der eingeklemmte Bruch Därme, so können nebst

den vorherigen lokalen und allgemeinen Symptomen auch stärkere oder geringere kolikartige Unruhe und sonstige Anzeichen der Darmeinklemmung beobachtet werden. Die zumeist große und zerrissene Ränder aufweisende Bruchpforte ist zufolge des großen Bruchinhalts am liegenden Tier weder zu tasten noch kann der Bruchinhalt reponiert werden. Im allgemeinen läßt sich die Bruchpforte auch rektal nicht erreichen und tasten. In manchen Fällen ist es aber doch möglich, die Eventration der Bauchhöhle oder die abnormale Lagerung der Bauchhöhlenorgane (Pansen, Gedärme, Blase, trächtige Gebärmutter) rektal festzustellen.

Bei der Diagnosestellung muß der Bauchbruch in erster Linie vom Hämatom differenziert werden. Bei *frischen* Fällen, wenn von der sonst homogen undulierend sich anfühlenden und einen dumpfen Ton gebenden Schwellung beim Punktieren sich frisches Blut entleert und die Bruchpforte weder äußerlich noch rektal zu palpieren ist, kann der Bruch mit großer Wahrscheinlichkeit ausgeschlossen werden. Unsere Annahme wird bekräftigt, wenn zufolge des hochgradigen Blutverlustes die Schleimhäute blaß erscheinen, die Herzschläge rasch, eventuell klopfend ertönen. Wird ein *länger* bestehender Bauchbruch punktiert, müssen noch sämtliche übrigen Anzeichen ebenfalls sorgfältig erwogen werden, denn im Falle leichter Anhaftung der im Bruchsack sich befindenden Organe, so in erster Linie von Darmgekröse, kann sich die Flüssigkeit, sog. Bruch-Wasser, in derart großer Menge anhäufen, daß dadurch der Untersuchende irregeführt werden kann. Eine sichere Diagnose läßt sich häufig erst bei der Operation stellen.

Eigene Fälle

1. *Nr. 2243–391/1965.* Kuh, ungarisches Fleckvieh, semmelfarbig, 5 Jahre alt. Die Geburt wird in einer Woche erwartet. In der linken Bauchfalzgegend ist vor 5 Tagen ein Bruch entstanden. Bei der Einlieferung beträgt die Temperatur 38,2 °C, die Pulsfrequenz 51, die Atmungsfrequenz 16/min. In der Schwellung von mehrfacher Größe eines Menschenkopfes, deren Ton sich beim Klopfen dumpf anhört, können die Gliedmaßen des Föten als dichte Gebilde getastet werden. Rektal läßt sich in der straffen und tief liegenden Gebärmutter ein gut entwickelter Fötus tasten. Das Tier wurde ruhig gestellt, und als sich am 7. Tage nach der Einlieferung die ersten Wehenschmerzen meldeten, wurde die Operation durchgeführt. Nach Betäuben, Hinlegen, dann örtlicher Vorbereitung und infiltrativer Anästhesie wurde zwecks Orientierung eine Hautwunde angelegt; durch diese eindringend konnte der Bruchsackinhalt abgetastet werden: Es gab keinen Bauchfellsack, das im Bruche befindliche Darmgekröse zeigte sich infiltriert und teilweise induriert. Die Bruchpforte war geteilt, das Zwischenstück schwer zerreißbar, bestand aus zähem Muskel- und Bindegewebe. Danach wurde die Hautwunde verlängert. Zur Reposition der Bauchhöhlenorgane mußte die Bruchpforte erweitert werden. Darauf wurde ein Teil der Gebärmutter durch die Pforte hineingeschoben, dann eröffnet und einem lebenden Bullenkalb zur Welt geholfen. Es gelang nur teilweise, die Fruchthüllen zu entfernen. Die Gebärmutter wurde nach Versorgung und Vereinigung ihrer Wunde in die Bauchhöhle zurückversetzt und eine Antibiotikumlösung eingespritzt. Dann wurde die Öffnung der Bauchwand in mehreren Schichten geschlossen, die Nähte schichtenweise mit Antibiotikum bestreut, wie auch die Hautwunde geschlossen. An der tiefsten Stelle des zurückgebliebenen Hautsackes wurde eine Gegen-

öffnung angelegt und drainiert. Am Tage der Operation und am darauffolgenden Tage wurde dem Tiere Antibiotikum i.m. verabreicht.

Das Allgemeinbefinden des Tieres war durchgehend gut. Am 3.–4. Tag nach der Operation zeigte sich eine geringe Temperaturerhöhung, doch fiel diese nach Entfernung der Fruchthüllen wieder bis zur Norm ab. Aus dem Inneren des Bruchsackes entleerte sich durch die Gegenöffnung anfangs ein wenig klare Flüssigkeit, der Hautsack schrumpfte nach und nach, dann wurde am 11. Tage nach dem Eingriff das Sekret trüb, später nahm es einen eitrigen Charakter an, und da zeigte sich wieder einige Tage Temperaturerhöhung. Von der per primam abgeheilten Hautwunde wurden die Nähte am 14. Tage entfernt. Bis dahin ist die Gebärmutter bereits schleimig-glasig geworden und hatte sich bis zum Zeitpunkt des Heimtransportes, am 24. Tage, involviert. Der Hautsack schrumpfte bedeutend zusammen, das durch die Gegenöffnung ausfließende eitrige Sekret wurde dicklich und klärte sich.

2. *Nr. 2014-317/1966.* Kuh, ungarisches Fleckvieh, semmelgelb, 6 Jahre alt. Laut Anamnese entstand bei dem Tier einige Tage vor der Einlieferung in der Gegend des rechten Bauchfalzes ein Bruch von mehr als Menschenkopfgröße (Abbildung 1 und 2).

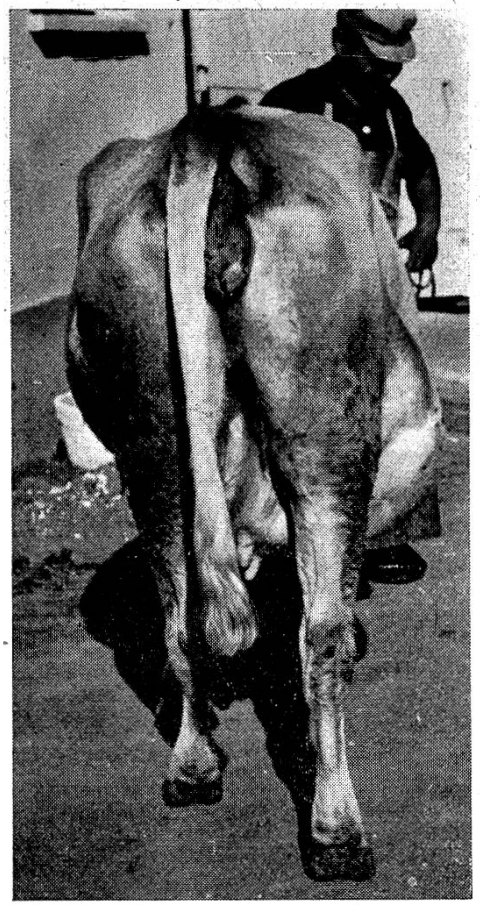

Abb. 1



Abb. 2

Rektal war keine pathologische Veränderung zu tasten, die Gebärmutter war leer, die Schwellung fühlte sich undulierend an, war nicht schmerzhaft, der Inhalt ließ sich nicht reponieren, der Klopfton hörte sich dumpf an, im oberen Teil waren Darmgeräusche hörbar. Anläßlich der Punktion entleerte sich Exkret, dann Darminhalt. Am nächsten Tag wurde das Tier betäubt, hingelegt, nach örtlicher Vorbereitung und infiltrativer Anästhesie erst eine Orientierungswunde, dann nach Austasten der Bruchpforte über dieser eine neuere Hautwunde eröffnet. Der Inhalt des Bruches (Gedärme) konnte erst nach Erweiterung der Bruchpforte in die Bauchhöhle zurückgebracht werden. Vor dem gänzlichen Bauchwandverschluß wurde Antibiotikum eingestreut, danach wurde die

Bauchwand schichtenweise vereint und die Hautwunde geschlossen. Die tiefste Stelle der Hautwunde, die orientierungshalber geöffnet wurde, beließen wir als Gegenöffnung und dränierten. Einige Stunden nach der Operation bemerkten wir, daß der Bruch teilweise wieder entstand. Es mußte eine neuerliche Operation durchgeführt werden. Nach Entfernung der Nähte der oberen Hautwunde konnte festgestellt werden, daß die drei letzten kaudalen Nähte der Bauchwandnahtreihen ausgerissen waren. Die Gedärme konnten ohne Durchtrennen von weiteren Nähten wieder reponiert werden. Beim Schließen der Bauchwandwunde wurden diesmal beim Anbringen der Nähte sämtliche Schichten der Bauchwand durchstochen und die Wundränder solange einander nähergebracht, bis sich die Bruchpforte schloß. Die Operation wurde in der weiter oben beschriebenen Weise beendet. Das Tier erhielt am Tage der Operation wie auch am folgenden Antibiotikum i.m. Die Temperatur stieg einmal (am 9. Tage nach dem Eingriff) über 39 °C, sonst war sie durchgehend normal. Auch das Allgemeinbefinden des Tieres war einwandfrei. In der Gegenöffnung wurde der Gazetampon täglich gewechselt. Das Sekret wurde vom 10. Tage an trüb, dann nahm es einen eitrigen Charakter an. Der Hautsack schrumpfte nach und nach. Von der per primam geheilten Hautwunde wurden die Nähte am 13. Tage entfernt. Das Tier brachte man am 18. Tage nach der Operation geheilt heim.

3. *Nr. 3231-504/1966.* Kuh, ungarisches Fleckvieh, rotgefleckt, 5 Jahre alt. Sie wurde mit der Anamnese eingeliefert, es sei vor 3 Wochen eine menschenkopfgroße Schwellung in der rechten Hüftgegend entstanden, diese Schwellung wuchs nach und nach an und senkte sich in die Bauchfalzgegend hinab. Das Tier verwarf eine Woche vor der Einlieferung. Bei der Aufnahme lag die Schwellung in der Höhe des Bauchfalzes, undulierte beim Betasten und gab beim Abklopfen stellenweise einen trommelartigen Ton. Beim Punktieren floß viel rötliches Exkret ab; als die Punktionsöffnung vergrößert wurde, konnte eine Darmschlinge getastet werden. Das Tier wurde sofort betäubt, hingelegt und auf weiter oben angeführte Weise operiert. Die den Bruchinhalt bildenden Gedärme konnten ohne Erweiterung der Bruchpforte zurückverlegt werden. Die klaffende Bruchpforte wurde durch gleichzeitiges Zusammennähen zweier Muskelschichten geschlossen. Das allgemeine Befinden des Tieres war durchgehends gut. Am 10. und 11. Tage nach der Operation erhöhte sich die Temperatur vorübergehend, gleichzeitig vermehrte sich im Hautsack das Sekret. Die Gebärmutter des Tieres wurde gleichfalls regelmäßig behandelt, und am 14. Tage nach der Operation war sie bereits involviert. In der Gegenöffnung wurde der Gazetampon täglich gewechselt. Wir entfernten die Nähte am 15. Tage, und 8 Tage später konnte das Tier geheilt heimtransportiert werden.

Beschreibung des Operationsverfahrens

1. Bauchbruchoperation an nicht trächtigen Rindern

Das Tier wird betäubt und hingelegt. Dann wird die Haut auf einer besonders großen Fläche vorbereitet. Nach infiltrativer Anästhesie nehmen wir in der Nähe der sichtbaren Läsion – diese Stelle als Bruchpforte angenommen – oder auf der Grenze des oberen zum mittleren Drittel des Bruchsackes einen zur Wirbelsäule parallel verlaufenden Einschnitt von solcher Größe vor, daß durch diesen die Höhle des Bruchsackes mit der ganzen Hand ungehindert abzutasten ist. Gewöhnlich befindet sich die Bruchpforte höher als die orientierungshalber angelegte Hautwunde. Der Bruchinhalt sinkt nämlich in der Subkutis zufolge seiner Masse und seines Gewichtes hinab und liegt tiefer als die Bruchpforte. Deren Ränder sind meistens eingerissen und befinden sich zufolge der Verschiebung der Muskelschichten der Bauchwand

gewöhnlich nicht übereinander. Ein Bauchbruch von großem Ausmaß ist immer eine Pseudohernie, denn es reißt auch das Bauchfell durch, und demnach ist an der Bildung des Bruchsackes das Bauchfell unbeteiligt.

Nachdem wir durch die zwecks Orientierung bereitete Wunde die genaue Lage der Bruchpforte feststellen konnten, eröffnen wir auch über dieser eine so große Hautwunde, daß es möglich ist, durch diese mit der ganzen Hand bis in den Bruchsack einzudringen. Sollte die Bruchpforte aus mehreren Fächern bestehen, werden die Stränge durchgerissen und sie dadurch einheitlich gestaltet. Ist der Bruchinhalt durch die originale Bruchpforte nicht zurückzuverlegen, muß sie nach Bedarf vergrößert werden. Das Vergrößern geschieht mit Hilfe eines mit Knopf versehenen Messers, und zwar in solcher Richtung, daß die Bauchwandwunde später leichter genäht werden kann. Die eventuellen Anheftungen werden stumpf und sorgfältig aufgehoben, dann, durch die zwei Hautwunden hineinlangend, bringt man mit beiden Händen den herausgetretenen Bruchinhalt wieder zurück. Nach Beendung der Reposition beginnt man – ebenfalls unter der Haut – mit der Schließung der Bauchwand.

Finden wir eine spaltartige Bruchpforte vor, werden die Ränder der Muskelwunde der Bauchwand schichtweise vereint. Bei klaffender Bruchpforte, wenn die Gefahr besteht, die Nähte könnten ausreißen, ist es zweckmäßig, mindestens zwei Muskelschichten zugleich durchzustechen, wenn sich diese auch nicht gänzlich decken. In dieser Weise werden durch die Naht die Muskelschichten um die Bruchpforte solange einander nähergebracht, bis die Wundenränder sich berühren. Besteht die Gefahr großer Spannung und demzufolge des Aufreißens der Wunde, werden die Nähte dicht nebeneinander, höchstens 15–20 mm voneinander entfernt, angebracht. Es ist zweckmäßig, die einzelnen Nähte in verschiedenen Entfernungen von den Wundrändern durchzustechen. Bevor die Bruchpforte gänzlich geschlossen wird, soll in die Bauchhöhle Antibiotikum verbracht werden. Nach Schließung der Bauchwand werden die Hautwunden versorgt und geschlossen, nachher verklebt. Zwecks Ableitung des in großer Menge zu erwartenden Wundensekrets (Oedema ex vacuo), wird, bezogen auf das stehende Tier, an der tiefsten Stelle des Bruchsackes eine Gegenwunde eröffnet, die zunächst dicht tamponiert wird. Wenn dann beim Wiederaufstellen des Tieres eine oder mehrere Bauchwandnähte aufreißen sollten, folgt daraus kein Darmvorfall.

2. Operation des Bauchbruches mit gleichzeitig durchgeführtem Kaiserschnitt

Man betäubt das Tier und legt es nieder. Dann wird die Haut zur Operation auf großer Fläche vorbereitet. Die Infiltrations-Anästhesie und die handlange Orientierungswunde wird auf jener höchsten Stelle des Bruchsackes ausgeführt, wo der Fötus noch zu tasten ist. Die Orientierungshautwunde soll hier so angelegt werden, daß sie nach Abtasten des Bruchsackes derart erweitert werden kann, daß der Kaiserschnitt lege artis durchzuführen ist. Auch die Bruchpforte wird je Bedarf erweitert, damit das trächtige Ge-

bärmutterhorn in die Wunde gehoben werden kann. Bevor die Gebärmutter eröffnet wird, sollen die außerhalb der Bauchhöhle liegenden, besonders aber die infiltrierten und leicht einreißenden Organe in die Bauchhöhle zurückverlegt werden, denn diese können im Laufe des Herausziehens des Fötus erheblich beschädigt werden. Die Gebärmutter wird nach dem Behandeln und Schließen der Wunde in die Bauchhöhle versenkt. Sodann wird erst die Bruchpforte, dann die Hautwunde – wie weiter oben beschrieben – geschlossen, an der tiefsten Stelle des Bruchsackes eine Öffnung angebracht, die bis zum Wiederaufstellen des Tieres dicht tamponiert wird. Nach Verkleben der Hautwunde wird das Tier aufgestellt.

Nach Beendung der Operation und am nächsten Tage werden als Einleitung der *Nachbehandlung* präventiv Antibiotika verabreicht. Sollte der Allgemeinzustand des Tieres oder die Temperaturerhöhung dazu Anlaß geben, werden nötigenfalls auch später noch Antibiotika verabreicht, wie auch symptomatische Behandlungen durchgeführt. Der Bruchinhalt trennt durch Gewicht und Masse die Haut auf großer Fläche von der Unterlage ab, demnach bleibt nach der Reponierung ein großer Hautsack zurück, in dem sich eine beträchtliche Menge von Sekret (täglich 1–1,5 Liter) ansammeln kann. Dieses Sekret ist auffallend gerinnbar, von rötlicher Farbe. Dann nimmt dessen Menge allmählich ab, gleichzeitig schrumpft der Hautsack immer mehr, und seine Wand verdickt sich merklich. Das Ableiten des Sekrets und die Behandlung der Wunde wird durch täglich erneute Gazetampons gesichert. Die Hautnähte werden am 12.–14. Tage entfernt. Nach Kaiserschnitt werden auch die zeitweise nötigen Gebärmutterbehandlungen durchgeführt.

Besprechungen und Folgerungen

Auf Grund unserer Fälle kamen wir im Gegensatz zu der in der Praxis verbreiteten Meinung zu der Folgerung, daß auch ein großer Bauchbruch beim Rind auf operativem Weg erfolgreich zu heilen ist. Wegen dieses Leidens kommen plötzliche Todesfälle kaum vor. Demnach lohnt es sich in jedem Fall, die Heilung zu versuchen und erst nach deren Erfolglosigkeit die Tiere auf der Schlachtbank zu verwerten. Bei unserem ersten Krankheitsfall hatten wir die Bauchbruchoperation mit dem Kaiserschnitt verbunden durchgeführt, bei dem zweiten und dritten Fall ohne diesen. Bei unserem zweiten Fall ist ein Teil der Bauchwandnähte aufgerissen, was das erneute teilweise Zustandekommen des Bruches zur Folge hatte. Nach der sogleich durchgeführten neuen Operation ist auch dieses Tier ungestört abgeheilt. In allen 3 Fällen ist es uns gelungen, die Bauchwunde mit Nähten, ohne Zusatz zu schließen. Gelegentlich des Schließens der Bruchpforte gelang es nicht immer, alle Bauchwandmuskelschichten gänzlich zu vereinigen, doch konnten auch diese zumindest einander nahe gebracht und fixiert werden. Sogar die klaffenden Bruchpforten ließen sich so weit schließen (erster und dritter unserer Fälle), daß keine Alloplastik (z. B. als Zusatz das Einnähen von einem

Nylonnetz) benötigt wurde und auch nachher kein Rezidiv sich einstellte. Auch wurde das von Gürtler [1] beschriebene sogenannte natürliche Bruchband nicht angewendet. Dieser Autor trennte den dorsolateralen Teil des Musculus rectus abdominis ab und bedeckte mit diesem die Bruchpforte. Zu diesem Verfahren muß eine große Hautwunde gemacht werden, somit könnte es in erster Linie bei den mit Kaiserschnitt gleichzeitig durchgeführten Operationen von Nutzen sein, in Fällen, da die Bauchwunde sonst nicht gut geschlossen werden kann. Im Laufe der Heilung bildet sich im Bruchsack stets eine bedeutende Menge Sekret. Es kann so die Nachbehandlung der Operationswunde, wie auch die Ableitung des sich bildenden Sekrets durch Anlage einer Gegenöffnung gesichert werden. Im Falle einer mit Kaiserschnitt gleichzeitig durchgeführten Bauchbruchoperation muß die Gebärmutter ebenso behandelt werden, wie es bei sonstigen Kaiserschnitten üblich ist.

Zusammenfassung

Der Autor bespricht anhand von drei Fällen die im Tierkrankenhaus zu Cegléd übliche operative Behandlungsmethode der Bauchbrüche von großem Ausmaß bei Rindern. Auf Grund der Krankenhauserfahrungen stellt er fest, daß bei Bauchbrüchen an Rindern im allgemeinen weder am stehenden noch am liegenden Tier, noch durch Rektumuntersuchung die Bruchpforte durch Abtastung zu ermitteln ist. Aus diesem Grunde wird zu Beginn der Operation eine sogenannte orientierende Hautwunde angelegt und die Bauchwand sorgfältig abgetastet. Dann, nachdem die Stelle der Bruchpforte in dieser Weise festgestellt wurde, wird über der Bruchpforte eine neue Wunde eröffnet, durch welche dann auch mit der anderen Hand in den Bruchsack hineinlangend, unter dem Schutz der Haut, mit beiden Händen der Bruchinhalt in die Bauchhöhle reponiert werden kann und auch in selber Weise die Bauchwand geschlossen wird. Bei mit Kaiserschnitt verbundener Bruchoperation wird die Orientierungswunde so angelegt, daß sie in die Linie der bei dem Kaiserschnitt üblichen Operationswunde fällt, nachher wird diese über der festgestellten Bruchpforte soweit verlängert, daß die Wunde sich auch zum Ausheben und Eröffnen eines Teiles der Gebärmutter eignet. Der Kaiserschnitt wird erst durchgeführt, nachdem es gelungen ist, einen Teil des Bruchinhaltes nach Möglichkeit zu reponieren, damit die infiltrierten und leicht reißenden Bauchhöhlenorgane im Laufe des Heraushebens des Kalbes keine Schäden erleiden.

Résumé

L'auteur discute de la méthode opératoire dans trois cas d'hernie abdominale importante chez le bovin, méthode employé à l'hôpital vétérinaire de Cegléd. Sur la base des expériences faites à l'hôpital vétérinaire, l'auteur constate que dans les cas d'hernie abdominale il n'est en général pas possible de palper l'orifice herniaire chez le bovin ni sur l'animal debout ou couché, ni par exploration rectale. Pour cette raison, l'opération débute par une incision cutanée d'exploration afin de pouvoir palper soigneusement la paroi abdominale. Puis, après avoir délimité l'orifice herniaire, l'auteur fait une nouvelle incision sur cet orifice à travers laquelle il procède à la réposition de l'hernie dans la cavité abdominale à l'aide d'une main dabord, des deux mains ensuite, puis il passe à la suture de la paroi abdominale. Lorsque l'opération de l'hernie est combinée avec une opération césarienne, l'incision d'orientation est faite de telle manière qu'elle tombe avec l'incision faite habituellement en cas de césarienne, puis elle est prolongée jusqu'à l'orifice herniaire de manière à servir également à l'ouverture de la matrice. L'opération

césarienne n'est exécutée qu'après avoir procédé, dans la mesure du possible, à la réposition de l'hernie, afin d'éviter de léser les organes abdominaux infiltrés et cassants, par l'extraction du foetus.

Riassunto

L'autore descrive, sulla scorta di 3 casi, l'operazione di ernie addominali di grande estensione nei bovini, usale nella Clinica veterinaria di Cegléd. Sulla scorta delle esperienze nella Clinica egli potè stabilire che in generale nel bovino, nè in posizione eretta, nè al suolo, nè con la palpazione rettale è possibile individuare la porta erniaria. Per questo motivo all'inizio dell'operazione viene eseguita la cosidetta ferita cutanea orientativa e viene palpata accuratamente la parete addominale. Poi, avendo individuato la porta erniaria, su questa viene applicato un nuovo taglio, attraverso il quale, con le due mani, sotto protezione della pelle, si repone il sacco erniario. Se l'operazione dell'ernia viene abbinata al taglio cesareo, il taglio viene fatto nel posto in cui normalmente si incide. La incisione viene poi prolongata fino a permettere l'estroflessione e l'apertura di una parte dell'utero. Il taglio cesareo viene effettuato solo dopo avere reposto una parte dell'ernia, in modo che gli organi viscerali infiltrati e facilmente lesionabili, non vengano danneggiati con l'estrazione del vitello.

Summary

On the basis of three cases the author discusses the operative method of treating ventral hernia in cattle, as practised in the veterinary hospital in Cegléd. Through experience in this hospital he finds that in cases of hernia in cattle it is not normally possible to palpate the hernial ring either on the standing or the lying animal, nor by rectal examination. For this reason the operation is begun by making a so-called locating skin wound, and carefully palpating the abdominal wall. After the position of the hernial ring has been established in this way a new incision is made into the skin above the hernia and through this the other hand may reach into the hernial sac, under protection by the skin, and the contents of the hernia replaced with both hands into the abdominal cavity; then the abdominal wall may be closed in the same way. In a hernia operation in connection with a caesarian section the locating incision is so placed that it follows the line usually taken in a caesarian incision; then this will be extended beyond the located hernia far enough to allow part of the uterus to be brought out and opened. The caesarian section will not be carried out until it has been possible to replace part of the contents of the hernia, so that the infiltrated and easily-torn organs of the abdominal cavity will not suffer damage while the calf is being removed.

Redaktionelle Bemerkung

Die Aufnahme der Arbeit erfolgte, trotzdem sie nichts Neues enthält, zur Aufmunterung unserer Kollegen, die, meines Wissens vielfach als unheilbar angesehenen, großen Ventralhernien beim Rind ebenfalls zu operieren. Tierarzt F. Favre in Sion hat in unserem Archiv 1910 über 300 Ventralhernien-Operationen beim Pferd und beim Rind berichtet, zum Teil auch sehr großen, wobei er nur 4 Tiere verloren hat. Allerdings waren die meisten operierten Rinder Eringer, die ja wohl etwas mehr aushalten als die Vertreter der andern Rinderrassen unseres Landes. *A. Leuthold*

Literatur

[1] Gürtler H.: Operation eines erblichen Bauchbruches in Verbindung mit Kaiserschnitt beim Rind. Tierärztliche Umschau *12*, 7, 228 (1957). – [2] Kómár Gy.: Allatorvosi sebészet. Mezögazdasági Kiadó. Budapest 1955. – [3] Tamás-Fellner: Allatorvosi sebészeti mütéttan. Mezögazdasági Kiadó. Budapest 1960.

Anschrift des Verfassers: Dr. Károly Balázs, Budapest, XIV. Tábornok u. 2., Ungarn.