

Zeitschrift: Schweizer Archiv für Tierheilkunde SAT : die Fachzeitschrift für Tierärztinnen und Tierärzte = Archives Suisses de Médecine Vétérinaire
ASMV : la revue professionnelle des vétérinaires

Herausgeber: Gesellschaft Schweizer Tierärztinnen und Tierärzte

Band: 108 (1966)

Heft: 12

Artikel: Cerebrale Nekrose bei Lämmern

Autor: Fankhauser, R. / Lacknermeier, S.

DOI: <https://doi.org/10.5169/seals-593528>

Nutzungsbedingungen

Die ETH-Bibliothek ist die Anbieterin der digitalisierten Zeitschriften auf E-Periodica. Sie besitzt keine Urheberrechte an den Zeitschriften und ist nicht verantwortlich für deren Inhalte. Die Rechte liegen in der Regel bei den Herausgebern beziehungsweise den externen Rechteinhabern. Das Veröffentlichen von Bildern in Print- und Online-Publikationen sowie auf Social Media-Kanälen oder Webseiten ist nur mit vorheriger Genehmigung der Rechteinhaber erlaubt. [Mehr erfahren](#)

Conditions d'utilisation

L'ETH Library est le fournisseur des revues numérisées. Elle ne détient aucun droit d'auteur sur les revues et n'est pas responsable de leur contenu. En règle générale, les droits sont détenus par les éditeurs ou les détenteurs de droits externes. La reproduction d'images dans des publications imprimées ou en ligne ainsi que sur des canaux de médias sociaux ou des sites web n'est autorisée qu'avec l'accord préalable des détenteurs des droits. [En savoir plus](#)

Terms of use

The ETH Library is the provider of the digitised journals. It does not own any copyrights to the journals and is not responsible for their content. The rights usually lie with the publishers or the external rights holders. Publishing images in print and online publications, as well as on social media channels or websites, is only permitted with the prior consent of the rights holders. [Find out more](#)

Download PDF: 10.02.2026

ETH-Bibliothek Zürich, E-Periodica, <https://www.e-periodica.ch>

Aus der Abteilung für vergleichende Neurologie (Prof. Dr. E. Frauchiger)
der Klinik für Kleintiere (Prof. Dr. W. Hofmann) an der Universität Bern

Cerebrale Nekrose bei Lämmern¹

Von R. Fankhauser und S. Lacknermeier

Kürzlich hat J. von Sandersleben (1966) in diesem Archiv anhand zweier eigener Fälle beim Kalb das Problem der Hirnrindennekrosen (cerebro-cortical necrosis) der Wiederkäuer dargestellt. Er wies beiläufig darauf hin, daß in unserer Institutssammlung außer zwei Fällen (1 Rind, 1 Zwergziege) mit beginnender Hirnrindennekrose im Verein mit ausgeprägtem Hirnödem (vgl. Fankhauser, 1962) sich das Gehirn eines etwa zwei Monate alten Lammes befindet, das insbesondere im dorsalen Bereich des Großhirns typische Rindennekrosen zeigt. Er stellte im wesentlichen Veränderungen des Typs II seiner Klassifikation fest, d.h. ischämische Nekrosen von Nervenzellen der oberen Rindenschichten, degenerative Veränderungen an Gliazellen, Schwellung der Gefäßendothelien und leichten Status spongiosus der tieferen Rindenschichten. Das Tier stammte von Adelboden, Berner Oberland.

Vor kurzem erhielten wir aus Gstaad ein drei Wochen altes männliches Lamm zugeschiedt, das gestorben war, nachdem es drei Tage lang Symptome der «Drehkrankheit» (Zwangsbewegungen im Kreis) gezeigt hatte.

Sektion und histologische Untersuchung zeigten keine Veränderungen der inneren Organe, und deren bakteriologische Kontrolle blieb ohne Ergebnis. Auch das Gehirn ließ von bloßem Auge nichts Bestimmtes erkennen. Es schien etwas prall und weich, was aber bei sehr jungen Tieren nahezu der Norm entspricht. Die bakteriologische Untersuchung speziell auch auf Listerien verlief ebenfalls negativ.

Histologische Übersichtsschnitte frontal durch das Großhirn zeigen auf allen Ebenen eine gleichmäßige, hochgradige Erbleichung des Cortex (Abb. 1 und 2). Bei stärkeren Vergrößerungen sind die Veränderungen, die v. Sandersleben als Typ I geschildert hat, in der ganzen Ausdehnung des Neo-

¹ Unsere Untersuchungen werden unterstützt durch den Schweizerischen Nationalfonds zur Förderung der wissenschaftlichen Forschung.

Abb. 1 Frontalschnitt auf der Höhe der größten Ausdehnung von Nucleus caudatus und Putamen, Hämalaun-Eosin. Die ganze Hirnrinde – mit Ausnahme der Molekularschicht – von der Fissura rhinalis anterior bis zum Corpus callosum ist «ausgelöscht», d.h. infolge Ödematisierung und Nekrose kaum anfärbbar. Basale Rinde mit Fascia dentata, Stammformationen und Mark sind normal dargestellt.

Fig. 1 Coronal section at the level of maximal extension of Caudate nucleus and Putamen, H & E. The whole cortex, except the molecular layer, remains practically unstained due to edema and necrosis (from the anterior rhinal fissure to the corpus callosum). Basal cortex, brain stem and white matter stain normally.

Abb. 2 Dasselbe auf der Höhe der vorderen Thalamuskern, Luxolblau – Cresylechtviolett.
Fig. 2 Shows the same at the level of the anterior thalamic nuclei. Luxol fast blue – cresyl violet.

Für die histopathologischen Details verweisen wir auf die Abbildungen der Arbeit v. Sandersleben. For histological details see illustrations in von Sandersleben's paper.

cortex zu erkennen: Die Nervenzellen sind zusammengesintert und färben sich homogen azidophil, ihre Kerne sind klein, unregelmäßig begrenzt, kompakt, hyperchromatisch, meist exzentrisch gelagert. Silberimprägnationen zeigen Anfüllung der Perikarya mit geschwärzten Granula, wobei es sich vermutlich um die zerfallenden Neurofibrillen handelt. Mit Ausnahme der Schicht I (Molekularschicht), gebietsweise auch der Schicht III, weist die ganze Rinde einen hochgradigen Status spongiosus auf. Schwellung der Gefäßendothelien, Proliferation wandständiger histiozytärer Zellen mit Abwanderung mobiler Elemente (Makrophagen), Mikroglia proliferation im tieferen Anteil der Molekularschicht, Vermehrung arachnoidaler Zellen in der Leptomeninge vervollständigen das Bild. Es ist hervorzuheben, daß auch im Bereich des Hirnstammes (dorsales Caudatum, Thalamus, Mittelhirndach) symmetrische Areale mit Status spongiosus, homogenisierender Ganglienzellenveränderung, Gefäß-Endothelschwellung und -wandproliferation vorhanden sind. Die Bezeichnung «corticale Nekrose» ist also wenigstens für den vorliegenden Fall zu eng gewählt, wenn auch der Schwerpunkt der Veränderung im Cortex liegt.

Diskussion

Innerhalb ungefähr eines Jahres erhielten wir von zwei Orten des Berner Oberlandes je ein junges Schaflamm, die beide Veränderungen vom Typus der cerebrocorticalen Nekrose, wenn auch von ungleicher Schwere, aufwiesen. Beim jüngeren Tier (3 Wochen) waren die Zerstörungen hochgradiger als beim älteren (etwa 2 Monate). In keinem Fall lagen andere als «natürliche» Haltungsbedingungen vor. Es ist anzunehmen, daß derartige Fälle öfter auftreten, aber nicht zur Untersuchung gelangen.

Dies wäre aber – in Anbetracht der noch völlig offenen Frage der Ätiologie dieser Erkrankung – von großem Interesse, da die Haltungs- und Fütterungsverhältnisse bei unserem Typ der Schafhaltung in kleinen Gruppen möglicherweise besser überprüfbar wären als in großen Herden. Wir richten deshalb an jene unserer Kollegen, die Schafe unter ihren Patienten haben, die Bitte, uns Tiere mit neurologischen Symptomen irgendwelcher Art zur Untersuchung zu überweisen.

Es ist ganz besonders darauf hinzuweisen, daß die klinischen Symptome allein keine Diagnose ermöglichen. Bei dem hier vorgelegten Fall wurde klinisch – allein gestützt auf das Symptom der Manegebewegungen («Drehkrankheit») – an Coenurosis gedacht, obschon dies bei einem so jungen Tier von vornherein unwahrscheinlich ist (vgl. Fankhauser et al. 1959). Drehbewegungen sind aber auch bei der von uns in den letzten Jahren in zunehmendem Maße festgestellten Listeriose-Encephalitis ein häufig beobachtetes Symptom, und kürzlich sahen wir ein ähnliches Krankheitsbild bei einem Schaf mit Abszeß in der rechten Großhirnhemisphäre.

Zusammenfassung

Es wird, in Ergänzung der kürzlich erschienenen Arbeit v. Sandersleben (1966) über einen neuen Fall von cerebraler, vorwiegend aber nicht ausschließlich corticaler,

Nekrose bei einem 3wöchigen Schaflamm mit Drehsymptomen kurz berichtet. Es läge im Interesse weiterer Untersuchungen über die Ätiologie dieser Krankheit, wenn möglichst viele Schafe mit neurologischen Symptomen der fachgerechten Untersuchung zugeführt würden. Listeriose und Coenurosis, die ebenfalls «Drehkrankheit» verursachen können, kommen differentialdiagnostisch in Betracht, sind aber bei jungen Lämmern weniger wahrscheinlich.

Résumé

En complément au travail de v. Sandersleben qui a paru récemment (1966), les auteurs rapportent sur un nouveau cas de nécrose cérébrale touchant essentiellement mais pas exclusivement la zone corticale chez un agneau de trois semaines atteint de tournis. Il serait intéressant de poursuivre les recherches sur l'étiologie de cette affection et de soumettre le plus grand nombre possible de moutons présentant des symptômes neurologiques à un examen approfondi. La listériose et la cénurose, qui provoquent également le tournis, entrent en considération pour le diagnostic différentiel, mais chez de jeunes agneaux elles sont peu probable.

Riassunto

A complemento della pubblicazione di v. Sandersleben recentemente apparsa (1966), viene brevemente descritto un nuovo caso di necrosi cerebrale, in modo particolare, ma non assolutamente, di natura corticale, in un agnello di 3 settimane con sintomi di movimenti in cerchio. Sarebbe interessante di effettuare altre ricerche per stabilire l'etiologia di questa malattia. La listeriosi e la cenurosi, che pure causano movimenti in cerchio, entrano in considerazione nella diagnosi differenziale, sebbene in agnelli giovani siano poco probabili.

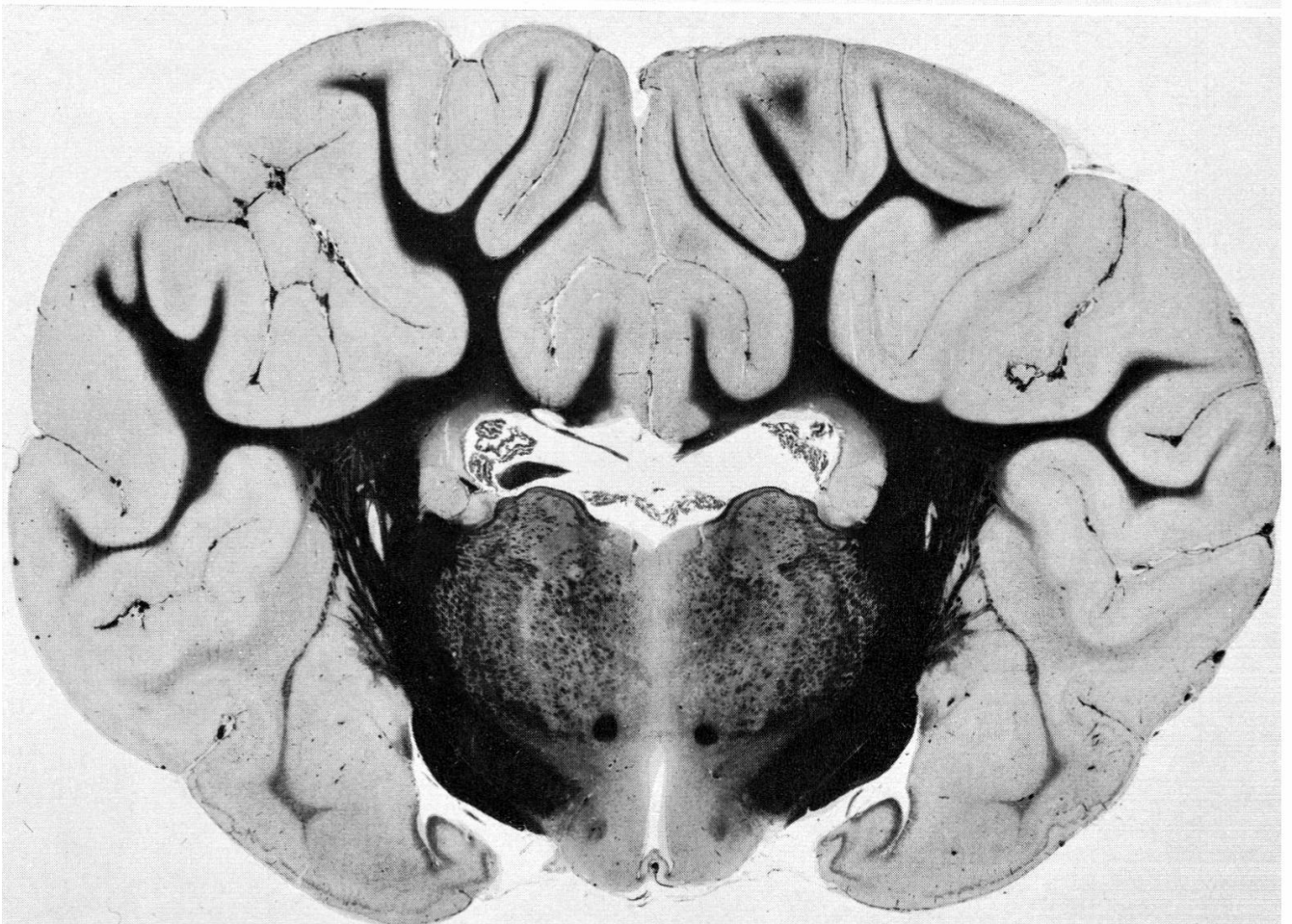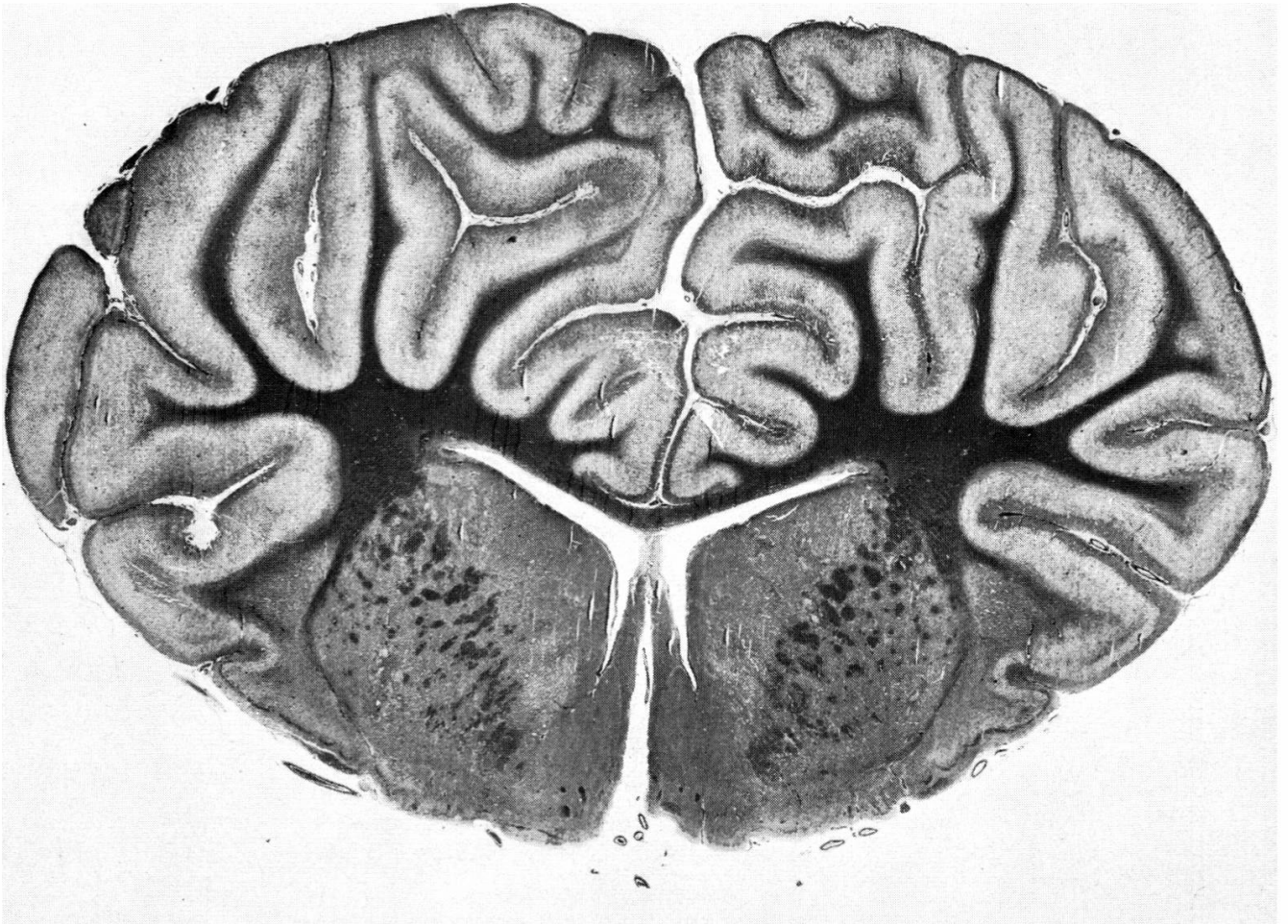
Summary

A case of cerebrocortical necrosis in a male lamb, 3 weeks of age, is reported as a complement to v. Sandersleben's (1966) recent paper. Veterinarians are urged to submit suspected cases for post-mortem and histological examination. Diagnosis is hardly possible on a clinical basis alone, and circling can be observed with coenurosis, listeriosis and other diseases.

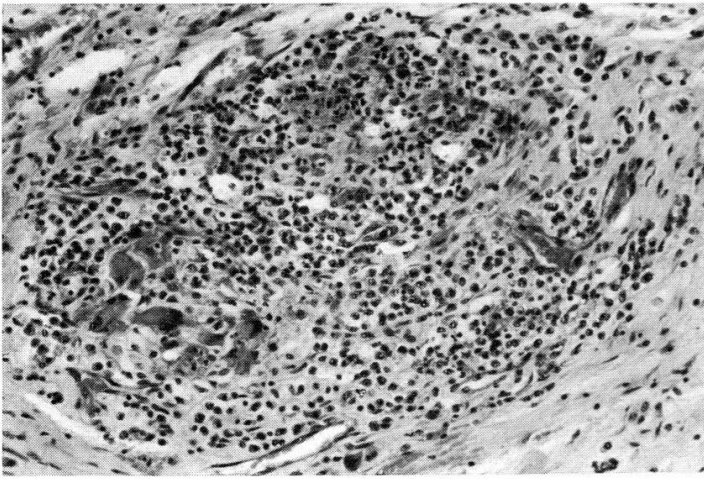
Literatur

Fankhauser R.: Zur Frage des Hirnödems beim Rind. Schweiz. Arch. Tierheilk. 104, 261–274 (1962). – Fankhauser R., Hintermann J. und Valette H.: Cönurosis bei Schafen. Schweiz. Arch. Tierheilk. 101, 15–32 (1959). – von Sandersleben J.: Hirnrindennekrosen beim Kalb. Eine vergleichend morphologische und pathogenetische Betrachtung. Schweiz. Arch. Tierheilk. 108, 285–303 (1966).

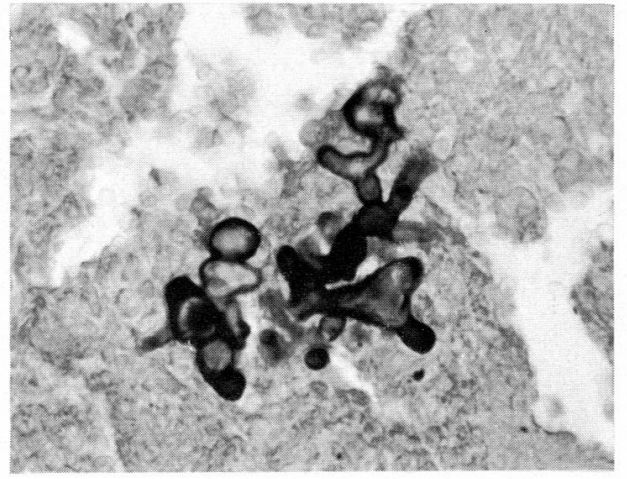
Den beiden Kollegen, die uns die Fälle zugewiesen haben, Herrn Dr. F. Germann, Frutigen, und Herrn Dr. J. Fischer, Gstaad, sprechen wir unseren besten Dank aus.



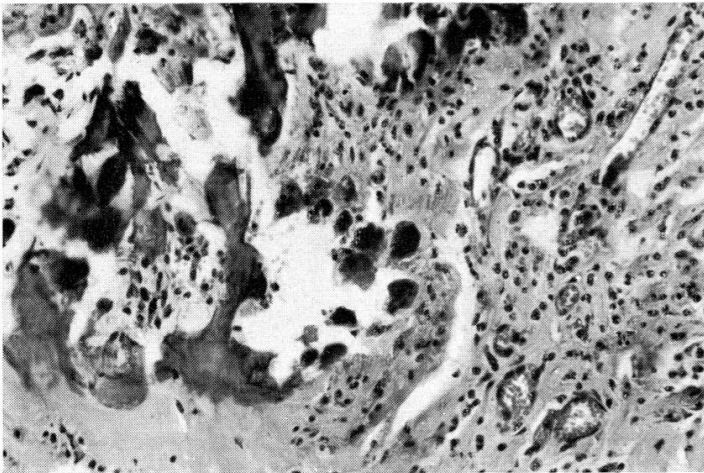
1



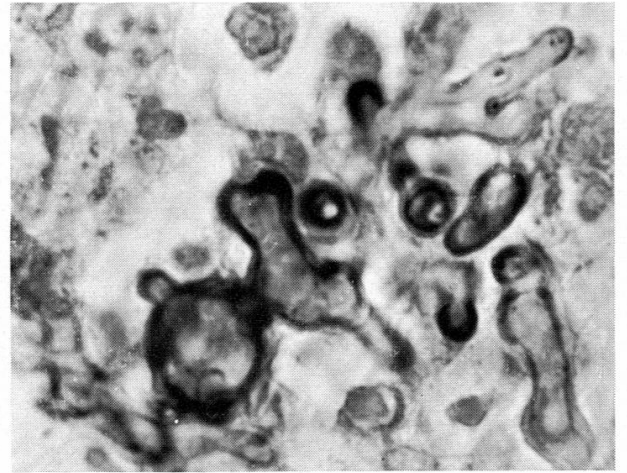
4



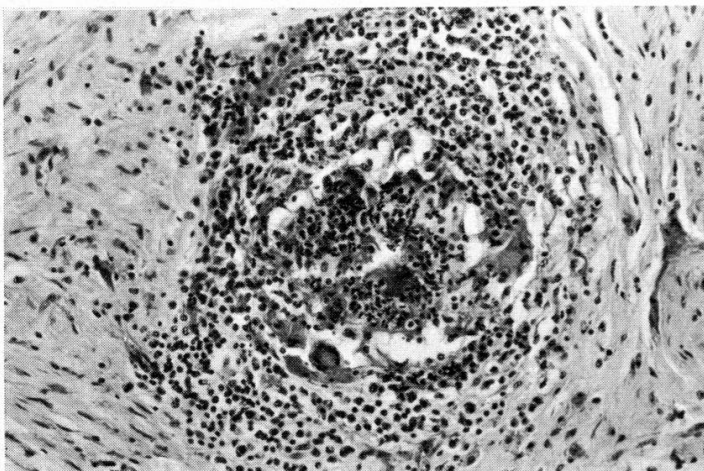
2



5



3



6

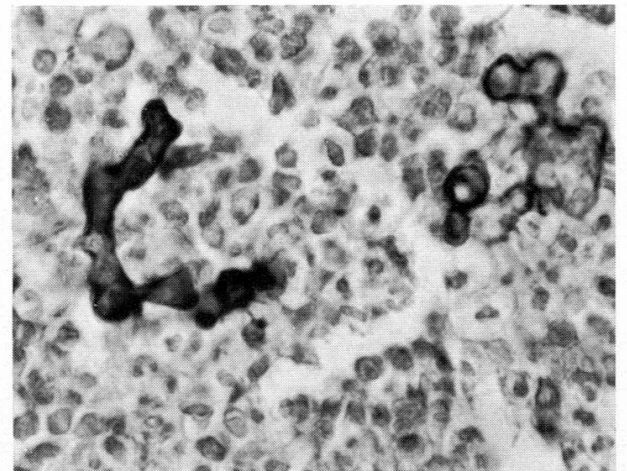


Abb. 1 Granulationsgewebe in der Zwischenwirbelscheibe mit einzelnen polymorphkernigen und Riesenzellen. H & E.

Abb. 2 Eindringen des entzündlichen Prozesses in den angrenzenden Wirbelknochen, H & E.

Abb. 3 Umschriebener Herd mit eitrig bis nekrotischem Zentrum H & E.

Abb. 4, 5 und 6 Pilzmyzelien mit charakteristischer, unregelmäßiger Verzweigung, brüsk wechselndem Durchmesser und fehlender Septierung (Septen können durch Überschneidungen der Wände der verdrehten Hyphen vorgetäuscht werden). Methenamin-Silber. Abb. 5 bei Immersionsvergrößerung, die übrigen starkes Trockensystem.