Zeitschrift: Schweizer Archiv für Tierheilkunde SAT : die Fachzeitschrift für Tierärztinnen und Tierärzte = Archives Suisses de Médecine Vétérinaire ASMV : la revue professionnelle des vétérinaires

Herausgeber: Gesellschaft Schweizer Tierärztinnen und Tierärzte

Band: 108 (1966)

Heft: 9

Artikel: Die V. coccygica des Rindes und ihre Eignung für Blutentnahmen und intravenöse Injektionen

Autor: Krähenmann, A.

DOI: https://doi.org/10.5169/seals-592387

Nutzungsbedingungen

Die ETH-Bibliothek ist die Anbieterin der digitalisierten Zeitschriften auf E-Periodica. Sie besitzt keine Urheberrechte an den Zeitschriften und ist nicht verantwortlich für deren Inhalte. Die Rechte liegen in der Regel bei den Herausgebern beziehungsweise den externen Rechteinhabern. Das Veröffentlichen von Bildern in Print- und Online-Publikationen sowie auf Social Media-Kanälen oder Webseiten ist nur mit vorheriger Genehmigung der Rechteinhaber erlaubt. Mehr erfahren

Conditions d'utilisation

L'ETH Library est le fournisseur des revues numérisées. Elle ne détient aucun droit d'auteur sur les revues et n'est pas responsable de leur contenu. En règle générale, les droits sont détenus par les éditeurs ou les détenteurs de droits externes. La reproduction d'images dans des publications imprimées ou en ligne ainsi que sur des canaux de médias sociaux ou des sites web n'est autorisée qu'avec l'accord préalable des détenteurs des droits. En savoir plus

Terms of use

The ETH Library is the provider of the digitised journals. It does not own any copyrights to the journals and is not responsible for their content. The rights usually lie with the publishers or the external rights holders. Publishing images in print and online publications, as well as on social media channels or websites, is only permitted with the prior consent of the rights holders. Find out more

Download PDF: 21.07.2025

ETH-Bibliothek Zürich, E-Periodica, https://www.e-periodica.ch

Aus dem Veterinär-anatomischen Institut der Universität Zürich
Direktor: Prof. Dr. Dr. h. c. E. Seiferle

Die V. coccygica des Rindes und ihre Eignung für Blutentnahmen und intravenöse Injektionen

Von A. Krähenmann

Einleitung

Im Zeitalter der verfeinerten diagnostischen und therapeutischen Möglichkeiten gehören Blutentnahmen und intravenöse Injektionen zur täglich geübten Routinebeschäftigung jedes praktizierenden Tierarztes. Die allgemein gebräuchlichen Methoden haben sich dabei im Verlaufe der Jahrzehnte vollständig eingebürgert und unterliegen nunmehr nur noch Modifikationen.

Mit der vorliegenden Arbeit soll nun auf eine neue Methode hingewiesen werden, die in verschiedener Beziehung eine wertvolle Ergänzung darstellt. In Übersee findet sie bereits seit einigen Jahren Anwendung und scheint in jüngster Zeit in besonderem Maße beliebt zu werden.

Die Wahl der im Einzelfall zu benützenden Vene hängt grundsätzlich von verschiedenen Faktoren ab. Primär maßgebend sind die anatomischen Gegebenheiten. Hinzu kommen technische Momente, die mit den Begleitumständen und der manuellen Geschicklichkeit zusammenhängen. Die Entscheidung, welche Vene im konkreten Fall verwendet werden soll, richtet sich nicht zuletzt auch nach persönlichen Argumenten und nach dem Gewohnheitsprinzip.

Für die verschiedenen Haussäugetiere werden in der Praxis die folgenden acht Stellen des venösen Kreislaufsystems zu Blutentnahmen oder Injektionen herangezogen:

V. jugularis ext.	Wdk., Pfd., Schw., Hd.
V. subcutanea abdom.	Rd.
V. cephalica antebr.	Flfr.
V. saphena parva (Ram. dors.)	Hd., kl. Wdk.
V. saphena magna (Ram. caud.)	Pfd.
V. auricularis magna	Schw., ev. Rd.
V. cava cranialis	Schw.
V. sublingualis	Hd.

Beim Rind stehen im besonderen die V. jugularis ext. und die V. subcutanea abdom. zur Verfügung. Sie liegen im Anwendungsbereich ausgesprochen oberflächlich und sind entsprechend leicht zugänglich. Bei einwandfreier Technik sind beide gleich gut verwendbar. Die Drosselvene, wie auch die sogenannte Milchader, bieten außer den Vorzügen indessen jede für sich auch etliche Nachteile.

Im Bestreben, eine für die Praxis geeignete weitere Möglichkeit zu eruieren, befaßte sich erstmals Saarinen (1938) mit der V. coccygica. Die Verwendung dieses Gefäßes fand in Europa jedoch keinen besonderen Anklang. Vor einigen Jahren begannen sich dann aber etliche amerikanische und neuseeländische Tierärzte dafür zu interessieren. Heute bildet ihre Verwendung nach Rasmussen (1965) bereits für viele Praktiker in den USA die Methode der Wahl. In den meisten großen Farmen Amerikas sind die Tierärzte den Gepflogenheiten des Weidebetriebs entsprechend gezwungen, Bestandesuntersuchungen und Einzelbehandlungen meist während des Melkgeschäftes durchzuführen. Hilfspersonal steht dabei nicht oder nur in beschränktem Umfange zur Verfügung. Die Einführung der neuen Methode bedeutete daher für die betreffenden Praktiker eine willkommene Erleichterung.

In der Folge erschienen in verschiedenen überseeischen Fachzeitschriften kürzere Mitteilungen über die praktische Anwendung des neuen Verfahrens. Es sind dies die Beiträge von Brown (1963), Gibbons (1961), Iverson (1960), King (1960) und Kramer (1962).

In diesem Zusammenhang ist noch die Tatsache erwähnenswert, daß im Gegensatz zur Vene die A. coccygica schon vor einigen Jahrzehnten Beachtung fand und auch heute noch zu direkten Blutdruckmessungen bei Rind und Pferd herangezogen wird.

Morphologie

Die V. coccygica entspringt beim Rind zusammen mit den seitlichen Schwanzvenen und den Spinalästen aus der V. sacralis media und diese im Vereinigungswinkel der beiden Vv. ilicae comm. aus der V. cava caudalis. Im Gegensatz zu den seitlichen Schwanzvenen, Vv. caudae latt. ventrales und dorsales, ist die V. coccygica unpaarig angelegt und verläuft rein ventral. Zu ihr in unmittelbare Beziehung tritt einzig die A. coccygica. Vom 2. Schwanzwirbel an zieht sie zwischen den Haemalfortsätzen, Procc. haemales, kaudalwärts, zum Teil rechts paramedian. Sie liegt den Wirbelkörpern im Sulcus vasculosus direkt auf und gelangt zwischen dem 4. und 5. Schwanzwirbel unter dem Afterschwanzband, M. rectococcygicus, aus der Tiefe ventralwärts bis unmittelbar unter die tiefe Schwanzfaszie. Vom kaudalen Ende des 5. Schwanzwirbels an ist die Vene damit durchwegs verhältnismäßig oberflächlich und leicht zugänglich. Im mittleren Bereich der Wirbelkörper verläuft die Vene vorwiegend dorso-lateral bis dorsal zur Arterie. Auf der Höhe der Zwischenwirbelscheiben und Haemalfortsätze liegen die beiden Gefäße hingegen in der Regel nebeneinander. Arterie und Vene sind in ihrem ganzen Verlauf durch eine dünne Bindegewebsplatte gegeneinander abgegrenzt. Die nicht selten am 4. und 5. Schwanzwirbel auftretenden Haemalbogen, Arcus haemales, stellen keine Hindernisse dar, da sie sich nicht im Punktionsbereich befinden. In der Mitte jedes Wirbelkörpers oder wenig kaudalwärts anastomosiert die V. coccygica nach beiden Seiten mit der bilateral ausgebildeten V. caudae lat. ventralis. Zusammen mit der ebenfalls bilateral vorhandenen V. caudae lat. dorsalis und der unpaarigen Dorsalvene sorgen diese Gefäße damit für gute venöse Abflußverhältnisse. In gleicher Weise finden sich segmental angeordnete Kollateralen zwischen der A. coccygica und den Aa. caudae latt. ventrales.

Die sensible und motorische Innervation des Schwanzes erfolgt durch die segmental und bilateral symmetrisch verlaufenden Rami dorsales und ventrales der Schwanz-

nerven, Nn. coccygici. Beim Rind sind deren 4 bis 7 Paar ausgebildet. Die Dorsal- und Ventraläste verbinden sich durch Schlingen untereinander und mit den Ästen der letzten Kreuznerven zu je einem seitlich gelegenen Sammelstamm, Plexus coccygicus dorsalis und ventralis. Von hier aus gehen Zweige an die Schwanzmuskeln und sensible Fasern an die Haut.

Trotz der gleichmäßigen Anordnung der sensiblen Nervenfasern ist die Schmerzempfindlichkeit an der Ventralfläche des Schwanzes jedoch verhältnismäßig gering. Abwehrreaktionen werden denn auch erfahrungsgemäß weniger durch den Punktionsschmerz, als durch unsachgemäße Manipulationen oder übermäßige Dorsalflexion des Schwanzes ausgelöst.

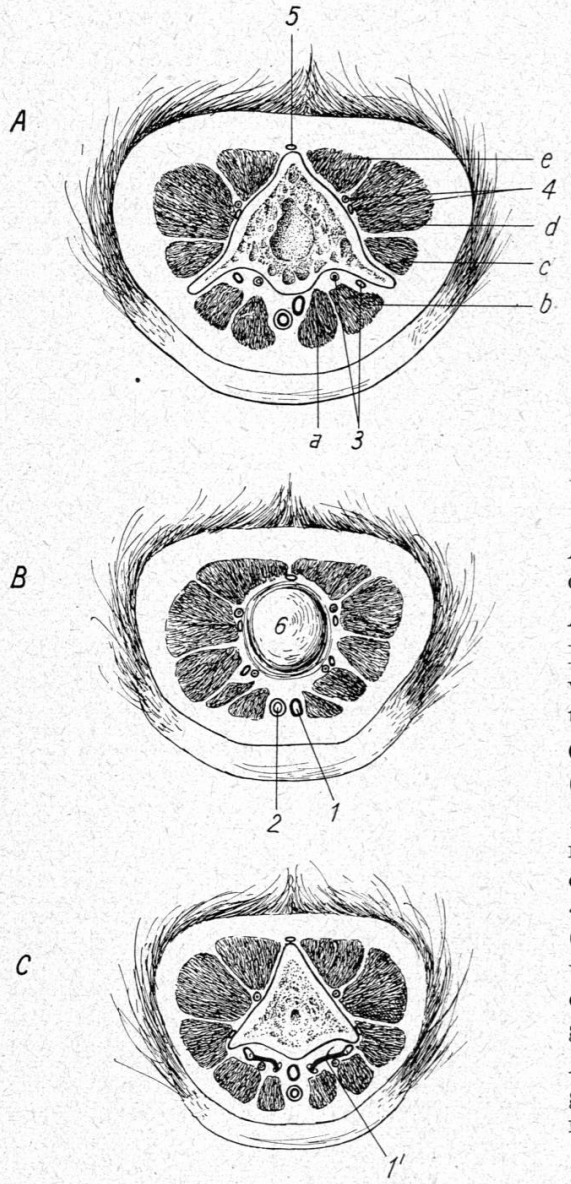

Abb. 1 Halbschematische Querschnitte durch den Schwanz des Rindes.

A = auf der Höhe des VI. Schwanzwirbels (Mitte).

B = auf der Höhe zwischen VI./VII. Schwanzwirbel (Zwischenwirbelscheibenbereich = Punktionsstelle).

C = auf der Höhe des VII. Schwanzwirbels (Mitte).

1 = V. coccygica, 1' = bilateral-segmentale Anastomose zu den Vv. caudae latt. ventrales; 2 = A. coccygica; 3 = A. und V. caudae lat. ventr.; 4 = A. und V. caudae lat. dors.; 5 = Dorsalvene; 6 = Discus intervertebralis; a M. sacrococcygicus ventr. med.; b M. sacrococcygicus ventr. lat.; c M. intertransversarius caudae; d M. sacrococcygicus dors. lat.; e M. sacrococcygicus dors. med.

Anmerkung: In Einzelfällen kann die V. coccygica auf der Höhe des V./VI. Schwanzwirbels von rechts nach links paramedian hinüberwechseln.

Technik

Zur Blutentnahme oder Injektion wird der Schwanz im Bereich des mittleren Drittels mit der einen Hand erfaßt und langsam in der Sagittalen nach oben aufgebogen. Um sowohl eine Beunruhigung des Tieres als auch eine

Kompression der V. coccygica durch die sich anspannende Haut zu vermeiden, ist es ratsam, den Schwanz nicht übermäßig hochzubiegen. Mit der anderen Hand lokalisiert man die Einstichstelle. Mit Vorteil wird auf Höhe der 6. oder 7. Zwischenwirbelscheibe eingestochen, die je unmittelbar

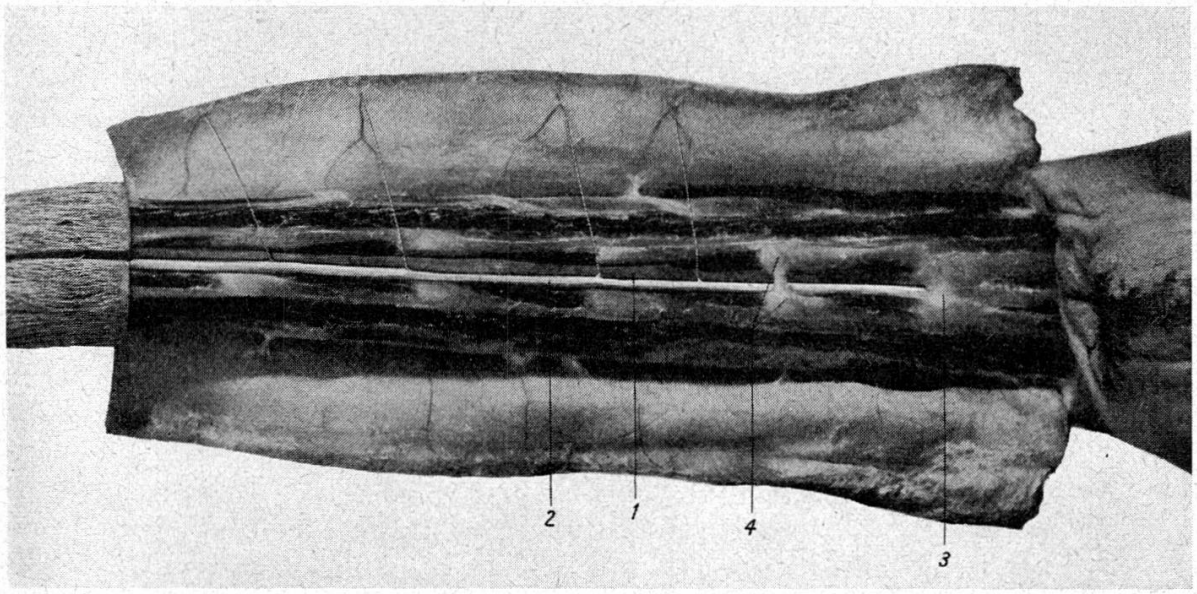

Abb. 2 Schwanz des Rindes. Ventralansicht. Haut, oberflächliche und tiefe Schwanzfaszie im Bereich des IV.–IX. Schwanzwirbels zurückpräpariert.
1 = V. coccygica (Punktionsbereich); 2 = A. coccygica; 3 = Arcus haemalis, Gefäßbogen des V. Schwanzwirbels; 4 = Procc. haemales des VI. Schwanzwirbels mit Verbindungsband. (Anmerkung: Bei diesem Präparat verläuft die V. coccygica durchwegs rechts paramedian, lateral oder leicht dorso-lateral der A. coccygica.)

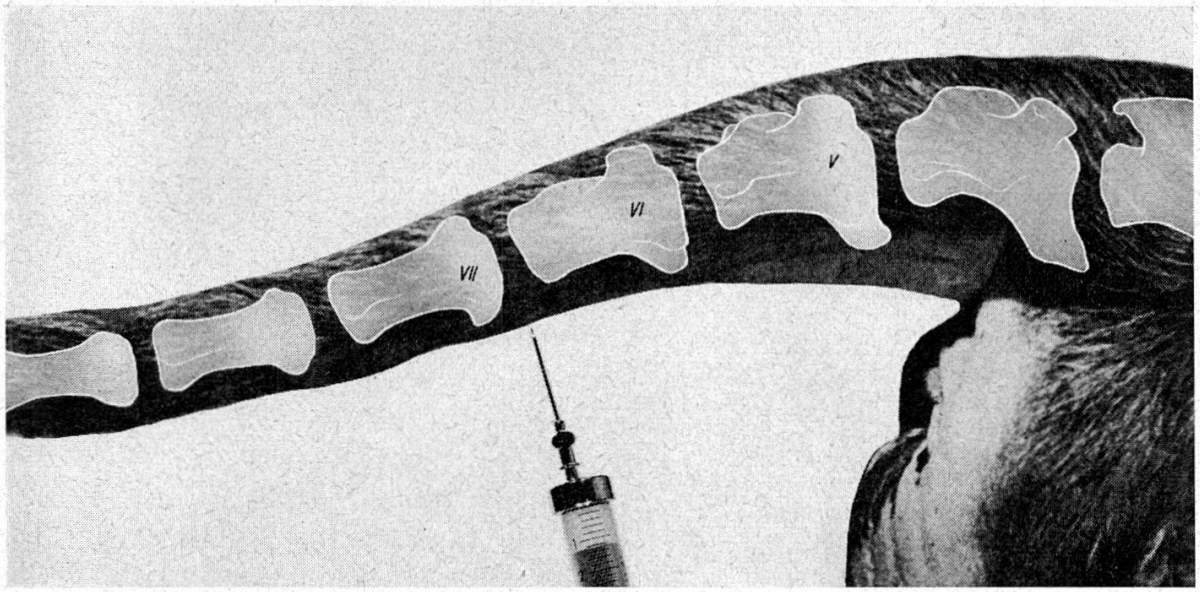

Abb. 3 Schwanz des Rindes. Seitenansicht.
V = Fünfter, VI = Sechster, VII = Siebter Schwanzwirbel. (Wirbel nach Röntgenbild eingezeichnet. Zwischenwirbelscheiben nicht besonders hervorgehoben. Zur Punktion kann der Schwanz noch etwas mehr aufgebogen werden.)

kranial der deutlich palpierbaren Haemalfortsätze gelegen ist und eine beachtliche Dicke von 6 bis 10 mm aufweist. Im Bereich des 6. Wirbelkörpers laufen die Schwanzfalten kaudalwärts aus und geben damit einen zusätzlichen Anhaltspunkt.

Die Punktion erfolgt im rechten Winkel zur Hautoberfläche oder in ganz leicht kaudo-dorsaler Richtung unmittelbar rechts neben der Medianebene. Die Lage der auf dieser Höhe meist dicht neben der Vene verlaufenden A. coccygica läßt sich durch Pulsabnahme ermitteln. Die Vene liegt hier in ungefähr 8 bis 12 mm Tiefe unter der Hautoberfläche. Nach erfolgter Reinigung und Desinfektion wird die Kanülenspitze zuerst bis zur Zwischenwirbelscheibe eingestochen und anschließend leicht zurückgezogen, bis das Blut aspiriert werden kann. Um die Haemolysierung von Blutproben zu vermeiden, ist auf eine Anpassung der Aspirationsgeschwindigkeit an die verwendete Kanülengröße zu achten. Kurze 12er Kanülen eignen sich kalibermäßig für die Blutentnahme am besten. Für Injektionszwecke genügt auch Größe 10. Bei der Verwendung stärkerer Kanülen wird zwar der Blutentzug im Sinne eines Spontanabflusses erleichtert, die erfolgreiche Punktion auf Anhieb demgegenüber aber eher etwas erschwert und die Hämatombildung begünstigt. Ein gehemmter Blutabfluß als Zeichen gestörter Zirkulation läßt sich durch leichtes Senken des Schwanzes augenblicklich beheben.

Gelingt die Punktion auch in einem gelegentlich notwendig werdenden zweiten Versuch nicht, so ist der nächsthintere Zwischenwirbelbereich anzugehen. Wurde aus Versehen die Arterie punktiert, was am helleren Farbton des austretenden Blutes sofort ersichtlich ist, so ist vor der Ausführung einer Injektion transversal auf der anderen Seite der Medianebene neu einzustechen. Die intraarterielle Injektion gefäßkontrahierender Präparate bewirkt bekanntlich schwerwiegende lokale Ischämien.

Ausgesprochen unruhige Tiere lassen sich mit Hilfe des Kniefaltengriffs in der Regel ohne weiteres genügend ablenken, so daß die Anwendung eigentlicher Zwangsmittel umgangen werden kann.

Diskussion

Die beschriebene Methode weist gegenüber den bisher gebräuchlichen Verfahren verschiedene Vorteile auf. Einerseits läßt sie sich ohne besondere Vorkehrungen und meist ohne Hilfskräfte durchführen, da die Tiere bei ruhigem Vorgehen eher weniger Abwehrreaktionen zeigen als bei Manipulationen an der Drosselvene oder Milchader. Sie eignet sich insbesondere in engen, dunklen Stallverhältnissen sowie bei Reihenuntersuchungen während des Fütterungs- und Melkbetriebs. Sie stellt zudem die Methode der Wahl dar für Blutentnahmen oder Injektionen bei größeren Stieren. Die Gefahr des Geschlagenwerdens, wie sie bei einer Punktion der Milchader grundsätzlich immer besteht, ist bei der Verwendung der ventralen Schwanzvene wesentlich geringer, indem sich die Tiere an Eingriffe im Bereich der kaudalen

Körperabschnitte erfahrungsgemäß eher gewöhnt sind und überdies Rinder nur sehr selten gerade nach hinten ausschlagen. Befindet sich der Untersuchende auf der Verlängerung der Körperlängsachse des Tieres, so ist die Gefährdung gering.

Die V. coccygica eignet sich auch ohne weiteres zur intravenösen Injektion verschiedener Medikamente. Hormonpräparate, Tranquillizer usw. lassen sich hier rasch und leicht injizieren.

Der einzige Nachteil besteht in einer beim Futterwechsel im Frühling auftretenden Verunreinigung durch Kot, wobei zwar häufiger der mittlere und distale Schwanzdrittel verschmutzt ist, der für die Punktion verwendete proximale Drittel dagegen kaum oder nur wenig. Bei sachgemäßem Vorgehen bedeuten solche Verunreinigungen eher eine kleinere Infektionsgefahr, als beispielsweise eine verschmutzte Bauchhaut, wenn die Milchader punktiert wird.

Hämatome, die zwar keine Seltenheit darstellen, kommen in der Regel innert drei bis vier Tagen zur spontanen Resorption.

Zusammenfassung

In Übersee wird in jüngster Zeit in zunehmendem Maße die V. coccygica zur Blutentnahme und i/v-Injektion beim Rind herangezogen. Gegenüber der Verwendung der V. jugularis ext. und der V. subcutanea abdom. weist die ventrale Schwanzvene verschiedene Vorteile auf, die erwähnt werden. Mit der vorliegenden Arbeit erfährt die neue Methode eine eingehende Beschreibung der anatomischen und technischen Einzelheiten. Besonders in Zusammenhang mit den auch hierzulande gebräuchlichen Reihenuntersuchungen bietet das Angehen der V. coccygica eine zusätzliche Möglichkeit und damit eine wertvolle Ergänzung der konventionellen Verfahren. Für Blutentnahmen bei größeren Stieren stellt sie überdies die Methode der Wahl dar. Dieses Gefäß eignet sich auch ohne weiteres für die i/v-Injektion von Hormonpräparaten und Tranquillizern.

Résumé

Outre Atlantique, on utilise de plus en plus la veine coccygienne pour le prélèvement de sang et pour les injections intraveineuses chez le bovin. Par rapport à la veine jugulaire externe et à la veine abdominale sous-cutanée, la veine coccygienne ventrale offre divers avantages qui font l'objet d'une énumération. Le présent travail a pour but de présenter une description détaillée des particularités anatomiques et techniques en vue d'appliquer cette nouvelle méthode. Pour les prélèvements en série, d'un usage fréquent chez nous, l'accès à la veine coccygienne offre une possibilité accrue et un complément précieux aux méthodes conventionnelles. De plus, elle représente la méthode de choix pour les prélèvements de sang chez les taureaux d'une certaine taille. Ce vaisseau sanguin se prête sans autre pour l'injection intraveineuse de préparations hormonales et de tranquillisants.

Riassunto

Oltremare negli ultimi tempi si ricorre sempre con maggiore predilezione alla V. coccygica per i salassi e le iniezioni endovenose nel bovino. In contrapposizione all'uso della V. giugulare est. e della V. sottocutanea abdom., la vena caudale ventrale presenta alcuni vantaggi che sono qui menzionati. Il nuovo metodo nella presente pub-

blicazione è diffusamente descritto nelle particolarità anatomiche e techniche. Specialmente in relazione agli esami in serie che anche da noi vengono praticati il prelievo alla V. coccygica rappresenta una possibilità supplementare e con ciò una valida completazione dei sistemi convenzionali. Per i prelievi di sangue nei tori adulti questo è il metodo da scegliere. Questo vaso può esser anche adoperato per le iniezioni endovenose di preparati ormonali e di tranquillizzanti.

Summary

The procedure of obtaining blood from the ventral V. coccygica of bovines offers several advantages over the conventional approach of the V. jugularis ext. and V. subcutanea abdominis. It is described by various overseas' practitioners as one that requires little restraint and causes little or no excitement in most cattle. It can with advantage be used in tie stalls and milking parlors. It is particularly valuable and much safer for testing and injecting bulls. In the USA this method is becoming increasingly popular.

The anatomical data and the technical procedure are described in detail.

Frau S. Pletscher-Schwirzer (Graphik) und Herrn A. Mahler (Photo) verdanke ich die sorgfältige Herstellung der Abbildungen.

Literatur

Brown R. et al.: Vascular Anatomy of the Bovine Tail. J. Amer. Vet. Med. Assoc. 143, 1214 (1963). – Ellenberger W. und Baum H.: Handbuch der vergleichenden Anatomie der Haustiere (18. Aufl.) Berlin 1943. – Gibbons W. J.: Tail-Bleeding Technic and Advantages. Mod. Vet. Pract. *19*, 56 (1961). – Iverson G. J.: The Tail Vein for Bleeding and Injections. Mod. Vet. Pract. *17*, 71 (1960). – King J.: Tail Bleeding in the Bovine. Iowa State Vet. *1*, 25 (1960–61). – Kramer J. W.: A Tail-Bleeding Technique for Cattle. New Zealand Vet. J. *10*, 41 (1962). – Nickel R., Schummer A. und Seiferle E.: Lehrbuch der Anatomie der Haustiere, Bd. 1: Bewegungsapparat (2. Aufl.) Parey, Berlin 1961. – Rasmussen R. E.: Persönl. Mitteilung 1965. – Saarinen P.: Maataloust Aikakausk. J. Sci. Agric. Soc. (Finnland) *10*, 140 (1938).

Service vétérinaire municipal de Lausanne
Directeur: Prof. Dr Roger Benoit

En marge d'un procès sur les préparations de viande

Par S. Debrot

La loi fédérale sur le commerce des denrées alimentaires du 8 décembre 1905 est destinée à protéger la santé du consommateur et à lutter contre la fraude.

Cette loi a donné lieu à deux ordonnances d'application, l'une sur les denrées alimentaires en général, l'autre sur les viandes en particulier; elles se complètent.