Zeitschrift: Schweizer Archiv für Tierheilkunde SAT : die Fachzeitschrift für Tierärztinnen und Tierärzte = Archives Suisses de Médecine Vétérinaire ASMV : la revue professionnelle des vétérinaires

Herausgeber: Gesellschaft Schweizer Tierärztinnen und Tierärzte

Band: 107 (1965)

Heft: 11

Artikel: Observations sur les maladies du gibier et des animaux sauvages faites en 1963 et 1964

Autor: Bouvier, G.

DOI: https://doi.org/10.5169/seals-593466

Nutzungsbedingungen

Die ETH-Bibliothek ist die Anbieterin der digitalisierten Zeitschriften auf E-Periodica. Sie besitzt keine Urheberrechte an den Zeitschriften und ist nicht verantwortlich für deren Inhalte. Die Rechte liegen in der Regel bei den Herausgebern beziehungsweise den externen Rechteinhabern. Das Veröffentlichen von Bildern in Print- und Online-Publikationen sowie auf Social Media-Kanälen oder Webseiten ist nur mit vorheriger Genehmigung der Rechteinhaber erlaubt. Mehr erfahren

Conditions d'utilisation

L'ETH Library est le fournisseur des revues numérisées. Elle ne détient aucun droit d'auteur sur les revues et n'est pas responsable de leur contenu. En règle générale, les droits sont détenus par les éditeurs ou les détenteurs de droits externes. La reproduction d'images dans des publications imprimées ou en ligne ainsi que sur des canaux de médias sociaux ou des sites web n'est autorisée qu'avec l'accord préalable des détenteurs des droits. En savoir plus

Terms of use

The ETH Library is the provider of the digitised journals. It does not own any copyrights to the journals and is not responsible for their content. The rights usually lie with the publishers or the external rights holders. Publishing images in print and online publications, as well as on social media channels or websites, is only permitted with the prior consent of the rights holders. Find out more

Download PDF: 16.12.2025

ETH-Bibliothek Zürich, E-Periodica, https://www.e-periodica.ch

suchung ergab schlechteren Allgemeinzustand, gespanntes Abdomen mit Druckstellen, rektal eine Tumormasse, röntgenologisch eine stark erweiterte Blase. Sektion nach Exitus: Zwetschgengroßer Tumor an der Ventralseite der Cervix, der auf die unveränderte Harnröhre drückte, histologisch: Fibrom, akute Pyelonephritis.

Riassunto

Una cagna bassotta di 7 anni presentava da 2–3 mesi dei disturbi nell'urinazione: medicamenti spasmolitici e antisettici specifici non diedero miglioramento. La visita rivelò uno stato generale cattivo, addome teso con dorloabilità alla pressione, all'esame per rectum una massa tumorale e all'esame radioscopico una vescica fortemente dilatata. Autopsia alla morte: tumore grosso come una prugna nella parte ventrale della cervice che premeva sull'uretra non lesa. L'esame istologico accertò un fibroma e pielonefrite acuta.

Summary

For two or three months a seven-year-old Dachshund bitch had been showing disturbances in voiding urine. No improvement resulted from treatment with spasmolytica and specific antiseptics. Examination revealed a poor general condition and a distended abdomen with tenderness on palpation; rectally a tumorous mass was found and X-rays showed a much distended bladder. The post-mortem disclosed a tumour the size of a large plum on the ventral side of the cervix, causing pressure on the urethra, which was itself normal. The histological finding was a fibroma and acute pyelonephritis.

Service vétérinaire cantonal et Institut Galli-Valerio, Lausanne

Observations sur les maladies du gibier et des animaux sauvages faites en 1963 et 1964

Par G. Bouvier

Pendant les années 1963 et 1964, nous avons eu l'occasion d'autopsier et d'étudier un grand nombre d'animaux que nous recevons de presque toute la Suisse.

Nous avons reçu, entre autre, les cadavres ou des organes de: 10 bouquetins, 5 cerfs, 208 chevreuils, 49 chamois, 1 lapin de garenne, 272 lièvres dont 136 lors des importations provenant de Hongrie, et de très nombreux petits mammifères (renards, blaireaux, fouines, marmottes, écureuils, hérissons, castors, etc...).

En plus, nous avons examiné 1223 oiseaux divers, dont 13 faisans ou perdrix, 81 cygnes, 24 mouettes, 2 canards, 6 tétras et 13 pigeons ramiers.

Bouquetins *(Capra ibex)*

Quatre animaux provenaient du Parc à bouquetins de Bretayes VD et souffraient de carence et de grave parasitisme interne.

Le 23 janvier 1964, nous recevions de Bietschtal (Ausserberg VS) les têtes de deux bouquetins sacrifiés pour cause de lésions oculaires. Chez un des animaux, on ne trouve que des traces de mucosité muco-purulente partant des deux yeux («Sekretlinie»), sans conjonctivite et sans lésion oculaire. Chez l'autre, par contre, on constate de graves lésions typiques de kérato-conjonctivite infectieuse du chamois: conjonctivite bilatérale, cornées dépolies, mais sans ulcération; enduit croûteux abondant autour des yeux, avec sécrétion muco-purulente abondante, partiellement desséchée, formant une large ligne épaisse sur les deux joues, avec conglutination des poils et macération partielle de la peau (fig. 1).

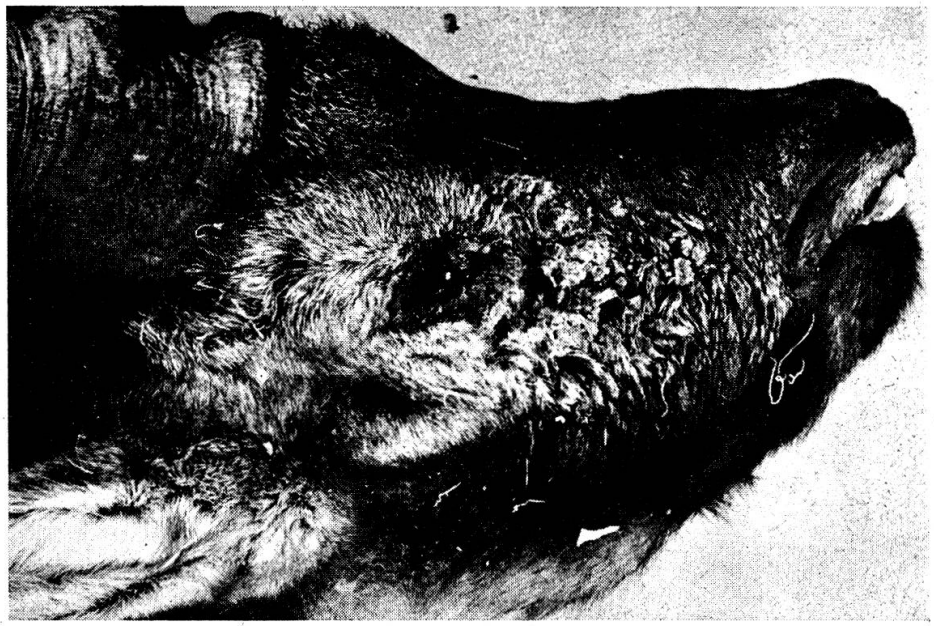

Fig. 1 Bouquetin. Kérato-conjonctivite infectieuse.

A l'examen microscopique, on ne trouve pas de Rickettsia. L'histologie montre seulement une infiltration de l'épithélium et du chorion par des cellules inflammatoires: leucocytes, cellules en partie nécrosées. Infiltration légère de la cornée.

La kérato-conjonctivite infectieuse du chamois a déjà été signalée chez les bouquetins, notamment par R. Tschirky qui pense que la maladie ne fait pas de lésions définitives chez cet animal (Bouvier, Burgisser et Schneider. – Observations 1953/53. Schweizer Archiv f. Thk. 1955). La maladie guérirait spontanément après quelques jours de conjonctivite aiguë.

On peut remarquer que, chez un des bouquetins sacrifiés de Bietschtal, les lésions étaient légères et se seraient certainement rapidement guéries et que, chez l'autre, bien que la sécrétion muco-purulente ait été abondante, on ne remarque qu'une faible atteinte de l'œil lui-même. Il est à supposer que cet animal aussi aurait pu guérir spontanément.

Nous voulons encore signaler un cas de polydactylie antérieure gauche accidentelle chez un bouquetin provenant de Saas VS.

«En arrière des premières phalanges, à quelques centimètres au-dessus de chacun des deux talons, se trouve normalement une callosité ou ergot, reliquat terminal des doigts rudimentaires latéraux (Couturier)». D'après le même auteur, les ergots du bouquetin n'ont que 3,5 à 4,5 cm de hauteur.

Le bouquetin de Saas (No 11 547) présente, en plus des ergots, et placés en dessus, deux formations cornées latérales assez allongées, ayant l'aspect d'ergots supplémen-

taires. Il s'agit en fait d'une polydactylie d'ailleurs incomplète et accidentelle, puisqu'à la radiographie on ne constate pas de phalanges supplémentaires latérales (fig. 2).

Fig. 2 Bouquetin. Polydactylie accidentelle (Radiographie Dr R. Kleinert, Lausanne).

Les ergots inférieurs, de 6 cm de longueur, ont l'aspect de petits sabots. Remarquons encore que l'extrémité de la patte est déviée vers l'extérieur et que l'animal ne posait pratiquement pas le pied, puisqu'il n'existe aucune usure des sabots.

La radiographie montre d'ailleurs une ancienne fracture du métacarpe qui est fortement raccourci et légèrement dévié vers l'extérieur, avec pseudo-arthrose.

Cerf *(Cervus elaphus)*

Les trois cerfs que nous avons reçus du canton des Grisons en février et mars 1963 semblent avoir grandement souffert de l'hiver rigoureux et sont morts d'épuisement.

Chamois *(Rupicapra rupicapra)*

Sur les 49 animaux reçus, 9 provenaient de la chaîne du Jura où les colonies semblent se développer fortement. Ces chamois provenaient de Baulmes VD, Sainte-Croix VD (2), Bôle NE, Neuchâtel, Balsthal SO, Oensingen SO, Sissach BL et Liestal BL. Parmi ces animaux, nous avons diagnostiqué de l'usure générale ensuite de l'âge avancé (1 cas), des lésions traumatiques (3 cas), des parasitoses intestinales (4 cas dont une nématodirose grave). Enfin, le chamois de Liestal, reçu le 3 juin 1964, était atteint de *piroplasmose* (Burgisser).

Il s'agit d'une femelle de 21 kg, très anémiée, mais non amaigrie, et présentant des lésions caractéristiques: ictère prononcé, quelques pétéchies coronaires, foie grossi et pesant 840 grammes (poids moyen normal, environ 450 grammes) et rate fortement hypertrophiée (235 grammes au lieu de 72 à 80 grammes).

La piroplasmose du bovin à *Babesia bovis* est connue dans toute la chaîne du Jura où les tiques *(Ixodes ricinus)* sont fréquentes.

Les piroplasmes rencontrés chez notre chamois sont plutôt de petite taille et ne dépassent pas le rayon de l'hématie.

Les parasites sont généralement par deux dans le même globule rouge. Près de 50% des hématies sont parasitées.

A notre connaissance, la piroplasmose du chamois n'a jamais été signalée. Il s'agit probablement d'une piroplasmose bovine accidentelle chez *Rupicapra*.

Les chamois des Alpes que nous avons reçus provenaient des cantons de Vaud, Fribourg, Valais, Berne, Lucerne, Glaris, Obwald, Schwyz, St-Gall et Grisons.

Parmi les affections relevées, notons:

1. La kérato-conjonctivite infectieuse chez des animaux provenant des cantons de Fribourg (Brunisried), du Valais (Leukerbad), d'Obwald (Melchtal) et des Grisons (Thusis et Bad Ragaz);

2. des lésions traumatiques chez 11 chamois;

3. de la bronchite vermineuse grave chez 9 animaux;

4. de la verminose intestinale grave, plus spécialement de la nématodirose, chez 5 sujets;

5. un cas d'Ecthyma contagieux (Bagnes VS);

6. le chamois No 1113 présente sur et dans le foie de nombreux nodules nécrotiques blanc-jaunâtre, irréguliers, fortement encapsulés, de la grosseur d'une noisette. Le pus contient de très nombreux *Bacillus necrophorus*.

Chevreuil *(Capreolus capreolus)*

Les 208 chevreuils que nous avons examinés provenaient des cantons de Genève, Vaud, Neuchâtel, Fribourg, Valais, Soleure, Bâle-Campagne, Lucerne, Schwyz, Obwald, Nidwald, Glaris, Zurich, Thurgovie, St-Gall et Schaffhouse.

Les mortalités d'origine traumatique sont toujours très nombreuses (74 cas).

Durant le dur hiver 1962/1963, nous avons reçu 41 cadavres d'animaux morts d'épuisement, de carence, de désordres alimentaires. Il s'agit surtout de jeunes animaux de 7 à 8 mois, ou alors d'animaux très âgés. Les animaux affaiblis étaient des proies faciles pour les renards ou les aigles.

Le manque de nourriture pousse les animaux à manger n'importe quoi. C'est ainsi qu'un jeune chevreuil de 7 mois est trouvé mort, asphyxié, ayant avalé une écharde de bois de 3 cm de longueur qui lui a perforé le pharynx.

Les carences alimentaires ont souvent favorisé les parasitoses: nématodirose intestinale ou trichostrongylose de la caillette.

Malformations

Nous avons relevé un cas de *cryptochidie* à droite chez un brocard de 5 ans, en très bon état d'entretien. Il semble que cette anomalie soit rare, puisque c'est le premier cas relevé sur plus de 1200 chevreuils autopsiés.

Chez une femelle adulte, nous avons constaté la formation *d'abajoues* bilatérales remplies de fourrage grossièrement mâché. La cause de cette formation est une ostéite de la partie montante de la mâchoire inférieure à droite, ayant bloqué la mâchoire inférieure.

Perruque

Chez une femelle très âgée, on constate deux protubérances arrondies, de la grosseur d'une petite pomme. Il s'agit d'une formation de perruque, toujours beaucoup plus rare chez les femelles que chez le brocard. L'animal souffrait d'un gros abcès à *Bac. pyogènes* dans la région lombaire. L'examen histologique des glandes à sécrétion interne n'a révélé aucun anomalie (hypophyse, thyroïdes, surrénales, ovaires).

La cause de la formation des perruques n'est d'ailleurs pas encore établie avec certitude, même chez les mâles.

Accidents de gestation

Ils sont toujours assez rares chez les animaux sauvages.

C'est pourquoi nous voudrions signaler un cas de prolaps complet de la matrice chez une chevrette adulte (5 à 6 ans).

A l'autopsie d'une autre femelle, nous constations que la matrice contenait un fœtus partiellement macéré, entouré d'une grande quantité de contenu intestinal. En effet, il y avait une *fistule* assez large entre l'intestin et la matrice. L'origine de cette

fistule reste indéterminée. Il en est résulté une grave péritonite septique, cause de la mort de l'animal.

Méningites purulentes et abcès du cerveau

Sur 72 autopsies de brocards adultes, nous rencontrons 13 cas de méningite purulente ou d'abcès du cerveau, soit chez le 18% des mâles examinés.

Schaal und Ernst[1] trouvent la même lésion chez plus de 6% des chevreuils autopsiés.

La méningite purulente chez le brocard, presque exclusivement due à *Corynebacterium pyogenes*, se trouve toujours en relation avec un traumatisme plus ou moins cicatrisé de la boîte crânienne (Schneider P.A., 1955). Cette lésion ne joue pas un rôle négligeable dans la pathologie du chevreuil. C'est pourquoi il faut la rechercher systématiquement par examen du cerveau, même si l'autopsie superficielle permet de trouver déjà une cause de la mort.

Les animaux atteints de méningite purulente ou d'abcès au cerveau peuvent être dans un état d'embonpoint satisfaisant. Les animaux présentent souvent des troubles visuels, voire de la cécité, ainsi que des troubles locomoteurs: marche vacillante ou ataxique, chute au sol, etc.... C'est pourquoi ils sont souvent les victimes des véhicules à moteur ou des chiens.

Endocardites bactériennes

A deux reprises, en 1964, nous avons diagnostiqué des endocardites d'origine bactérienne:

No 3435. Toute la cavité du ventricule gauche est remplie par une masse blanchâtre, adhérant à l'endocarde. Graves troubles circulatoires, notamment avec lésions des reins qui présentent de nombreux infarcti. Par culture, on trouve de nombreuses *Pasteurella*. A l'examen histologique, on reconnaît une endocardite pariétale avec nombreuses colonies microbiennes.

No 6122. Endocardite valvulaire végétante sur les mitrales, avec lésion de la

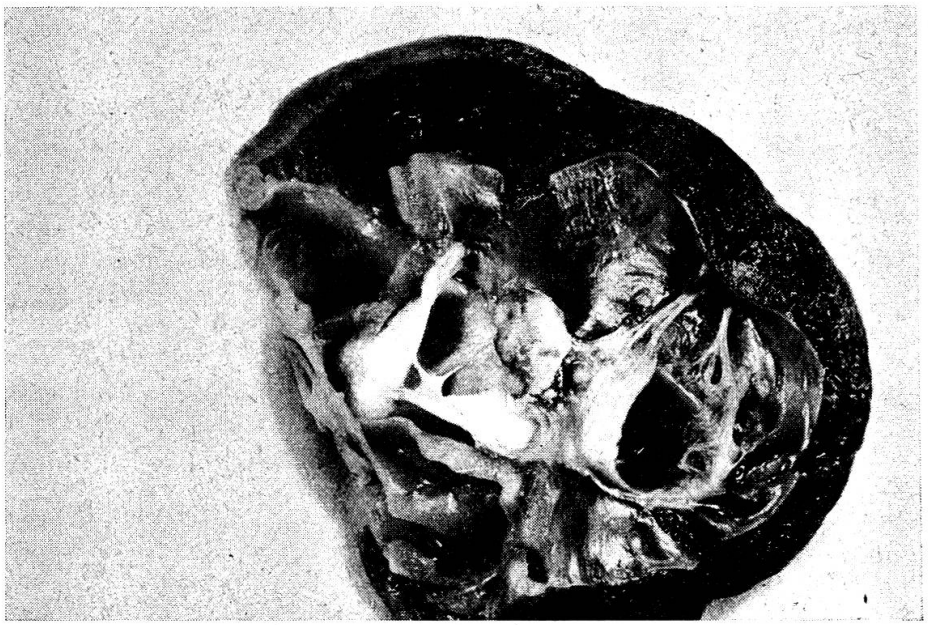

Fig. 3 Chevreuil. Endocardite valvulaire colibacillaire.

[1] Schaal E. und Ernst H.: Zeitschr. f. Jagdwiss. *10*, No. 3, 116–121 (1964).

grosseur d'un pois, due à des colibacilles, suite probable d'une infection générale. Graves troubles circulatoires avec œdème pulmonaire et de toutes les cavités (fig. 3).

Tuberculose

Nous avions déjà signalé un grave foyer de tuberculose du type bovin chez les chevreuils de Bâle-Campagne.

De Pratteln (BL), nous recevions un nouvel animal présentant des graves lésions de tuberculose pulmonaire.

Ce foyer semblait éteint depuis de nombreuses années, chez les chevreuils tout au moins. Il a pourtant été entretenu jusqu'ici par les blaireaux, comme nous l'ont prouvé les autopsies faites en 1955, 1956, 1957 et 1958.

Tumeurs et néoformations (Burgisser)

Les tumeurs sont toujours relativement fréquentes chez nos chevreuils:

No 70 443. Carcinome pulmonaire atypique, peut-être épidermoïde (Le Bouveret VS).

No 67 161. Tumeur envahissant la cavité nasale et les conches, ainsi que le palais, avec obstruction des voies respiratoires supérieures. Sarcome ostéoblastique (Lucens VD).

No 69 060. Tumeur thoracique: Sarcome réticulaire (Brail GR).

No 6595. Sarcome myoblastique de l'arrière-gorge et de la langue (Bassins VD).

No 2049. Dysembryome extragénital avec sarcome ostéoblastique (Willisau LU). Ce cas a déjà fait l'objet d'une publication[1].

No 61 959. Chevreuil femelle, 8 ans, trouvé mort le 12 février 1963. L'animal, en assez bon état d'entretien, est encore en poil d'été et n'a donc pas fait sa mue d'automne.

Toute la graisse, spécialement celle péri-rénale, est de consistance dure. Il s'agit d'une néoplasie osseuse, d'origine indéterminée (fig. 4).

No 1530. Un chevreuil de Brünisried FR a une langue épaissie et dure. Le muscle est de couleur blanc-jaunâtre. A l'examen histologique, on trouve une lipomatose diffuse du muscle, associée à quelques sarcosporidies.

Mycoses

En deux ans, nous avons reconnu 6 cas de mycoses.

No 2163. Tumeur mycosique en avant du cerveau et jusque dans les cavités nasales (Ribourg AG).

No 1276. Tumeur mycosique en avant du cœur avec adhérence à la cage thoracique (Wildegg AG).

No 9684. Mycose pulmonaire (Läufelfingen BL).

No 68 097. Actinomycose des lèvres, plus spécialement des deux côtés des commissures (Le Locle NE).

No 11 284. Grosse tumeur mycosique dans le poumon (Oberwil BL).

No 11 052. Grosse tumeur mycosique au niveau du nez (Praz de Fort VS).

Parasitoses

Nous avons vu déjà que les verminoses de la caillette ou intestinales étaient fréquentes, notamment après des années humides ou lors de conditions météorologiques difficiles comme elles le furent durant l'hiver 1962/1963. Les nématodiroses plus spécialement sont en nette augmentation.

---

[1] Burgisser H.: Dysembryome cancérisé extragénital chez un chevreuil. Schw. Arch. f. Tierheilk. *107*, No 4, 203–206 (1965).

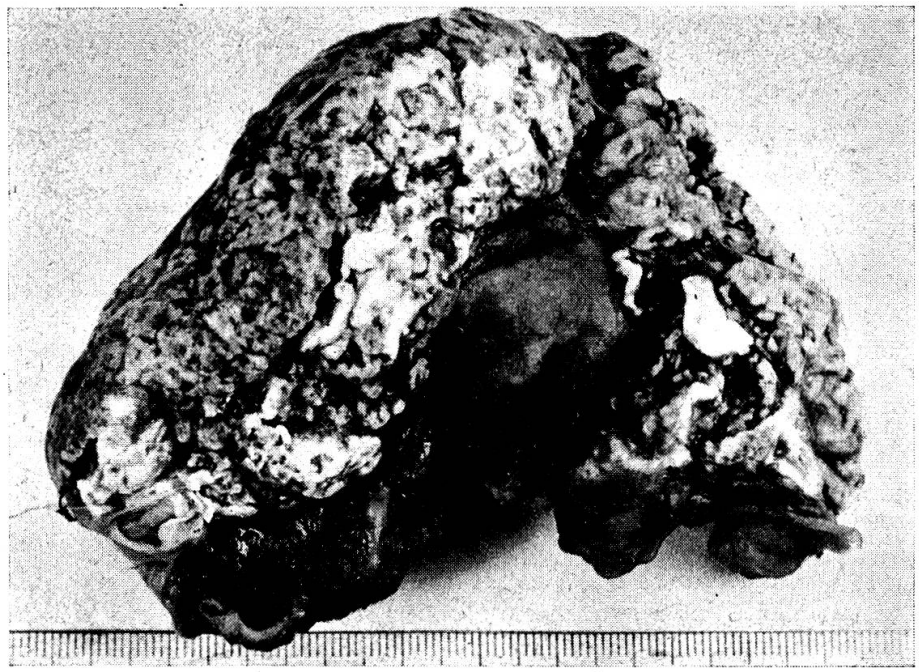

Fig. 4 Chevreuil. Néoplasie osseuse périrénale.

Chez un chevreuil mort d'épuisement, nous diagnostiquons une *rhinite chronique* due à une larve de *Cephenomyia stimulator* morte, partiellement entourée de tissu conjonctif. La larve, de 3,5 cm de longueur, à son dernier stade de développement, remonte à un an déjà.

Toxoplasmose

La toxoplasmose du chevreuil, bien que déjà signalée en Suisse dès 1960 (Burgisser) reste une affection rare. C'est pourquoi nous voulons relater un nouveau cas (No 4869). Il s'agit d'un chevreuil mâle de 5 ans, en très bon état d'entretien, reçu de Ballaigues VD le 4 juin 1964. A l'autopsie, on constate une hyperplasie folliculaire de la rate qui pèse 135 grammes (poids moyen normal: de 25 à 80 grammes).

Les frottis de la rate, colorés au Giemsa, montrent des *Toxoplasma* libres.

Lièvres *(Lepus europaeus)*

A. *Lièvres d'importation*

L'importation de lièvres de décembre 1964 a fait l'objet d'un rapport que nous pensons utile de publier, d'autant plus qu'il fait état de 3 cas de tularémie et que cette maladie n'existe pas en Suisse.

L'importation totale comprenait 2730 lièvres à répartir dans les cantons de

Tessin	1693 lièvres
Grisons	18 lièvres
Vaud	504 lièvres
Uri	30 lièvres
Genève	452 lièvres
Valais	33 lièvres

Les animaux morts ou gravement malades ont été envoyés de la frontière (Buchs SG) à notre Institut. C'est ainsi que nous avons reçu les lots suivants:

4 décembre	31 lièvres destinés au canton du Tessin
8 décembre	7 lièvres destinés au canton de Genève
10 décembre	19 lièvres destinés au canton de Vaud
11 décembre	10 lièvres destinés au canton de Genève
14 décembre	12 lièvres destinés au canton du Tessin
15 décembre	8 lièvres destinés au canton du Tessin

Nous avons reçu en plus 2 lièvres du Tessin et 1 du canton de Vaud, morts directement après le lâcher, soit un total de 90 lièvres.

Tous les animaux ont été soigneusement autopsiés, les lésions éventuelles relevées et les rates ont été inoculées à des cobayes, soit par groupes de 4–5 rates (sans lésion macroscopiques), soit individuellement en cas de lésions quelconques: rates grossies, boudinées, avec nodules, etc.... Les inoculations ont pour but de rechercher la tularémie, la pseudotuberculose, la brucellose, etc.... En cas de suspicion, nous avons recherché en plus la toxoplasmose.

Les animaux reçus comprenaient des sujets généralement jeunes, en bon état d'entretien, du poids moyen de 3,377 kg, et comptaient 24 mâles (26,66%) et 66 femelles (73,34%).

Dans le premier lot, reçu le 4 décembre, destiné au canton du Tessin et autopsié le 8 décembre, le lièvre No 12 173 montre une rate épaissie, mais non boudinée, légèrement congestionnée, mais non hémorragique. Elle présente dans toute son épaisseur de nombreux très petits nodules blanchâtres, arrondis. Sur le foie, on constate également quelques petits tubercules. A l'examen histologique, on trouve dans la rate et dans le foie des foyers de nécrose et de nécrobiose limités par des cellules épithélioïdes. Pas de filaments mycéliens, pas de colonies microbiennes.

L'encapsulement des lésions hépatiques précise qu'il s'agit d'un cas *subchronique* ou même *chronique* (H. Burgisser).

La rate, cultivée sur milieux ordinaires, ne donne ni pseudotuberculose, ni pasteurellose, ni staphylomycose, mais seulement quelques germes secondaires et accidentels (colibacilles). La recherche de toxoplasmose est négative.

Les essais de culture sur milieu au jaune d'œuf, sélectif pour la tularémie, s'avèrent impossibles, vu les germes secondaires.

Aussi, afin d'arriver à un diagnostic bactériologique, on inocule 2 cobayes par voie sous-cutanée et 2 souris par friction sur la peau du dos, préalablement irritée par l'arrachage des poils.

Une des souris meurt déjà 7 jours après l'infection. Elle présente une rate peu grossie. A l'examen microscopique de cette rate, on trouve de très nombreux coccobacilles petits, Gram négatifs, assez difficiles à colorer, mesurant de 0,3 à 0,5.

La rate de cette souris a été inoculée à deux cobayes le 15 décembre 1964, par voie sous-cutanée (C3 et C4).

Un de ces cobayes meurt après 6 jours après l'infection. Il présente au lieu d'inoculation une forte réaction locale nécrotique, bourrée de fins coccobacilles Gramnégatifs. La rate est épaissie, mais non boudinée, et présente de très nombreux petits nodules arrondis, blanchâtres. Le foie présente également des mêmes nodules, mais plus rares.

Le 2ème cobaye est sacrifié 6 jours après l'infection, étant nettement malade. A l'autopsie, on trouve les mêmes lésions que chez le cobaye précédent.

Par cultures sur milieux ordinaires, on n'obtient aucune croissance, notamment de pseudotuberculose, pasteurellose ou staphylomycose. Par contre, sur milieu sélectif au jaune d'œuf, on obtient de très fines colonies de coccobacilles présentant tous les caractères de *Bac. tularense*. Sur milieu chocolat (Bacto-Proteose No 3 Agar Difco et Bacto-Hemoglobin Difco), convenant à l'isolement des Brucella, on obtient un léger développement après 2–3 jours. Ce milieu, facile à couler en plaques de Petri, convient éventuellement pour l'isolement de la tularémie, toujours difficile à obtenir. Le

développement est nettement favorisé si les cultures sont mises dans une atmosphère riche en acide carbonique.

La souche pure est inoculée à 2 cobayes (C7 et C8). Ceux-ci meurent après 4 jours déjà avec la rate grossie et bourrée de très petits nodules blanchâtres. Foie également farci de petits nodules blanchâtres. Très nombreux coccobacilles au lieu d'inoculation et dans les organes.

Les deux cobayes qui avaient été inoculés directement avec la rate du lièvre No 12 173, par voie sous-cutanée, meurent après 6 et 9 jours (C1 et C2).

Le 2ème présente une rate épaissie, mais non boudinée, avec de nombreux petits nodules blanchâtres.

Cette rate sera inoculée à 2 cobayes (C5 et C6), ainsi qu'à 2 souris (S3 et S4).

Les cobayes meurent après 5 et 6 jours, avec une hypertrophie des ganglions lymphatiques et une rate épaissie, non boudinée, avec de très petits nodules blanchâtres. Les ganglions, comme la rate, sont bourrés de très petits coccobacilles Gramnégatifs.

Les souris meurent après 6 jours avec une rate grossie. Très nombreux coccobacilles Gram négatifs à l'examen microscopique.

Dans le lot du 14 décembre (12 lièvres, également destinés au canton du Tessin), nous avions noté chez un lièvre (No 12.519) une rate grossie, boudinée, et quelques petits nodules blanchâtres peu caractéristiques sur le foie et sur les poumons.

Les deux cobayes inoculés avec la rate de ce lièvre meurent après 8 jours et présentent tous les deux une rate grossie, non boudinée, farcie de petits nodules blanchâtres, lésions très suspectes de tularémie, vu encore la mort relativement rapide des cobayes après l'inoculation.

Nous réinoculons les rates de ces cobayes à d'autres cobayes par voie souscutanée et à des souris sur la peau du dos, qui meurent tous après 5 à 7 jours en présentant des lésions typiques de tularémie.

Chez les souris plus spécialement, les rates sont bourrées d'innombrables coccobacilles présentant tous les caractères de *Bac. tularense*. Le germe est isolé sur «milieu chocolat» d'abord, puis repiqué sur milieu au jaune d'œuf. Pas de développement sur les milieux ordinaires.

Tableau 1 Pathogénéité de la souche No 12 173

Cobayes	Inoc. le	Morts le	après	Rate	Foie	Passage
C1 rate	8.12.64	14.12.64	6 jours	normale		
C2 lièvre	8.12.64	17.12.64	9 jours	grossie, tubercules		C5 et C6, S3 et S4
C3 rate	15.12.64	21.12.64	6 jours	grossie, nodules	nodules	S5 et S6
C4 souris	15.12.64	Sacr. 21.12.64	6 jours	grossie, nodules	nodules	
C5 rate	18.12.64	24.12.64	6 jours	grossie, nodules	nodules	
C6 cobaye	18.12.64	23.12.64	5 jours	grossie, nodules		
C7 cultures	22.12.64	26.12.64	4 jours	grossie, nodules	nodules	
C8 cultures	22.12.64	26.12.64	4 jours	grossie, nodules		
Souris	Inoculation sur la peau du dos					
S1 rate	8.12.64	15.12.64	7 jours	grossie		C3 et C4
S2 lièvre	8.12.64	sacrifiée,	sans symptômes et sans lésions			
S3 rate	18.12.64	24.12.64	6 jours	grossie		
S4 cobaye	18.12.64	24.12.64	6 jours	grossie		
S5 rate	21.12.64	26.12.64	5 jours	grossie		
S6 cobaye	21.12.64	26.12.64	5 jours	grossie		

Le lièvre No 12 518, provenant également du lot du 14 décembre destiné au canton du Tessin, ne montrait que des trainées blanchâtres sur le foie, lésions d'origine parasitaire (migrations larvaires et *Taenia pisiformis*). La rate, non spécialement grossie, a néanmoins été inoculée à deux cobayes.

Un de ceux-ci meurt après 12 jours, alors que le 2ème ne présente aucun symptôme et, après avoir été sacrifié, aucune lésion.

Le cobaye mort après 12 jours a des lésions très caractéristiques: hypertrophie de tous les ganglions lymphatiques qui sont très congestionnés, rate épaissie, mais non boudinée, avec très petits nodules blanchâtres. Petits tubercules sur le foie et sur les poumons.

La rate de ce cobaye est inoculée à deux cobayes et à deux souris. Les cobayes meurent en 3 et 5 jours, avec lésions typiques de tularémie; les souris meurent après 7 jours et montrent des rates bourrées de coccobacilles ayant tous les caractères de *Bac. tularense*.

En résumé et en conclusion, on a trouvé chez 3 lièvres d'importation destinés à être lâchés en Suisse (canton du Tessin) et trouvés morts à l'arrivée à la frontière, des lésions permettant le diagnostic de la *tularémie*.

Les souches, très pathogènes, tuent la souris et le cobaye en 4 à 9 jours, plus rarement en 12 jours.

Les autres lièvres montraient rarement des lésions de pneumonie (à *Pasteurella*); plus souvent des rates un peu gonflées, boudinées, mais ne donnant pas de développement microbien sur milieux ordinaires, ni de toxoplasmose à l'examen microscopique. Les inoculations aux cobayes sont d'ailleurs également négatives.

Les parasites intestinaux sont toujours fréquents: 72 fois des coccidies intestinales; 59 fois des nématodes; une fois des petites douves du foie et 9 fois des *Cysticercus pisiformis* sur le péritoine.

B. *Lièvres indigènes*

Les 136 lièvres autopsiés provenaient des cantons de Genève, Vaud, Valais, Fribourg, Neuchâtel, Bâle-Campagne, Soleure, Argovie, Thurgovie, Saint-Gall, Lucerne, Nidwald, Tessin et Grisons.

Nous avons exactement 50% de mâles et 50% de femelles.

Les mortalités accidentelles sont toujours très fortes et forment plus du 25% des animaux reçus. De nombreuses mortalités se sont produites en janvier 1963, ensuite de l'hiver très rigoureux.

Des maladies septicémiques ont été diagnostiquées chez le 25% des lièvres reçus.

Toxoplasmose. 7 cas provenant des cantons de Soleure, Saint-Gall, Vaud, Valais, Neuchâtel et Bâle-Campagne.

Brucellose. 9 cas provenant des cantons de Vaud, Neuchâtel, Thurgovie, Nidwald (Hergiswil) et Soleure.

Pasteurellose. 8 cas provenant des cantons de Vaud, Valais, Lucerne, Soleure, Bâle-Campagne et Tessin.

Pseudotuberculose. 3 cas (Valais et Soleure).

Staphylomycose. 7 cas (Vaud, Soleure et Tessin).

Les catarrhes intestinaux, d'origine indéterminée, mais peut-être d'origine toxique, semblent fréquents. Nous avons d'ailleurs pu mettre trois fois en évidence une intoxication au Dinitrocrésol ou dérivés.

La coccidiose intestinale est fréquente en 1963, l'année ayant été relativement humide.

Par deux fois, nous avons diagnostiqué une invasion massive de petites douves du foie, avec hépatite grave (Glis VS et Morges VD).

Chez un lièvre provenant de Travers NE avec catarrhe intestinal, nous n'avons pas récolté moins de 63 *Cittotaenia pectinata*.

Le lièvre No 3153 présentait une grosse tumeur sur le péricarde (sarcome lymphocytique). Un cas de leucose myéloide chez un lièvre provenant de Heinrichswil SO.

Chez un lièvre adulte, tiré à la chasse à Sierre, on remarque une formation papillomateuse étendue au niveau du nez, du pourtour de la bouche et à la base de l'oreille droite. A l'examen histologique, on trouve: acanthose et dégénérescence ballonnisante et réticulaire de l'épithélium. Infiltration inflammatoire dense du chorion.

L'origine de cette affection reste indéterminée.

Lapin de garenne *(Oryctolagus cuniculus)*

Nous n'avons reçu qu'en seul cadavre de Binningen BL, avec grave catarrhe intestinal aigu d'origine toxique probable.

En 1963, la myxomatose a été trouvée chez deux lapins de garenne à Bâle-Ville au mois de décembre.

En 1964, 27 cas ont été diagnostiqués, provenant tous de Bâle-Ville ou de Riehen, pendant les mois de juillet (14), août (11), septembre (1) et octobre (1).

Ecureuil *(Sciurus vulgaris)*

Nous recevions de St-Sulpice VD un écureuil mort qui, à l'autopsie, présente une très grave anémie générale due à des ectoparasites.

Il s'agit de deux espèces de poux, se rencontrant en quantité innombrable dans le pelage.

Il s'agit de *Neohaematopinus sciuri* (Jancke 1931) et *Enderleinellus sphaerocephalus* (Nitzsch 1818) = *E. nitzschi* (Fahrenholz 1915) (fig. 5 et 6).

L'écureuil avait été acheté à Paris, avec d'autres sujets qui ont été lâchés en liberté. La mort du premier animal survint quelques jours après le lâcher. Les autres animaux ont probablement survécu et ont pu ainsi propager des parasites que nous n'avons jamais rencontré chez nos écureuils indigènes.

On voit, une fois de plus, le danger qu'il peut y avoir à importer des animaux sauvages destinés à être remis en liberté.

Signalons, de St-Sulpice VD également, plusieurs mortalités chez des écureuils dues à la *toxoplasmose*, avec rate très hypertrophiée, ainsi qu'un grossissement des ganglions mésentériques.

Castor *(Castor fiber)*

Le castor a été réintroduit ces dernières années dans plusieurs cours d'eau suisses. Nous avons eu ainsi l'occasion de recevoir 6 cadavres pour autopsie.

La cause de la mort est toujours traumatique et il s'agissait le plus souvent de mâles s'étant battus entre eux.

Nous avons ainsi eu la possibilité de récolter souvent un intéressant coléoptère parasite obligatoire du castor: *Platypsyllus castoris* Rits. Les parasites, qui étaient souvent très nombreux chez le même animal, proviennent des cantons de Neuchâtel (Auvernier, Colombier) et d'Argovie (Säckingen, Frick).

Renard *(Vulpes vulpes)*

La *gale sarcoptqiue* reste toujours très fréquente chez les carnassiers sauvages et nous l'avons diagnostiquée souvent chez les renards que nous avons reçus des cantons de Vaud, du Valais ou de Neuchâtel.

Il est connu que les renards galeux perdent complètement la crainte de l'homme (tout comme les renards atteints de rage). C'est ainsi qu'un animal fortement

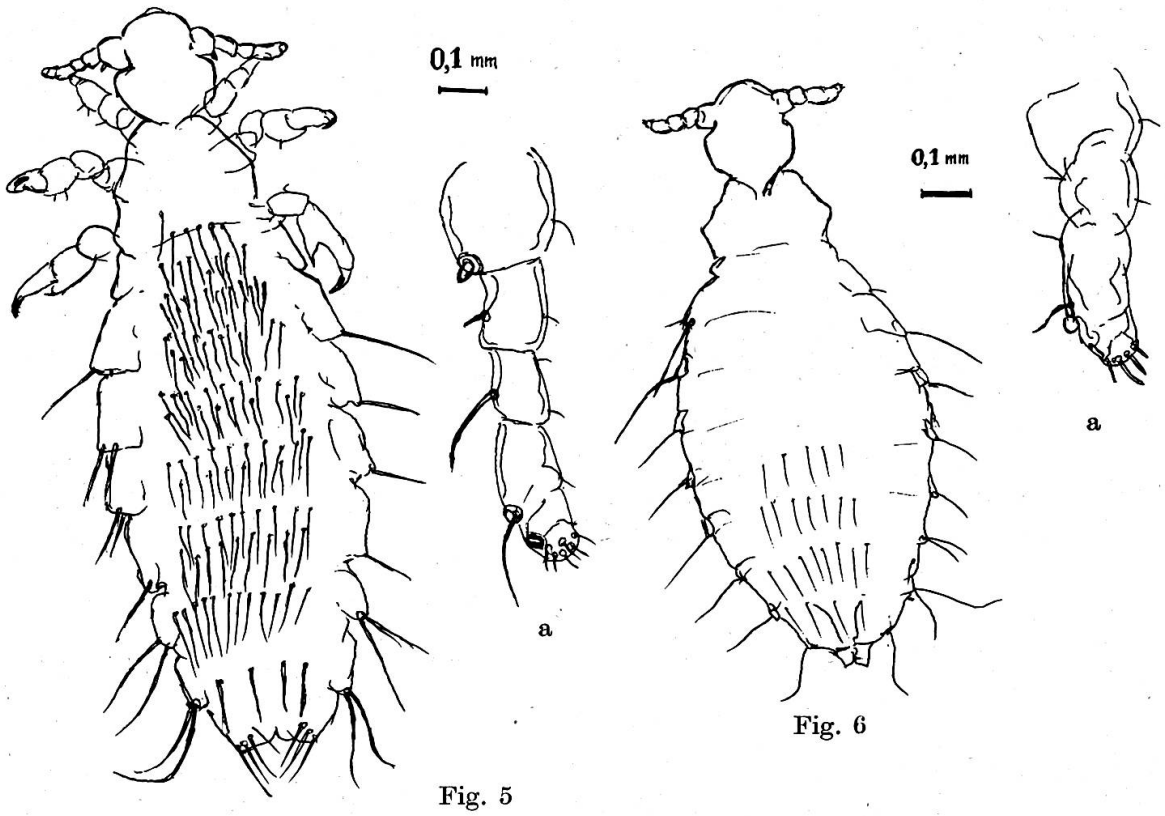

Fig. 5 Ecureuil. *Neohaematopinus sciuri*. a: détail de l'antenne.
Fig. 6 Ecureuil. *Enderleinellus sphaerocephalus*. a: détail de l'antenne.

galeux a pénétré dans une cuisine, puis dans la chambre à coucher où il fut retrouvé sur le lit (Le Sépey VD).

Un autre renard galeux est entré dans la cave d'une maison locative à Lausanne même.

Notons que la gale sarcoptique a été également rencontrée chez une martre (Bioley-Magnoux VD) et chez une fouine (La Croix s/Lutry VD).

Akropachie. Nous avions déjà signalé cette curieuse affection chez un chevreuil en 1962. Chez un renard de Laufenburg AG, nous trouvons dans le lobe diaphragmatique droit une tumeur d'origine bactérienne, de la grosseur d'une prune, avec tuméfaction des ganglions bronchiques et préscapulaires.

On remarque un épaississement osseux des 4 extrémités, plus spécialement des métatarses et des métacarpes, ainsi que de la mâchoire inférieure (fig. 7 et 8).

Il s'agit d'akropachie, maladie en rapport avec l'affection pulmonaire.

Remarques sur le régime alimentaire d'un renard. Il est toujours très difficile d'établir avec exactitude le régime alimentaire chez les renards. Nous pensons qu'il est intéressant de communiquer un résultat précis que nous avons obtenu chez un animal adulte abattu à La Chaux-de-Fonds NE le 14 août 1964.

Dans l'estomac, pratiquement vide, on ne trouve que quelques rares petites plumes d'un oiseau indéterminé, mais probablement d'un petit passereau.

Dans le gros intestin, par contre, on remarque une chaîne de pelotes de la grosseur d'une noix, de consistance assez dure et sèche, formées uniquement par un feutrage de poils brunâtres, qui se sont révélés au microscope comme appartenant tous à des petits rongeurs: campagnols probablement.

Aucun poil n'appartient à d'autres espèces animales, notamment lièvre ou lapin.

Le total des poils récoltés pèse *60 grammes*. Nous avons voulu établir approximativement le nombre de petits rongeurs nécessaire pour donner 60 grammes de poils.

Dans ce but, nous avons prélevé les peaux de 3 souris blanches adultes, d'un poids moyen de 25 grammes. Les peaux ont été mises à digérer durant deux jours dans du suc gastrique artificiel à 37°C jusqu'à digestion complète. Les poils résistants au suc gastrique ont été alors récoltés sur un filtre métallique, lavés, modérément pressés pour en exprimer l'eau, et pesés. Il y avait 5 grammes de poils pour les 3 souris.

Si l'on admet le chiffre moyen de 1,666 gramme de poils par souris, les 60 grammes récoltés chez le renard correspondaient à 36 souris ou campagnols. On peut admettre que ces rongeurs ont fait l'objet des repas du renard pendant 2 à 3 jours au maximum, ce qui fait une consommation de 12 souris au moins quotidiennement.

Oiseaux divers

Les *maladies des cygnes* ont fait l'objet d'une publication particulière (Bouvier et Hörning 1965).

La *tuberculose aviaire* est relativement très répandue en Suisse occidentale et nous l'avons rencontrée chez:

a) le cygne: Genève et Pully.
b) la mouette rieuse: Yverdon.
c) le colvert: Genève.
d) la corneille noire: Cossonay

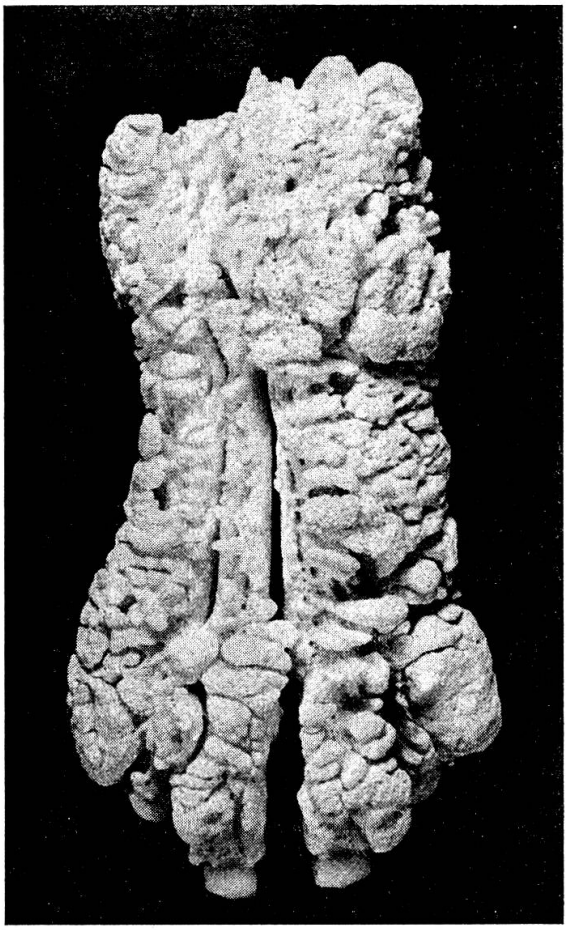

Fig. 7

Fig. 8

Fig. 7 et 8 Renard. Akropachie: métacarpe et mâchoire inférieure.

e) la buse: Cossonay.
f) la chouette hulotte: St-Imier.
g) le pigeon ramier: Pully, Gland, Grandson.
h) le faisan, plus spécialement dans les élevages.

La *sous-alimentation* durant le rude hiver 1962–1963 a été la cause de graves pertes surtout parmi les rapaces diurnes (buses surtout) et nocturnes.

Signalons encore des intoxications chez des pigeons par la nicotine, les dérivés nitrés ou la chloralose.

Bibliographie

Liste des principaux travaux concernant le gibier et les animaux sauvages publiés par les vétérinaires de l'Institut Galli-Valerio et par le Dr B. Hörning de Berne en 1963/1964 dans d'autres publications que les Schweizer Archiv für Tierheilkunde:

Bouvier G.: Contribution à l'étude des Mallophages des oiseaux sauvages de la Suisse, plus spécialement de la Suisse occidentale. Bull. Soc. entomol. suisse *36*, 63–72 (1963). – Bouvier G. et Hörning B.: Parasitologische Untersuchungen am Steinwild der Schweiz, unter besonderer Berücksichtigung der Kolonien am Mont-Pleureur und am Piz Albris. Rev. suisse de zoologie *70*, 611–676 (1963) (avec l'aide du Fonds national de la recherche scientifique). – Bouvier G., Hörning B. et Matthey G.: La diphyllobothriose (Bothriocéphalose) en Suisse, plus spécialement en Suisse romande. Bull. Acad. Suisse sci. méd. *19*, No 4, 363–374 (1963) (avec l'aide du Fonds national de la recherche scientifique). – Hörning B.: Zur Kenntnis der Endoparasitenfauna des Eichhörnchens *(Sciurus vulgaris)* in der Schweiz. Rev. suisse de zoologie *70*, No 2, 25–45 (1963). – Bouvier G.: Distribution géographique de quelques maladies du gibier et des animaux sauvages de la Suisse. Bull. Off. int. épiz. *61* (1–2), 67–89 (1964). – Nicod J.L. et Burgisser H.: Lymphomes malins chez le lièvre et le chat. Pathol. et Microbiol. *27*, 1–7 (1964). – Bouvier G. et Hörning B.: La pathologie du cygne tuberculé (*Cygnus olor* Gmelin) en Suisse. Mémoires Soc. vaud. sci. nat. *14*, fasc. 1. No 85, (1965) 36 pages.

BUCHBESPRECHUNGEN

Haematological Techniques for Use on Animals. Von R. K. Archer. Blackwell Scientific Publications, Oxford, 1965. 135 Seiten, 24 Abbildungen und ein Anhang mit Tabellen und Formularen. Fr. 14.–.

Der Autor bemüht sich, mit diesem kleinen Buch eine knappgehaltene hämatologische Methodensammlung zu geben. Er beabsichtigt dabei nicht, vollständig zu sein, vielmehr liegt es ihm daran, Methoden zu empfehlen, die sich in seinem Labor bewährt haben. Die Vorschriften und methodischen Vorschläge sind bei Haustieren und bei Laboratoriumstieren gleichermaßen verwendbar. Der erste Teil des Buches ist dem Instrumentar und der Technik der Blutentnahme gewidmet (Instrumentar zur Entnahme; Blutentnahme; Antikoagulantien und Gefäße; Aufbewahren von Blutproben). Im zweiten Teil wird über die Untersuchungstechnik gesprochen (Apparatur; grundlegende hämatologische Methoden; spezielle hämatologische Methoden) und in einem dritten Teil werden Angaben gemacht über Knochenmarksbiopsie und Bluttransfusion. Ein Anhang enthält Normalwerttabelle, Vorschläge für eine Dokumentation der Ergebnisse, ein Bezugsquellenregister und ein kurzes Sach- und Literaturverzeichnis. Alle Angaben werden in knapper Form gemacht. Auf eine Diskussion der Vor- und