

Zeitschrift: Schweizer Archiv für Tierheilkunde SAT : die Fachzeitschrift für Tierärztinnen und Tierärzte = Archives Suisses de Médecine Vétérinaire
ASMV : la revue professionnelle des vétérinaires

Herausgeber: Gesellschaft Schweizer Tierärztinnen und Tierärzte

Band: 107 (1965)

Heft: 11

Artikel: Fibrome extra-utérin et troubles de la miction chez la chienne

Autor: Jacquier, C.

DOI: <https://doi.org/10.5169/seals-593407>

Nutzungsbedingungen

Die ETH-Bibliothek ist die Anbieterin der digitalisierten Zeitschriften auf E-Periodica. Sie besitzt keine Urheberrechte an den Zeitschriften und ist nicht verantwortlich für deren Inhalte. Die Rechte liegen in der Regel bei den Herausgebern beziehungsweise den externen Rechteinhabern. Das Veröffentlichen von Bildern in Print- und Online-Publikationen sowie auf Social Media-Kanälen oder Webseiten ist nur mit vorheriger Genehmigung der Rechteinhaber erlaubt. [Mehr erfahren](#)

Conditions d'utilisation

L'ETH Library est le fournisseur des revues numérisées. Elle ne détient aucun droit d'auteur sur les revues et n'est pas responsable de leur contenu. En règle générale, les droits sont détenus par les éditeurs ou les détenteurs de droits externes. La reproduction d'images dans des publications imprimées ou en ligne ainsi que sur des canaux de médias sociaux ou des sites web n'est autorisée qu'avec l'accord préalable des détenteurs des droits. [En savoir plus](#)

Terms of use

The ETH Library is the provider of the digitised journals. It does not own any copyrights to the journals and is not responsible for their content. The rights usually lie with the publishers or the external rights holders. Publishing images in print and online publications, as well as on social media channels or websites, is only permitted with the prior consent of the rights holders. [Find out more](#)

Download PDF: 10.02.2026

ETH-Bibliothek Zürich, E-Periodica, <https://www.e-periodica.ch>

Riassunto

Le determinazioni di attività di LDH, MDH, SDH, GLDH, ALD e di amilesi alpha amplificano gli esami effettuati sino ad oggi di GOT, GPT, CPK e di fosfatasi alcalina fino a un tipo di enzima negli organi del cavallo. Le ricerche servono ad interpretare le determinazioni di enzimi sierici. In questo senso si tirano conclusioni che sembrano fondate sulla base della ripartizione enzimatica negli organi.

Summary

The determination of the activity of LDH, MDH, SDH, GLDH, ALD and alpha-amylase extend the examinations carried out so far of GOT, GPT, CPK and alkaline phosphatase to an enzyme pattern in the organs of the horse. The examinations serve to interpret the determination of serum-enzymes. In this direction conclusions are drawn which appear justified on the basis of the enzyme distribution in the organs.

Literatur

[1] Gerber H.: Aktivitätsbestimmungen von Serumenzymen in der Veterinärmedizin. I. Schweiz. Arch. f. Tierheilk. 105, 529-550 (1963); II. Schweiz. Arch. f. Tierheilk. 106, 85-124 (1964); III. A. Schweiz. Arch. f. Tierheilk. 106, 354-371 (1964); III. B. Schweiz. Arch. f. Tierheilk. 106, 410-413 (1964); III. C. Schweiz. Arch. f. Tierheilk. 106, 478-491 (1964); Zbl. Vet. Med. A 11, 135-150 (1964). - [2] Weber H. und Richterich R.: Klin. Wschr. 41, 665-667 (1963). - [3] Sova Z. und Jicha J.: Zbl. Vet. Med. A 10, 305-313 (1963).

Vgl. auch Freedland R.A. et al.: Res. Vet. Sci. 6, 18-23 (1965). Die Arbeit war uns erst nach Abfassung des vorliegenden Beitrags zugänglich und wird später berücksichtigt.

Fibrome extra-utérin et troubles de la miction chez la chienne

Par C. Jacquier, Genève

Les troubles de la miction sont relativement rares chez la chienne. Leur étiologie est pourtant diverse; elle englobe en premier lieu toutes les maladies de l'appareil uro-génital. Pour mieux les comprendre, nous avons procédé à la classification suivante:

1. Troubles liés à une maladie rénale ou hépato-rénale: anurie, polyurie, urémie, etc.
2. Troubles inflammatoires et infectieux de la vessie et de l'urètre: parasitisme, colibacillose, calculs vésicaux, obstruction urétrale, prolapse, etc.
3. Troubles de l'innervation vésicale consécutifs à des lésions nerveuses: épilepsie, paraplégie, encéphalomyélite, hernie discale, etc.
4. Troubles consécutifs à des modifications pathologiques des organes abdominaux: occlusion intestinale, hématome organisé, hépatomégalie, splénomégalie, sarcome, leucémie, etc.

5. Troubles consécutifs à une dysfonction ovarienne ou hypophysaire: prolapse vaginal ou du col utérin, kystes ovariens, pyomètre, etc.
6. Troubles en rapport avec une hernie périnéale, inguinale ou abdominale.
7. Troubles causés par une ou plusieurs tumeurs du plafond vaginal.
8. Troubles causés par une ou plusieurs tumeurs du plancher vaginal, englobant ou non le méat urinaire.
9. Troubles causés par une tumeur extra-utérine comprimant l'urètre.

Nous nous sommes proposés dans ce travail de décrire un cas clinique se rattachant à la dernière de ces catégories.

Anamnèse et examens

Nous examinons en octobre 1964, une chienne basset, âgée de 7 ans, en provenance d'Allemagne. Le sujet présente un très mauvais état général: muqueuses anémiées, poil terne, peau et téguments manquant d'élasticité. La soif est de plus en plus grande alors que l'appétit diminue. Les selles sont alternativement molles ou dures. Cette chienne a présenté, il y a 2 à 3 mois, des troubles de la fonction urinaire: la miction était douloureuse, fréquente, incomplète. Des médicaments spasmolytiques puis, après une élévation de température, des désinfectants spécifiques n'ont pas amélioré le cas. Il y a deux semaines, les symptômes s'aggravant, une cystoradiographie révéla une forte dilatation de la vessie, sans asymétrie. Il s'avéra nécessaire de placer une sonde uréthrale à demeure chez un sujet de plus en plus inquiet car incapable d'uriner.

A ce jour, l'animal est prostré; la température dépasse 39°, le pouls 150. L'abdomen est hypertendu, douloureux à la palpation, principalement dans les régions hypogastriques et des fosses iliaques. Une masse tumorale semble présente dans la région pelvienne, sans localisation précise. Alors que l'exploration vaginale ne révèle rien de suspect, un touché rectal dirigé très en avant nous fait butter ventralement sur cette masse non adhérente.

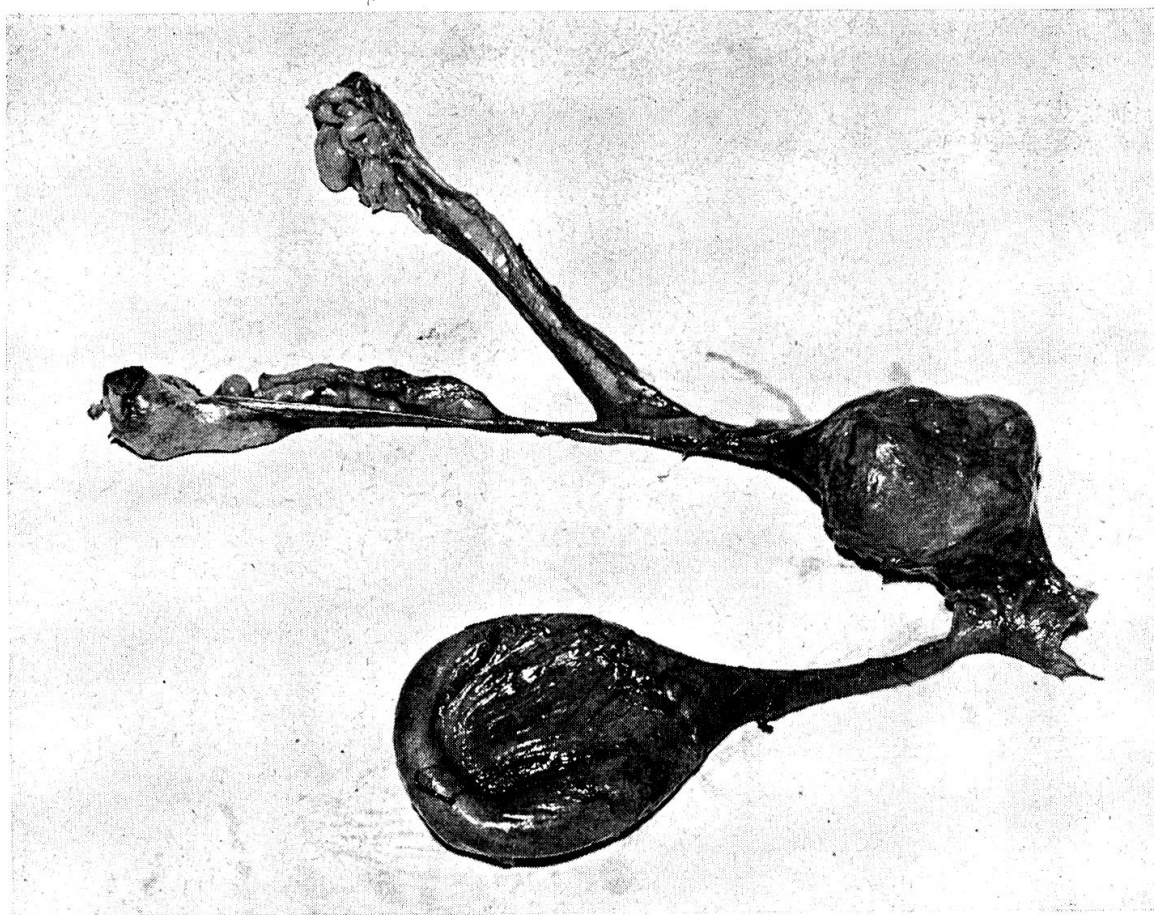
L'analyse de l'urée sanguine indique un taux très pathologique: 1550 mg/l d'azote uréique. L'analyse d'urine met en évidence un sédiment très souillé: très nombreux leucocytes, nombreuses cellules vésicales et rénales, etc... Il y a 1,5 g/l d'albumine. Le sujet décède dans la soirée.

Autopsie

La vessie est distendue et inflammée. Les reins sont violacés et dilatés. Une masse bien délimitée, légèrement bosselée, de la grosseur d'un gros pruneau, est située entre le col de la matrice et l'urètre qu'elle comprime dans sa partie moyenne. La tumeur de consistance ferme est accolée à la portion ventrale du col, attachée en sa surface sur trois centimètres de long. Le méat urinaire est tout à fait libre (voir clichés).

Examen histologique

La tumeur est fasciculée et ferme, un peu oedématisée, avec quelques kystes lym-



phangectiasiques. C'est un léiomyome formé de faisceaux cellulaires assez tortueux, entre lesquels, il y a fréquemment des zones d'œdème, une hyalinose et quelques calcifications. *D.A.*: Fibromyome bénin.

Le rein est le siège d'une grosse pyélonéphrite ascendante. Le bassinnet montre des érosions et des rétentions leucocytaires. Le parenchyme est infiltré de rayons inflammatoires montant jusqu'à la capsule.

D.A.: Pyélonéphrite aiguë ascendante.

Conclusion

Du fait de sa situation et par rapport à son évolution (3-5 mois), ce fibromyome n'a été décelé que tardivement. Alors que l'examen radiologique de la vessie n'indiquait qu'une dilatation anormale de l'organe, le touché rectal permettait de localiser la tumeur fortement agrandie.

La rétention urinaire prolongée provoquait une pyélo-néphrite accompagnée d'urémie.

L'excision de cette tumeur bénigne, par la voie abdominale, aurait été techniquement possible à un stade moins avancé.

Zusammenfassung

Eine siebenjährige Dackelhündin zeigte seit 2 bis 3 Monaten Störungen im Harnabsatz. Spasmolytika und spezifische Antiseptika ergaben keine Besserung. Die Unter-

suchung ergab schlechteren Allgemeinzustand, gespanntes Abdomen mit Druckstellen, rektal eine Tumormasse, röntgenologisch eine stark erweiterte Blase. Sektion nach Exitus: Zwetschgengroßer Tumor an der Ventralseite der Cervix, der auf die unveränderte Harnröhre drückte, histologisch: Fibrom, akute Pyelonephritis.

Riassunto

Una cagna bassotta di 7 anni presentava da 2-3 mesi dei disturbi nell'urinazione: medicinali spasmolitici e antisettici specifici non diedero miglioramento. La visita rivelò uno stato generale cattivo, addome teso con dorloabilità alla pressione, all'esame per rectum una massa tumorale e all'esame radioscopico una vescica fortemente dilatata. Autopsia alla morte: tumore grosso come una prugna nella parte ventrale della cervice che premeva sull'uretra non lesa. L'esame istologico accertò un fibroma e pielonefrite acuta.

Summary

For two or three months a seven-year-old Dachshund bitch had been showing disturbances in voiding urine. No improvement resulted from treatment with spasmolytica and specific antiseptics. Examination revealed a poor general condition and a distended abdomen with tenderness on palpation; rectally a tumorous mass was found and X-rays showed a much distended bladder. The post-mortem disclosed a tumour the size of a large plum on the ventral side of the cervix, causing pressure on the urethra, which was itself normal. The histological finding was a fibroma and acute pyelonephritis.

Service vétérinaire cantonal et Institut Galli-Valerio, Lausanne

Observations sur les maladies du gibier et des animaux sauvages faites en 1963 et 1964

Par G. Bouvier

Pendant les années 1963 et 1964, nous avons eu l'occasion d'autopsier et d'étudier un grand nombre d'animaux que nous recevons de presque toute la Suisse.

Nous avons reçu, entre autre, les cadavres ou des organes de: 10 bouquetins, 5 cerfs, 208 chevreuils, 49 chamois, 1 lapin de garenne, 272 lièvres dont 136 lors des importations provenant de Hongrie, et de très nombreux petits mammifères (renards, blaireaux, fouines, marmottes, écureuils, hérissons, castors, etc...).

En plus, nous avons examiné 1223 oiseaux divers, dont 13 faisans ou perdrix, 81 cygnes, 24 mouettes, 2 canards, 6 téttras et 13 pigeons ramiers.

Bouquetins (*Capra ibex*)

Quatre animaux provenaient du Parc à bouquetins de Bretayes VD et souffraient de carence et de grave parasitisme interne.