Zeitschrift: Schweizer Archiv für Tierheilkunde SAT : die Fachzeitschrift für Tierärztinnen und Tierärzte = Archives Suisses de Médecine Vétérinaire ASMV : la revue professionnelle des vétérinaires

Herausgeber: Gesellschaft Schweizer Tierärztinnen und Tierärzte

Band: 107 (1965)

Heft: 4

Artikel: Candida guillermodii als wahrscheinliche Ursache einer disseminierten Hautgranulomatose beim Pferd

Autor: Nicolet, J. / Steck, W. / Gerber, H.

DOI: https://doi.org/10.5169/seals-590751

Nutzungsbedingungen

Die ETH-Bibliothek ist die Anbieterin der digitalisierten Zeitschriften auf E-Periodica. Sie besitzt keine Urheberrechte an den Zeitschriften und ist nicht verantwortlich für deren Inhalte. Die Rechte liegen in der Regel bei den Herausgebern beziehungsweise den externen Rechteinhabern. Das Veröffentlichen von Bildern in Print- und Online-Publikationen sowie auf Social Media-Kanälen oder Webseiten ist nur mit vorheriger Genehmigung der Rechteinhaber erlaubt. Mehr erfahren

Conditions d'utilisation

L'ETH Library est le fournisseur des revues numérisées. Elle ne détient aucun droit d'auteur sur les revues et n'est pas responsable de leur contenu. En règle générale, les droits sont détenus par les éditeurs ou les détenteurs de droits externes. La reproduction d'images dans des publications imprimées ou en ligne ainsi que sur des canaux de médias sociaux ou des sites web n'est autorisée qu'avec l'accord préalable des détenteurs des droits. En savoir plus

Terms of use

The ETH Library is the provider of the digitised journals. It does not own any copyrights to the journals and is not responsible for their content. The rights usually lie with the publishers or the external rights holders. Publishing images in print and online publications, as well as on social media channels or websites, is only permitted with the prior consent of the rights holders. Find out more

Download PDF: 05.12.2025

ETH-Bibliothek Zürich, E-Periodica, https://www.e-periodica.ch

Schweizer Archiv für Tierheilkunde

Herausgegeben von der Gesellschaft Schweizerischer Tierärzte

Band 107 · Heft 4 · April 1965

Aus dem veterinär-bakteriologischen Institut (Prof. Dr. H. Fey) und der veterinär-medizinischen Klinik (Prof. Dr. W. Steck) der Universität Bern

Candida guillermondii als wahrscheinliche Ursache einer disseminierten Hautgranulomatose beim Pferd

Von J. Nicolet, W. Steck und H. Gerber

In den letzten 35 Jahren wurden an der veterinär-medizinischen Klinik in Bern drei Pferde beobachtet, die das klinische Bild des hier zu schildernden Falles zeigten: flache, fest-weich bis derbe, oberflächliche, mit der Haut verschiebbare Schwellungen von bis zu wenigen Zentimeter Durchmesser, die während Wochen oder Monaten persistierten. Ein weiterer Fall konnte bei einem Vollblutfohlen in Oberitalien beobachtet werden.

In zwei früheren Fällen wurde Material mit negativem Ergebnis auf Meerschweinchen verimpft.

Klinischer Befund

Freibergerstute, braun, 5jährig.

Anamnese: Bei der Einlieferung in die Klinik bestehen seit 19 Tagen Hautveränderungen und Fieber[1].

Status und Verlauf: Mit Ausnahme der Extremitätenenden ist die ganze Haut durch zahlreiche, bis handtellergroße, flache, cutane und subcutane, mit der Haut verschiebbare Knoten verändert, die zum Teil auch konfluieren. Die Veränderungen sind am deutlichsten zu sehen am Kammrand, auf der Schulter und an der Innenseite der Oberschenkel. An den Oberschenkeln scheinen die Schwellungen den Lymphgefäßen zu folgen; auch in der Schultergegend sind vereinzelte Stellen mit Lymphangitis zu beobachten. Es besteht ein erhebliches Ödem am Unterbauch und eine derbe Schwellung des Euters (Mastitis des nicht laktierenden Euters). Alle veränderten Stellen sind nicht vermehrt warm, zum Teil aber druckempfindlich. Haarausfall und nennenswerter Juckreiz fehlen.

Die beschriebenen Veränderungen bleiben während 32 Tagen unverändert bestehen, die Schwellung von Euter und Unterbauch nimmt eher zu (Abbildungen 1 bis 3). Neben den Befunden an der Körperoberfläche zeigt das

[1] Herrn Oberst J. Löhrer, Kommandant der Kuranstalt der Eidg. Militärpferdeanstalt, sind wir für die Überweisung des Falles zu großem Dank verpflichtet.

Pferd undeutliche Allgemeinsymptome: dauernd subfebrile bis leicht febrile Körpertemperatur bei ungestörtem Allgemeinzustand und gutem Appetit. Alle sichtbaren Schleimhäute sind blaß. Wiederholt können wenige (2 bis 10) sublinguale Punktblutungen festgestellt werden, wie sie für die Infektion (auch ohne Krankheitserscheinungen) mit dem Virus der infektiösen Anämie typisch sind.



Abb. 1 Zustand der Hautveränderungen am 9. Tag nach der Einlieferung.

Abb. 2 Linker Kammrand am 9. Tag.

Es fragt sich nun bei der Interpretation der klinischen Befunde, inwieweit Hautveränderungen und Allgemeinsymptome zusammenhängen. Da

eine Lymphangitis klinisch (und histologisch) nachzuweisen war, ist die Möglichkeit, die Erhöhung der Körpertemperatur hänge ursächlich mit einer Hefeinfektion zusammen, nicht von der Hand zu weisen, um so weniger, als sich die Körpertemperatur parallel zur Besserung der Hautveränderungen als auch der Blutbefunde normalisierte. Auch im Fall von Kotz und Michalska verursachte Candida Allgemeinsymptome, die bei der Autopsie durch Veränderungen in inneren Organen erklärt werden konnten. Die klinische Besserung des Zustandes ist in unserem Fall höchstwahrscheinlich der versuchsweise eingeleiteten Therapie mit sol. kalii jodati 10% zuzu-

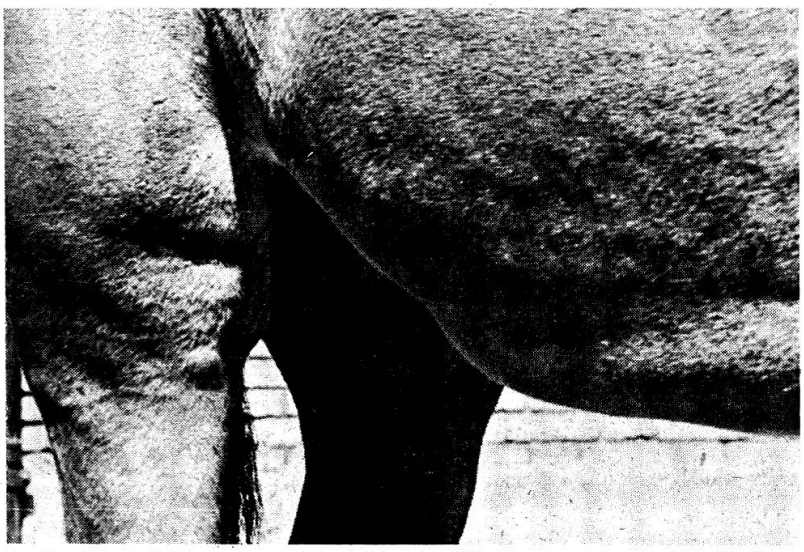

Abb. 3 Bauchödem und Mastitis am 20. Tag nach der Einlieferung.



Abb. 4 Zustand am Tag vor der Entlassung.

schreiben (2mal täglich 15 ml im Kurzfutter): Nachdem weder die histologische noch die vorläufige bakteriologische Untersuchung von Probeexcisionen zweier Hautknoten zu einer Grundlage für eine kausale Behandlung geführt hatten, verabreichten wir vom 27. Tage an Liquor Fowleri und in der Annahme, daß eine granulomatöse Wucherung vorliege, auch solutio kalii jodati (vom 31. Tage an). Am 4. Tag nach dem Einsetzen der KJ-Gaben begannen sich die vorher praktisch unverändert bestehenden Schwellungen deutlich zurückzubilden, das Bauchödem wurde kleiner, und das Euter fühlte sich weniger derb an. Am 10. Behandlungstag ließen sich nur noch Spuren der Hautveränderungen feststellen, das Euter war von fast normaler Größe und das Bauchödem verschwunden. Das Pferd wurde am 56. Tag nach seiner Einlieferung als geheilt entlassen (Abbildung 4).

Am 140. Tag nach der Einlieferung und ungefähr ein Jahr danach wurde der Patient anläßlich von Kontrolluntersuchungen als klinisch gesund beurteilt. Das Pferd hatte sich in der Zwischenzeit bei schwerer Arbeit bewährt.

Klinische Diagnose: Subcutane und cutane chronische Granulomatose.

Laboruntersuchungen

Die Laborbefunde sind in den folgenden Tabellen zusammengefaßt. Die Resultate deuten auf eine unbestimmte Allgemeinstörung. Auf eine eingehende Diskussion wird verzichtet. Neben der erhöhten und sich langsam normalisierenden Senkungsgeschwindigkeit der Erythrocyten fällt eine leichtgradige Anämie auf. Unter den Serumenzymaktivitäten finden sich wiederholt pathologische Werte. Es besteht eine Normoproteinämie mit Hypalbuminämie. Die pathologischen Resultate sind in den Tabellen kursiv gesetzt.

Legende für Abkürzungen und Einheiten in den Tabellen

SG = Senkungsgeschwindigkeit nach 15 Min. in mm; ES = Erythrocyten-Spontansediment nach 24 h in Vol.%; LS = Leukocytenendsediment nach 48 h in Vol.%; E = Anzahl Erythrocyten in mio pro μl; L = Anzahl Leukocyten pro μl; N = neutrophile, Eo = eosinophile, Ba = basophile Granulocyten, Mo = Monocyten, Ly = Lymphocyten in rel.%; Hb = Hämoglobingehalt in g/100 ml.

B = Gesamtbilirubin in mg/100 ml; C = Gesamtcholesterin in mg/100 ml; H = Harnstoffkonzentration in mg/100 ml; BSP = Bromsulphaleinretention nach 25 min. in %.

GP = Gesamtproteingehalt in g/100 ml; Alb = Serumalbumin in rel.%; α, β und γ — G = α, β und γ-Globulin in rel.%.

Q = Prothrombinzeit in sec.; SAP = alkalische Serumphosphatase in IU; SAM = Serum-α-Amylase; SGOT = Serum-Glutamat-Oxalacetat-Transaminase, SGPT = Serum-Glutamat-Pyruvat-Transaminase, SCPK = Serum-Creatinphosphokinase, SLDH = Serum-Lactat-Dehydrogenase, SMDH = Serum-Malat-Dehydrogenase, SSDH = Serum-Sorbit-Dehydrogenase, SGLDH = Serum-Glutamat-Dehydrogenase, SALD = Serum-Fructose-1,6-Diphosphat-Aldolase.

Spezielle Untersuchungen

Wir haben für die weitere Untersuchung zwei Knoten entnommen[1], wo-

[1] Herrn Prof. Dr. A. Leuthold sind wir für die Entnahme der Biopsie verpflichtet.

von der eine mehr subuctan, der andere mehr oberflächlich und mit der Haut verwachsen war. Das Material wurde der histologischen Untersuchung zugeführt, ein Teil davon mit dem Mörser zerkleinert und der bakteriologischen Routineuntersuchung unter aëroben und anaëroben Bedingungen unterzogen (Untersuchungsantrag: Tbc?). Mit dem Rest des Breies haben wir Ausstriche angelegt (Färbung nach Gram und Ziehl-Neelsen) und zwei Meerschweinchen zum Tuberkulosenachweis infiziert.

Tabelle 1 (Tage nach Einlieferung)

Tage	SG	ES	E	LS	L	N	Eo	Ba	M	Ly	Hb
1.	*40*	*31,5*	6,6	*1,0*	*11 900*	69,0	3,5	0,5	4,5	22,5	*10,5*
3.	*46*	*30,0*	6,5	*1,2*	*13 400*	70,0	1,5	0,5	3,0	25,0	*10,0*
10.	*57*	*28,0*	–	*0,8*	–	–	–	–	–	–	*9,8*
19.	*53*	*30,2*	*6,4*	*0,9*	*11 200*	70,0	0,5	0,0	3,0	26,5	*10,5*
24.	*34*	*32,8*	6,7	*0,8*	*10 200*	63,0	3,0	0,5	2,5	31,0	*8,8*
28.	*35*	*30,0*	*6,3*	*1,0*	*10 900*	70,5	4,0	1,0	1,5	23,0	*10,3*
38.	*40*	*32,0*	6,9	0,6	*10 100*	*76,5*	2,5	0,0	2,0	*19,0*	11,0
52.	*22*	39,0	6,8	0,4	*11 300*	70,0	2,0	0,5	2,0	25,5	10,6
140.	*18*	38,2	8,4	0,2	6 900	60,0	*8,0*	0,5	2,5	29,0	13,5
415.	6	41,7	7,6	0,2	8 300	74,0	2,0	0,5	1,5	22,0	12,1

Tabelle 2

Tage	B	C	H	BSP
1.	0,85	125	30	–
3.	0,85	100	30	0
10.	*0,6*	100	–	–
19.	1,15	80	–	–
24.	1,0	120	–	–
28.	*0,6*	70	–	–
38.	0,85	85	–	–
52.	0,85	–	–	–
140.	0,85	–	–	–
415.	0,87	–	–	–

Tabelle 3

Tage	Alb	α-G.	β-G.	γ-G.	GP
1.	*16,0*	*31,2*	*28,5*	24,3	–
3.	*19,2*	*22,8*	*30,8*	*27,2*	6,7
10.	*33,2*	18,6	23,8	24,4	6,4
19.	*31,3*	20,1	25,0	23,6	6,9
24.	*32,4*	14,5	*32,9*	20,2	7,3
28.	*30,6*	19,5	24,7	25,2	6,6
38.	*31,5*	19,7	25,4	23,4	7,0
140.	37,9	19,1	16,6	26,4	7,5
415.	43,6	17,0	16,3	23,1	6,5

Tabelle 4

Tage	Q	SAP	SAM	SGOT	SGPT	SCPK	SLDH	SMDH	SSDH	SGLDH	SALD
1.	11,5	*80*	84	*150*	6	1,0	–	–	–	–	–
3.	10,6	*78*	140	*150*	6	1,0	605	215	0	–	*26*
10.	11,1	*82*	105	*170*	12	1,0	475	180	*5*	*5*	20
19.	12,3	*82*	82	85	3	0,5	380	100	0	–	15
24.	10,7	70	*625*	*145*	3	0,0	490	175	0	–	12
28.	11,6	70	–	78	8	0,0	630	–	–	–	13
38.	11,5	54	570	92	8	1,0	605	245	0	–	13
52.	12,3	–	–	–	–	–	–	–	–	–	–
140.	12,9	*131*	460	60	5	0,0	340	228	0	–	22
415.	11,6	61	83	127	8	0,0	314	168	0	0,5	12



Abb. 5 Übersichtsbild (HE-Färbung 8×) b Granulome

Resultate

In den direkten Ausstrichen, nach Gram gefärbt, haben wir einige typische, hefeartige Zellen beobachtet mit gram-positiver Reaktion. Die Färbung nach Ziehl-Neelsen hat in 20 Ausstrichen keine säurefesten Stäbchen nachweisen lassen. Nach fünf Tagen Inkubation erhielten wir eine ziemlich üppige Kultur von Candida guillermondii[1] aus oberflächlichen und tieferen Teilen der Knoten.

Die infizierten Meerschweinchen wurden nach fünf Wochen seziert. Sie zeigten weder tuberkuloseartige Veränderungen noch solche anderer Genese.

Histologische Untersuchung[2]

Im histologisch untersuchten Biopsiematerial konnten in den oberen Teilen der Subcutis und im Corium submiliare bis miliare, gut begrenzte Granulomherdchen festgestellt werden. Derartige Herdchen fanden sich auch in geringer Zahl in der anliegenden Muskulatur, wo einzelne Muskelfaserbündel bis auf wenige Fasern von Granulomgewebe ersetzt wurden (Abb. 5). Die Herde wiesen zum Teil kleine zentrale Einschmelzungen auf,

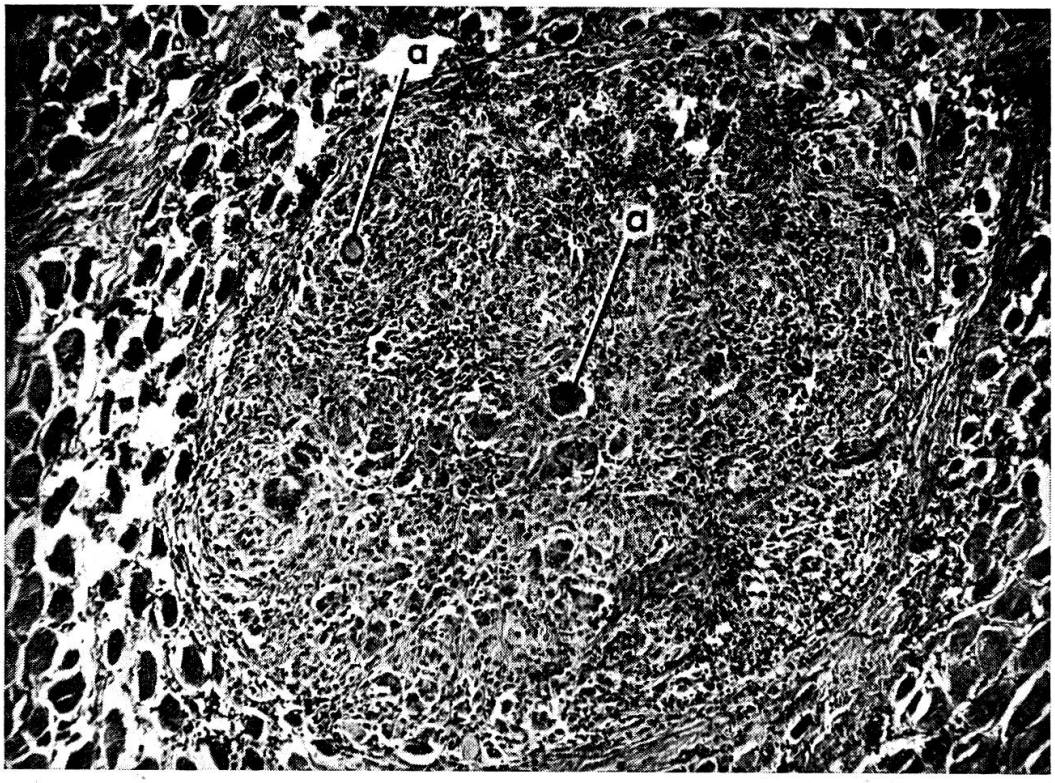

Abb. 6 Granulom (HE-Färbung 95×) a = Riesenzellen

[1] Wir danken auch Herrn Dr. H. Scholer bestens für die Identifizierung des Stammes.

[2] Herrn PD Dr. S. Lindt und Frl. Dr. K. Bäriswyl sind wir für die histologische Untersuchung ebenfalls zu großem Dank verpflichtet. Herrn PD Dr. S. Lindt danken wir auch für die Photographien der histologischen Schnitte.

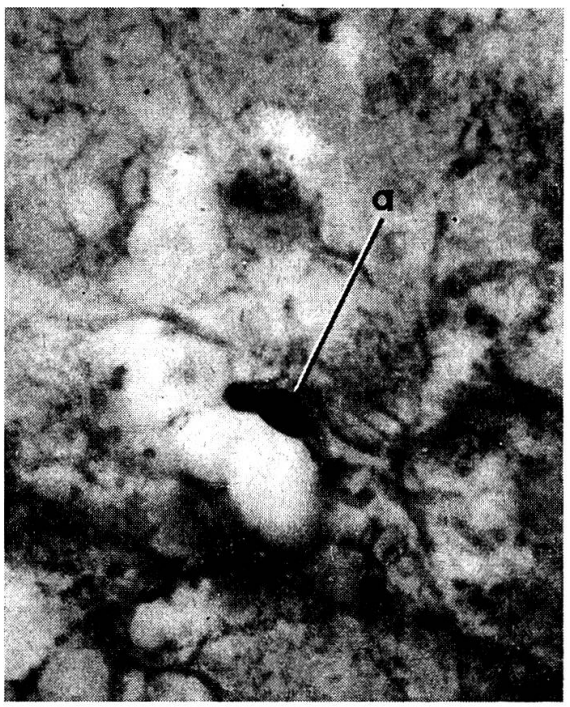

Abb. 7 a = Hefeähnliche Zelle im Granulom (PAS-Färbung 1800×)

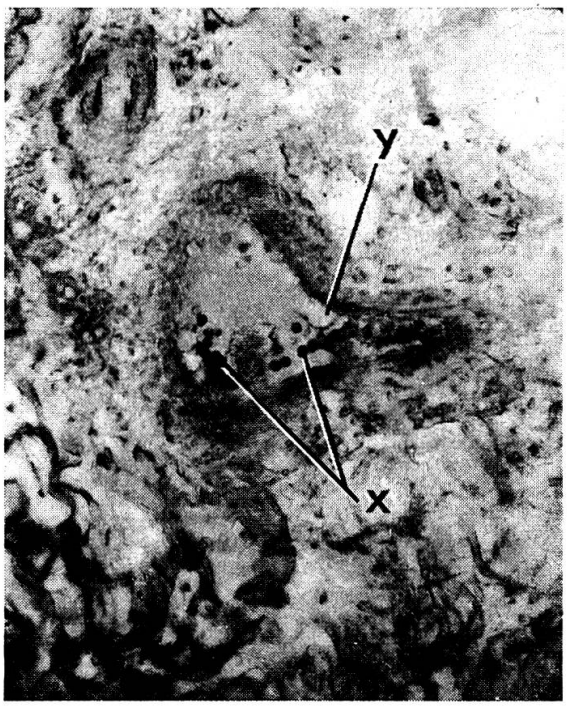

Abb. 8 x = Hefeähnliche Zellen in einem Blutgefäß, y = Erythrocyten (Methenamin-Silberreaktion 340×)

zum Teil waren sie mehr produktiv epitheloidzellig mit Einlagerung von Langhansschen Riesenzellen (Abb. 6). In den Granulomwällen waren neben neutrophilen Granulocyten, Lymphocyten, Lymphoidzellen und Plasmazellen auch massiv eosinophile Leukocyten vorhanden. Begrenzt wurden die Herde von breiten kropffaserigen Kollagenproliferationen. Im gesamten excidierten Gewebe sah man zudem eine perivaskuläre Rundzellinfiltration sowohl bei Blut- als auch bei Lymphgefäßen (Periangitis und Lymphangitis).

In den histologischen Schnitten konnten, zum Teil sehr spärlich, zum Teil aber auch in Form kleiner herdförmiger Kulturen, ungefähr kerngroße, ovale, deutlich PAS-positive und fakultativ Stamp-positive Gebilde beobachtet werden; da diese ovalen Gebilde zum Teil Sproßbildungen zeigten, konnten sie als Hefepilze angesprochen werden.

Die PAS-Färbung hat die besten Ergebnisse gezeigt. In den Granulomen finden sich hefeförmige, homogene Zellen und Zellverfallsprodukte, zum Teil phagozytiert, von intensiv rosa Färbung (Abb. 7).

Die Methenamin-Silberreaktion zeigt im Granulom schwarz gefärbte Zellen, verdächtige Zerfallsprodukte und – in einigen Blutgefäßen – typisch hefeförmige Zellen (Abb. 8).

Serologische Untersuchung

Während der Erkrankung haben wir im Serum des Patienten einen Agglutinationstiter von 1:160 pos. gefunden mit einer Suspension von C.

guillermondii nach einer Inkubation von 48 Stunden bei 37°C. Vier Monate später betrug der Titer noch 1:40 pos. Ein Jahr nach der Infektion war keine Agglutination mehr zu bemerken.

Die Komplementbindungsreaktion fiel negativ aus. Man kennt leider den diagnostischen Wert dieser Reaktion für Candida-Infektionen nicht genau.

Wir haben ein Antiserum Anti-C. guillermondii (Kaninchen) hergestellt, das wir mit Fluorescein-Isothiocyanat nach Thomason markierten (Abb. 9). Obgleich wir nur über einen Paraffinschnitt von 10 μ verfügten, hat die Untersuchung im Fluoreszenzmikroskop mehrere kleine Herde von stark fluoreszierenden Zellen nachweisen lassen. In der Form und Größe entsprechen die Zellen denjenigen von C. guillermondii. Die Kapsel zeigt intensive Fluoreszenz. Aus technischen Gründen war uns eine photographische Aufnahme nicht möglich.

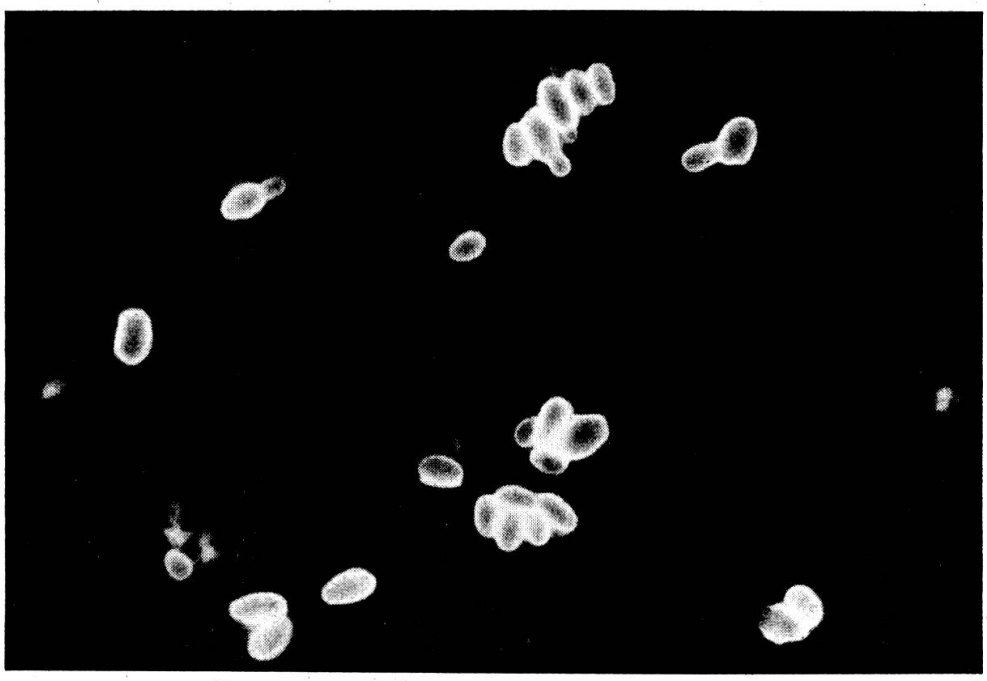

Abb. 9 Fluoreszierende Hefezellen. Ausstrich aus einer C. guillermondii-Kultur.

Das markierte Antiserum reagiert gleichermaßen mit C. albicans und mit anderen Candida-Arten (Tschuchiya und Mitarbeiter). Eine Identifikation läßt sich deshalb im histologischen Schnitt fluoreszenzmikroskopisch nicht vornehmen; aber in Anbetracht der Speciesdiagnose an Hand des Isolates darf wohl auch im mikroskopischen Präparat auf C. guillermondii geschlossen werden.

Weil diese Zellen in größerer Zahl zu beobachten waren, vermuten wir, daß sie sich eher in Blutgefäßen als in den Granulomen befanden, was auch die histologischen Ergebnisse stützen würde.

Literatur

Candida guillermondii ist eine im allgemeinen saprophytisch vorkommende Hefe, die man aber gelegentlich als Erreger von Läsionen verschiedener Art finden kann.

Beim Menschen sind vier Fälle von Endocarditis bekannt, die durch C. guillermondii verursacht wurden und deren Ätiologie durch histo-pathologische Untersuchungen und Anlegen von Kulturen geklärt werden konnte (Niel, Zimmermann, Andriole et al). Es wurden auch einige Fälle von Hautläsionen veröffentlicht. Janke und Luger beschreiben einen Fall von herpetiformer Dermatitis, verursacht durch C. guillermondii, die durch eine Jod-Medikation geheilt werden konnte. Ujvari und Orlik isolieren diese Hefe bei einer Frau aus multiplen, kutanen Veränderungen am Stamm und den Gliedmaßen. Endlich hat Scholer (pers. Mitt.) sie in einer granulomatösen Affektion des Halses gefunden; die Diagnose konnte nicht gesichert werden, trotz des Fehlens anderer ätiologischer Ursachen.

Beim Tier sind bekannte Fälle sehr selten. Bisping erhält bei der Untersuchung pathologischen Materials von 4167 Haustieren 761 Hefestämme, wobei er nur bei einem Hund und einem Huhn C. guillermondii finden konnte. C. guillermondii ist indessen als Mastitiserreger bekannt (Ainsworth, Barbésier, Scholer und Mitarbeiter, Bertschinger und Mitarbeiter).

Die verschiedenen Candida-Arten gehören nicht zur gewöhnlichen mykotischen Flora der Haut des Pferdes oder der Carnivoren (Jaksch). Bei einer sehr großen Zahl von mycologischen Untersuchungen isolierte Jaksch nur in einem kleinen Prozentsatz und in kleiner Menge Hefen (vor allem C. albicans). Im Ausstrich konnte er keine Hefe finden.

Kotz und Michalska beschreiben aber einen Fall von Blastomycose der Haut und des Muskelgewebes beim Pferd, verursacht durch C. albicans und C. guillermondii, der unserem Fall in manchen Belangen gleicht. Das Pferd zeigt lokalisierte Knoten an der Brust, den Schultern und am Widerrist. Im histologischen Schnitt fanden sich Knoten mit entzündlicher Granulation mit kleinen Eiterherden und einer Eosinophilie. Die Autoren fanden die Hefe in den Hautknoten, in der Leber, der Milz und sogar in Blutgefäßen. Therapieversuche verliefen ergebnislos.

Schlußfolgerungen

Candida guillermondii gehört nicht zur gewöhnlichen mycotischen Flora der Pferdehaut. Eine Infektion durch diese Hefe ist beim Tier offenbar sehr selten beobachtet worden. In unserem Fall haben wir C. guillermondii aus den Hautknoten isolieren können. Wir haben die Hypothese aufgestellt, daß die Krankheitserscheinungen durch diesen Keim verursacht worden seien.

Wiewohl die Anwesenheit von C. guillermondii nicht schlüssig die Ätiologie einer Blastomycose zu beweisen vermag, glauben wir doch, daß unsere mycologischen und histologischen Beobachtungen die Hypothese stützen: Vorkommen von Hefezellen im direkten Ausstrich von Gewebebrei; üppige Kultur von C. guillermondii aus den Knoten; negatives Resultat für andere mögliche Infektionen; Hefezellen und verdächtige phagozytierte Zerfallsprodukte in den histologischen Schnitten (vor allem Blutgefäße); Bildung von Agglutininen während der Infektion und endlich typische Resultate bei der Fluoreszenz-Untersuchung.

Nach den klinischen und histologischen Beobachtungen scheint sich eine chronisch-hämatogene Aussaat ausgebildet zu haben.

Das klinische Syndrom ähnelt, wie wir nachträglich feststellten, einem in Polen beschriebenen Fall.

Unser Patient wurde mit Erfolg mit Kalium jodatum behandelt.

Zusammenfassung

Eine fünfjährige Freibergerstute wird wegen Hautschwellungen und Fieber eingeliefert. Neben auffallenden, größtenteils derben und druckempfindlichen Hautknoten, einem Bauchödem und einer Mastitis sind auch undeutliche Allgemeinsymptome zu registrieren. Es wird die Diagnose «disseminierte, chronische Hautgranulomatose unbekannter Ätiologie» gestellt. Eine versuchsweise unternommene Therapie mit Kalium jodatum sol. 10% führt in einigen Tagen zur Abheilung der Veränderungen. Die histologische Untersuchung von Biopsiematerial läßt multiple Granulome erkennen, aus denen Candida guillermondii isoliert werden kann. Der Keim wird als wahrscheinliche Ursache der Erkrankung betrachtet. Diese Ansicht wird durch serologische und histologische Befunde sowie durch fluoreszenz-immunologische Untersuchungen bekräftigt.

Résumé

Une jument Franche-Montagne de 5 ans envoyée pour examination présentait des nodules cutanés et un état fièvreux. A part ces nodules pour la plupart compacts et sensibles, nous avons observé un œdème ventral et une mastite. Diagnostic: Granulomatose disséminée cutanée chronique d'étiologie inconnue. Un essai de traitement avec kalium jodatum sol. 10% fut concluant et les altérations disparurent en quelques jours. L'examen histologique d'une biopsie a révélé de nombreux granulomes, desquels nous avons isolé C. guillermondii. On considère C. guillermondii comme cause possible de ces altérations. Ce point de vue étant renforcé par les résultats de l'examination histologique, sérologique et de l'immunofluorescence.

Riassunto

Un cavallo d'allevamento di cinque anni del Giura è consegnato a causa di gonfiori alla pelle e di febbre. Accanto a notevoli nodi cutanei, per la maggior parte consistenti e sensibili alla pressione nonchè ad un edema addominale e ad una mastite, si riscontrano anche dei sintomi generali confusi. Si pone la diagnosi di «granulomatosi cutanea cronica disseminata». Una terapia, eseguita a titolo sperimentale, con una soluzione di ioduro di potassio al 10% conduce dopo alcuni giorni alla guarigione delle alterazioni. Dall'esame istologico di materiale prelevato alla biopsia, risultano granulomi multipli dai quali si può isolare Candida guillermondii. Il germe è considerato come la causa probabile della malattia. Questo parere è confermato da reperti sierologici ed istologici, nonchè da indagini immunologiche di fluorescenza.

Summary

A five year old Freiberg mare was admitted because of skin swellings and fever. Besides remarkable skin nodules, which were mostly firm and sensitive to the touch, an abdominal oedema and a mastitis, other indistinct general symptoms were also recorded. The diagnosis was given as «disseminate chronic skin granulomatosis of unknown aetiology». Treatment undertaken experimentally with a 10% potassium iodatum solution led to the symptoms healing within a few days. The histological examination of bioptic material revealed multiple granulomata, out of which Candida guillermondii could be isolated. This fungus is regarded as the probable cause of the

disease and this opinion is corroborated by the serological and histological results as well as by fluorescence-immunological tests.

Literatur

Ainsworth G.C., Austwick P.K.C.: Fungal Diseases of Animals. Commonwealth Agricultural Bureaux (1959). – Andriole V.T., Kravetz H.M., Roberts W.C., Utz J.P.: Candida Endocarditis. Clinical and Pathological Studies. Amer. J. Med. *32*, 251–285 (1962). – Barbésier J.: Les champignons levuriformes du genre Candida dans les mammites de la vache laitière. Arch. Inst. Pasteur algér. *38*, 231–236 (1960). – Bertschinger H.U., Schweizer R., Scholer H.J.: Hefen als Mastitiserreger beim Rind. Schweiz. Arch. Tierheilkunde *106*, 183–192 (1964). – Bisping W.: Untersuchungen über die Ätiologie von Sproßpilzinfektionen bei Haustieren. Zbl. Vet. Med. B. *10*, 325–361 (1963). – Jaksch W.: Dermatomykose der Equiden, Karnivoren und einiger Rodentiere in Österreich, mit einem Beitrag zur normalen Pilzflora der Haut. Wiener Tierärztl. Mschr. *50*, 645–1099 (1963). – Janke R.G., Luger A.: Seltene Mykosen. Arch. Derm. *200*, 436–440 (1955). – Kotz J., Michalska Z.: The Blastomycosis of Muscles in Horse. Medycina Weterynaryjna *14*, 159–163 (1958). – Niel K.: Zur Klinik der Candidainfektionen. Klin. Med. *8*, 49–61 (1953), – Scholer H.J., Schneider P.A., Bertschinger H.U.: Nachweis von Cryptococcus neoformans und anderen Hefen aus Milch von Kühen mit Mastitis. Path. Microbiol. *24*, 803–818 (1961). – Thomason B.M., Cherry W.B., Davis B.R., Pomales-Lebron A.: Rapid Presumptive Identification of Enteropathogenic Escherichia coli in faecal Smears by Mean of Fluorescent Antibody. Bull. Org. Mond. Santé *25*, 137–171 (1961). – Ujvari F., Orlik I.: Candidose cutanée pustulo-végétante par Candida guillermondii. Dermato-Venerologia *4*, 29–34 (1959), Ref. Ann. Dermat. *88*, 320 (1961). – Zimmermann L.E.: Candida and Aspergillus Endocarditis. Arch. Path. *50*, 591–605 (1950).

Aus dem Veterinär-Pathologischen Institut der Universität Bern
(Dir. Prof. Dr. H. Hauser)

Zur Morphologie und Ätiologie der Erkrankungen des oberen Respirationstraktes bei Katzen[1]

Von Samuel Lindt

Im allgemeinen nimmt die Schnupfenerkrankung bei Katzen klinisch einen gutartigen Verlauf. Selten kann die Erkrankung aber auch schwer, mit hoher Mortalität, auftreten. Wegen dieser klinischen Diskrepanz schien uns die infektiöse Katzenrhinitis einer näheren Untersuchung wert [9].

Während drei Sommern untersuchten wir mit Hilfe von Sektion, Histologie, Bakteriologie und Virologie der oberen und unteren Luftwege sowie mit Hilfe von Übertragungsversuchen Katzen aus 5 größeren Beständen, wo Katzenschnupfen heimisch war [2].

[1] Vortrag anläßlich der 13. Tagung der Arbeitsgemeinschaft für Veterinärpathologie, Salzburg, April 1964.