

Zeitschrift: Schweizer Archiv für Tierheilkunde SAT : die Fachzeitschrift für Tierärztinnen und Tierärzte = Archives Suisses de Médecine Vétérinaire
ASMV : la revue professionnelle des vétérinaires

Herausgeber: Gesellschaft Schweizer Tierärztinnen und Tierärzte

Band: 107 (1965)

Heft: 3

Artikel: Pyokokkeninfektionen bei neugeborenen Welpen mit Agammaglobulinämie

Autor: Trainin, Zeev

DOI: <https://doi.org/10.5169/seals-590497>

Nutzungsbedingungen

Die ETH-Bibliothek ist die Anbieterin der digitalisierten Zeitschriften auf E-Periodica. Sie besitzt keine Urheberrechte an den Zeitschriften und ist nicht verantwortlich für deren Inhalte. Die Rechte liegen in der Regel bei den Herausgebern beziehungsweise den externen Rechteinhabern. Das Veröffentlichen von Bildern in Print- und Online-Publikationen sowie auf Social Media-Kanälen oder Webseiten ist nur mit vorheriger Genehmigung der Rechteinhaber erlaubt. [Mehr erfahren](#)

Conditions d'utilisation

L'ETH Library est le fournisseur des revues numérisées. Elle ne détient aucun droit d'auteur sur les revues et n'est pas responsable de leur contenu. En règle générale, les droits sont détenus par les éditeurs ou les détenteurs de droits externes. La reproduction d'images dans des publications imprimées ou en ligne ainsi que sur des canaux de médias sociaux ou des sites web n'est autorisée qu'avec l'accord préalable des détenteurs des droits. [En savoir plus](#)

Terms of use

The ETH Library is the provider of the digitised journals. It does not own any copyrights to the journals and is not responsible for their content. The rights usually lie with the publishers or the external rights holders. Publishing images in print and online publications, as well as on social media channels or websites, is only permitted with the prior consent of the rights holders. [Find out more](#)

Download PDF: 14.01.2026

ETH-Bibliothek Zürich, E-Periodica, <https://www.e-periodica.ch>

Riassunto

Un branco di bovini, in una stalla aperta, colpito da un grave focolaio di rogna sarcoptica fu curato in via percutanea con una emulsione di «Ruelène». Lo stato generale migliorò, ma l'infestazione parassitaria non venne eliminata. Il miglioramento è stato ottenuto con doppio uso di «Galesan liquido» (Veterinaria AG, Zurigo).

Summary

A herd of cattle in an open stall was affected by a severe attack of sarcoptes mange and was treated transcutaneously with an emulsion of «Ruelène». The general state of health thereafter showed an improvement, but the parasite attack was not eliminated. This was achieved by twice applying liquid «Galesan» (Veterinaria AG, Zurich).

Bibliographie

Bolle W.R.: Neguvon, ein äußerlich und innerlich anwendbares Insektizid, Lavizid und Acarizid. Vet. med. Nachrichten (Marburg) Nr. 3, 155–172 (1956). – Bouvier G.: Notes de parasitologie. I. Gale sarcoptique du bovin. Schweizer Archiv f. Thk. 87, Nr. 12, 505–508 (1945). – Bouvier G.: Les gales des bovidés dans le canton de Vaud. Schweizer Archiv f. Thk. 89, No 4, 167–175 (1947). – Mieth K. und Frömer K.: Über die Anwendung der Phosphorsäureester bei der Räudebekämpfung der Rinder. Monatshefte f. Vet. Med. (Jena) 19, Nr. 16, 601–603 (1964).

Aus dem Veterinär-Bakteriologischen Institut der Universität Bern
Direktor: Prof. Dr. H. Fey

Pyokokkeninfektionen bei neugeborenen Welpen mit Agammaglobulinämie

Von Zeev Trainin

Seit einigen Jahren sterben im Zwinger eines Hundezüchters junge Mittel-Schnauzer-Welpen an verschiedenen Infektionskrankheiten. Immer nur einzelne Tiere eines Wurfes erkranken 2 bis spätestens 10 Tage nach der Geburt. Nach anfänglichem Gewichtsstillstand zeigen sich zuerst am Kopf und am Nabel kleine Pusteln, eventuell kommt es zu Gangränbildung am kupierten Schwanz. Die Infektion konnte jeweils mit Antibiotica kontrolliert werden, aber nur vorübergehend.

Es scheint, daß nur bestimmte Hündinnen krankheitsanfällige Welpen warfen. Die Sektion im Veterinär-Pathologischen Institut (PD Dr. H. König und PD Dr. S. Lindt) und die bakteriologische Untersuchung von 4 Welpen,

welche im Alter von 4, 10 bzw. 14 Tagen gestorben waren, ergab: Ausgeprägte Leukozytose bei allen Tieren, Nabelabszeß mit Streptokokkeninfektion bei einem Welpen, eine Pyokokkeninfektion am kupierten Schwanz bei einem andern, und eine schwere Pyokokken-Nabelinfektion bei den beiden 14 Tage alten Welpen. In der Milch der entsprechenden Mütter konnten die gleichen Erreger nachgewiesen werden. Die überlebenden Welpen hatten die gleiche Milch ohne Störung aufgenommen, was auch bei menschlichen Säuglingen nichts Außergewöhnliches ist.

Da das Fehlen von Gammaglobulin beim Menschen eine schwere Disposition für bakterielle Infektionen mit sich bringt (Barandun und Mitarbeiter), und anderseits Fey und Margadant [2, 3, 4] persistierende Agammaglobulinämie als pathogenetisch wichtiges Prinzip der Kälber-Colisepsis erkannten, versuchte ich, mit Hilfe der Immunoelktrophorese den Serum-Gammaglobulingehalt neugeborener Welpen zu bestimmen (Blutentnahme aus der Schwanzarterie bei der Schwanzamputation).

2 gesunde Welpen, die sich später normal entwickelten, zeigten 46 bzw. 48 Stunden nach der Geburt eine kräftige Gammaglobulinlinie. Sie hatten unmittelbar nach der Geburt bei ihrer Mutter gesaugt (Abb. 1).

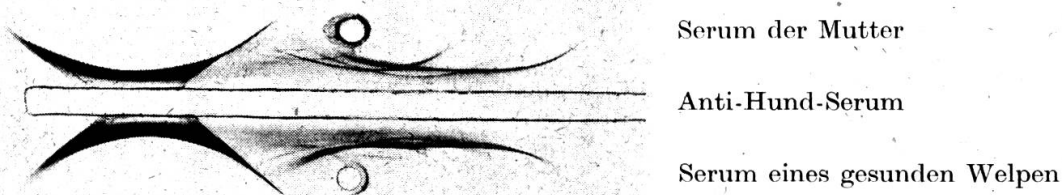



Abb. 1 Immunelektrophorese von Seren eines gesunden Welpen, 36 Stunden nach Geburt und Colostrumaufnahme (unteres Bassin) sowie seiner Mutter (oberes Bassin).

Das mütterliche Serum enthielt papierelektrophoretisch 14,5 rel.% Gammaglobulin, was nach Ebel und Boguth normal ist. Ein Monat nach der Geburt wurden aus der Muttermilch ++ Pyokokken isoliert.

Kurze Zeit später warf eine andere Hündin 4 Welpen im Abstand von 4, 11 und 19 Stunden, wobei sich nach dem zweiten Welpen Wehenschwäche einstellte, die mit Oxytocin überwunden werden konnte. Die Mutter selbst blieb gesund, ihr Blutserum enthielt 12 rel.% Gammaglobulin, aber im Colostrum und in den Lochien wurden 30 Stunden post partum +++ Pyokokken isoliert.

Die beiden *ersten Welpen* tranken sofort lebhaft an der Mutter und blieben trotz massenweiser Aufnahme von Pyokokken gesund. 54 bzw. 52 Stunden post partum ergab die immunoelktrophoretische Untersuchung des Blutserums eine kräftige Gammaglobulinlinie, somit waren diese beiden Tiere *normogammaglobulinämisch*.

Der *dritte Welp*e trank anfänglich ebenfalls lebhaft, starb aber 34 Stunden post partum. Sektionsbefund: Bläschen an der Bauchhaut von 2 bis 5 mm Durchmesser, zum Teil mit blutigem Inhalt. Stellenweise Haut arrodiert. Leberstauung, hypostatische Pneumonie. Die bakteriologische Untersuchung ergab eine *Pyokokkensepsis*, immunelektrophoretisch fehlte die Gammaglobulinlinie vollständig. Dieser Welp resorbierte somit das ihm angebotene Gammaglobulin aus dem mütterlichen Colostrum nicht und blieb pathologischerweise *agammaglobulinämisch*, was wohl das Zustandekommen der Pyokokkensepsis erheblich begünstigt, wenn nicht überhaupt ermöglicht hat (Abb. 2).



Serum eines normalen Welpen
46 Std. p. p.

Anti-Hund-Serum

Serum des Welpen Nr. 3
mit Agammaglobulinämie

Abb. 2 Oberes Bassin: Serum eines normalen Welpen, 46 Stunden post partum und Colostrumaufnahme. Unteres Bassin: Serum des Welpen Nr. 3 mit Agammaglobulinämie.

Der *vierte Welp*e erhielt statt Colostrum eine Ersatznahrung (Nidomilch/Nestlé), die er anfänglich lebhaft aufnahm. Da sich nach 24 Stunden ebenfalls Bläschen an der Bauchhaut und zudem tonisch-klonische Krämpfe entwickelten, wurde er nach 28 Stunden getötet. In den Bläschen wurden +++ , im Peritoneum + Pyokokken nachgewiesen, die Organe waren steril. Auch bei diesem Hund *fehlte das Gammaglobulin* im immunelektrophoretischen Bild völlig.

Besprechung der Fälle

Nach Schneider und Szathmary erfolgt die Übertragung von Immunkörpern von der Mutter auf den Welpen in geringer Menge schon intrauterin, hauptsächlich aber durch das Colostrum. Wir haben in dieser Beziehung ähnliche Verhältnisse wie beim Kalb, Ferkel, Lamm, Zicklein und Fohlen. Auch beim Hund wird das Gammaglobulin nur während der ersten 24 Lebensstunden in entscheidender Menge aus dem Dünndarm resorbiert. Beim Welpen Nr. 3, der trotz Colostrumaufnahme agammaglobulinämisch blieb, muß wie beim agammaglobulinämischen Colisepsis-Kalb [3] ein Resorptionsblock angenommen werden, dessen Mechanismus vorläufig nicht erklärt werden kann. Der Welp Nr. 4 erhielt kein Colostrum und blieb verständlicherweise agammaglobulinämisch. Dieser Zustand der Agammaglobulinämie ist bei einem neugeborenen Tier zweifellos lebensbedrohend, um so

mehr, als die Umgebung durch Milch und Lochien mit Pyokokken kontaminiert war.

Ich habe in der mir zugänglichen Literatur keine Angaben über Agammaglobulinämie bei Welpen gefunden und möchte deshalb diesen Fall in der Absicht mitteilen, systematische Untersuchungen darüber anzuregen, ob beim neugeborenen Welpen bezüglich Gammaglobulin ähnliche pathogenetische Verhältnisse vorliegen wie beim Kalb.

Wie schon erwähnt, wird in der Literatur [7] mitgeteilt, daß die Welpen einen Teil ihres Gammaglobulins intrauterin diaplazentar beziehen, den andern Teil aber durch das Colostrum unmittelbar nach der Geburt. Wir hatten Gelegenheit, 3 Welpen nach Kaiserschnitt mit Hilfe der Immunopräzipitation (Abb. 3) vor Colostrumaufnahme zu untersuchen und fanden einen Gammaglobulintiter von nur $1/1$ bis $1/5$, während das mütterliche Serum einen Titer von $1/320$ aufwies.

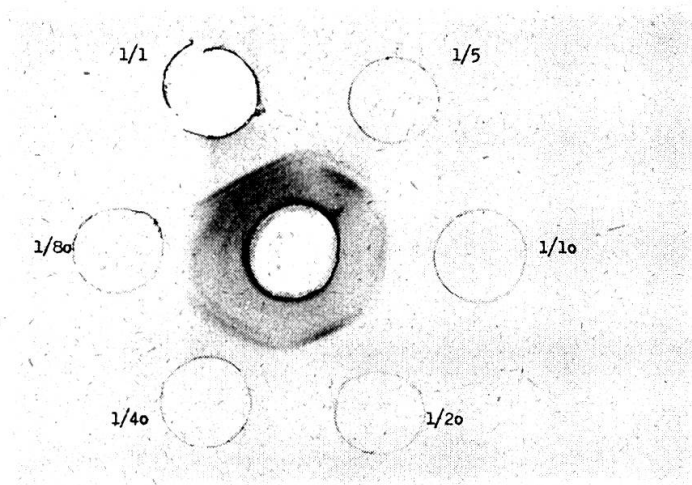


Abb. 3 Titration eines normalen Hundeserums auf Gammaglobulingehalt mit einem Anti-Gammaglobulinserum im zentralen Bassin. Zirkuläre Bassins: Verdünnungen des Hundeserums (Antigen).

Da Blut des Welpen wohl in den meisten Fällen hämolytisch sein wird, eignet sich für eine solche Untersuchung die Immunopräzipitation besser als die Papierelektrophorese, abgesehen von der geringeren Empfindlichkeit der letzteren [8]. Ich stellte deshalb nach Angaben von Fey, Nicolet, von Fellenberg und Margadant [8] ein reines Hundegammaglobulin und damit ein anti-Gammaglobulin her, mit dem Gammaglobulin bei geringem Arbeitsaufwand titriert werden kann.

Abb. 3 zeigt die Titration von Gammaglobulin eines normalen Hundeserums mit einem Antigentiter von $1/320$. Leider waren die Seren der beiden agammaglobulinämischen Welpen aufgebraucht, als dieses anti-Gammaglobulin zur Verfügung stand und konnten deshalb nicht mehr austitriert werden.

Unser Antiserum steht Interessenten zur Verfügung.

Zusammenfassung

Von 4 Welpen aus dem Wurf einer gesunden Hündin, die allerdings Pyokokken mit der Milch und den Lochien ausschied, überlebten 2, die im Serum einen normalen Gammaglobulingehalt aufwiesen. 1 Welp, der sofort nach der Geburt Colostrum trank, starb an Pyokokkensepsis. Sein Serum war agammaglobulinämisch, weshalb ein Gammaglobulinresorptionsblock im Dünndarm angenommen wird. Der 4. Welp erhielt kein Colostrum und wurde, ebenfalls wegen einer Pyokokkeninfektion, getötet. Sein Serum war naturgemäß ebenfalls agammaglobulinämisch. Eine einfache Titration von Gammaglobulin mit einem Immunopräzipitationsverfahren, welches Fey und Mitarbeiter bei der Colisepsis des Kalbes verwenden, wird empfohlen.

Résumé

Sur 4 chiots nés d'une portée de chienne saine ayant sans doute éliminé des pyocoques avec son lait et les lochies, 2 ont survécu et présenté dans le sérum une teneur normale de globuline gamma. 1 chiot qui dès après sa naissance but du colostrum, périt d'une septicémie à pyocoques. Son sérum était agammaglobulinémique, d'où l'on admet la présence d'un bloc gammaglobulinique de résorption dans l'intestin grêle. Le 4ème chiot n'ingurgita pas de colostrum et fut tué pour une infection pyococcique également. Son sérum également, par la nature des choses, était agammaglobulinémique. On recommande un titrage de gammaglobuline selon un procédé d'immunoprécipitation que Fey et ses collaborateurs utilisent lors de colisepticémie du veau.

Riassunto

Su 4 giovani cani nati da una figliata di cagna sana che senza dubbio aveva eliminato dei piococchi con il latte ed i lochi, due hanno sopravvissuto e presentato nel siero un contenuto normale di globulina gamma. Un cucciolo che dopo la nascita aveva bevuto il colostro è perito per una setticemia da piococchi. Il suo siero era agammaglobulinemico, per cui si ammette la presenza di un blocco gammaglobulinico di riassorbimento nell'intestino tenue. Il quarto cucciolo che non ingerì colostro perì pure causa un'infezione piococcica. Anche il suo siero, per la natura delle cose, era agammaglobulinemico. Si raccomanda una semplice titolazione di gammaglobulina con un procedimento d'immunoprecipitazione che Fey ed i suoi collaboratori sfruttano nella colissetticemia del vitello.

Summary

Of a litter of four puppies from a healthy bitch, which however discharged pyococci in her milk and lochia, two survived, and these showed a normal content of gammaglobulin. One puppy, which drank colostrum immediately after birth, died of pyococcal sepsis. Its serum was agammaglobulinaemic, and from this it is assumed that gammaglobulin resorption was blocked in the small intestine. The fourth puppy received no colostrum, but was destroyed, also because of a pyococcal infection. Its serum was naturally agammaglobulinaemic also. Recommended is a simple titration of gammaglobulin with an immunoprecipitation process, such as Fey and associates use in cases of colisepsis in calves.

Literatur

- [1] Barandun J., Cottier S., Hässig H., Riva A. und M.: Das Antikörpermangel-syndrom. *Helv. med. Acta* 26, 111-539 (1959). - [2] Fey H., Margadant A.: Hypogammaglobulinämie bei der Colisepsis des Kalbes. *Schw. Mikrobiol. Ges. 20. Jahresversammlung 1961. Path. Mikrobiol.* 24, 970-976 (1961). - [3] Fey H., Margadant A.: Zur Pathogenese der

Kälber-Colisepsis, IV Agammaglobulinämie als disponierender Faktor. Zbl. Vet. med. 9, 7, 658–663 (1962). – [4] Fey H., Margadant A.: Zur Pathogenese der Kälber-Colisepsis, V Versuche zur künstlichen Infektion neugeborener Kälber mit dem Colityp 78:80 B. Zbl. Vet. med. 9, 8, 767–778 (1962). – [5] Ebel K. H.: Papierelektrophoretische Untersuchungen der Bluteiweißverhältnisse bei Hunden, Rindern und Kälbern. Zbl. Vet. med. 1, 70–76 (1954). – [6] Boguth W.: Papierelektrophoretische Analyse von Hundeserum. Naturwissenschaften 40, 22 (1953). – [7] Schneider L., Szathmary J.: Über die Immunität des neugeborenen Hundes. Z. Immun. Forsch. 95, 177–188 (1939). – [8] Fey H., Nicolet J., v. Fellenberg R., Margadant A.: Immunologische, serologische und immunochemische Methoden zum Nachweis der Agammaglobulinämie des Kalbes. Zbl. für Vet. med. (im Druck).

Aus dem Institut für Parasitologie
der Veterinär-medizinischen Fakultät der Freien Universität Berlin
(Direktor: Prof. Dr. J. Boch)

Epidemiologie und Bekämpfung der Lungen- und Magendarmwurminfektion des Rindes¹

Von J. Boch

Die Lungenwurmkrankheit wird beim Rind ausschließlich durch den in Trachea und Bronchien sitzenden *Dictyocaulus viviparus*, die parasitäre Gastroenteritis durch eine Vielzahl verschiedener *Trichostrongyliden* hervorgerufen. *Haemonchus*, *Ostertagia* und *Trichostrongylus axei* besiedeln im wesentlichen die Labmagenschleimhaut, sind also echte Magenwürmer. Die anderen *Trichostrongylus*-Arten sowie *Cooperia*, *Nematodirus* und *Bunostomum* schmarotzen im Dünndarm, *Trichuris* im Blinddarm sowie *Oesophagostomum* und *Chabertia* im Dickdarm. In der Regel liegen Mischinfektionen mit verschiedenen Wurmart vor, doch ist meist eine Art als spezifischer Erreger einer Helminthose besonders zahlreich vertreten.

Die in der Außenwelt ablaufende *präparasitäre Entwicklungsphase der Magen-Darm-Würmer* ist für alle, ausgenommen *Nematodirus*, gleich. Aus den mit dem Kot abgelegten, dünnchaligen, mit 8 bis 16 Furchungskugeln ausgefüllten Eiern schlüpfen, je nach Temperatur, in etwa 40 Stunden Larven, die sich von Fäkalbakterien ernähren und gegenüber Sonnenbestrahlung oder Austrocknung nur wenig widerstandsfähig sind. Diese Larven I häuten sich bei optimalen Bedingungen bereits am 4. Tag zur Larve II, zum 2. Mal am 5. bis 7. Tag zur infektionstüchtigen Larve III, die ihre bisherige Cuticula behält, als «bescheidete» Larve recht widerstandsfähig ist und den

¹ Vortrag anlässlich des Fortbildungstages der Vet. med. Fakultät der Universität Zürich am 12. November 1964.