Zeitschrift: Schweizer Archiv für Tierheilkunde SAT : die Fachzeitschrift für Tierärztinnen und Tierärzte = Archives Suisses de Médecine Vétérinaire ASMV : la revue professionnelle des vétérinaires

Herausgeber: Gesellschaft Schweizer Tierärztinnen und Tierärzte

Band: 107 (1965)

Heft: 2

Artikel: Staupe-Enzephalitis bei Dachsen

Autor: Fischer, Karin

DOI: https://doi.org/10.5169/seals-589377

Nutzungsbedingungen

Die ETH-Bibliothek ist die Anbieterin der digitalisierten Zeitschriften auf E-Periodica. Sie besitzt keine Urheberrechte an den Zeitschriften und ist nicht verantwortlich für deren Inhalte. Die Rechte liegen in der Regel bei den Herausgebern beziehungsweise den externen Rechteinhabern. Das Veröffentlichen von Bildern in Print- und Online-Publikationen sowie auf Social Media-Kanälen oder Webseiten ist nur mit vorheriger Genehmigung der Rechteinhaber erlaubt. Mehr erfahren

Conditions d'utilisation

L'ETH Library est le fournisseur des revues numérisées. Elle ne détient aucun droit d'auteur sur les revues et n'est pas responsable de leur contenu. En règle générale, les droits sont détenus par les éditeurs ou les détenteurs de droits externes. La reproduction d'images dans des publications imprimées ou en ligne ainsi que sur des canaux de médias sociaux ou des sites web n'est autorisée qu'avec l'accord préalable des détenteurs des droits. En savoir plus

Terms of use

The ETH Library is the provider of the digitised journals. It does not own any copyrights to the journals and is not responsible for their content. The rights usually lie with the publishers or the external rights holders. Publishing images in print and online publications, as well as on social media channels or websites, is only permitted with the prior consent of the rights holders. Find out more

Download PDF: 11.08.2025

ETH-Bibliothek Zürich, E-Periodica, https://www.e-periodica.ch

Parry H.B.: Degenerations of the dog retina. I. Structure and development of the retina of the normal dog. Brit. J. Ophtal. *37*, 385–404 (1953). – Pilz H.: Die Sphingolipoidveränderungen bei der Leukodystrophie Typ Krabbe im Vergleich zum akuten und chronischen sudanophilen Markzerfall. Acta Neuropath. *4*, 16–27 (1964). – Ribelin W.E. und Kintner L.D.: Lipodystrophy of the central nervous system in a dog. A disease with similarities to Tay-Sachs disease of man. Cornell Vet. *45*, 532–537 (1956). – Schreier K.: Die angeborenen Stoffwechselanomalien. Stuttgart (Thieme) (1963). – Seitelberger F.: Gargoylismus. In «Erbliche Stoffwechselkrankheiten. Genetic Defects of Biologically Active Proteins». Herausg. F. Linneweh. Urban und Schwarzenberg (München-Berlin), 591–603 (1962). – Seitelberger F., Vogel G. und Stepan H.: Spätinfantile amaurotische Idiotie. Arch. Psychiat. *196*, 154–190 (1957). – Seitelberger F., Jacob H., Pfeiffer J. und Colmant H.J.: Die Myoklonuskörperkrankheit. Eine angeborene Störung des Kohlenhydratstoffwechsels. Klinisch-pathologische Studie an fünf Fällen. Fortschr. Neurol. *32*, 305–345 (1964). – Sulkin N.M.: The properties and distribution of PAS positive substances in the nervous system of the senile dog. J. Geront. *10*, Sect. A, 135–144 (1955). – Whittem J.H. and Walker D.: «Neuronopathy» and «Pseudolipidosis» in Aberdeen-Angus calves. J. Path. Bact. *74*, 281–288 (1957).

Aus der Abteilung für vergleichende Neurologie (Prof. Dr. E. Frauchiger)
der veterinär-ambulatorischen Klinik in Bern (Prof. Dr. W. Hofmann)

Staupe-Enzephalitis bei Dachsen[1]

Von Karin Fischer

Unter den Carnivora kommen Infektionen mit Staupevirus bei Angehörigen der Canoidea aus den Familien Canidae, Procyonidae und Mustelidae vor. Von den Feloidea soll nach Hamerton (1937) der Binturong (Arctitis binturong) aus der Familie Viverridae erkranken. Außer allen Canidae (Hund, Wolf, Fuchs, Dingo usw.) und den Waschbären aus der Familie Procyonidae sind vermutlich auch sämtliche Vertreter der Mustelidae (Nerz, Iltis, Wiesel, Frettchen, Marder, Skunk, Dachs, Otter usw.) für Staupevirus empfänglich (Goss, 1937).

Bei einem Ausbruch von Staupe in einem Zoologischen Garten beobachteten Armstrong und Anthony (1942) Erkrankungen von Füchsen, Waschbären, Australischen Dingos und Europäischen Dachsen (Meles meles). Nur eines der erkrankten Tiere hatte nervöse Symptome gezeigt. Die Empfänglichkeit Amerikanischer Dachse (Taxidea taxus) konnte durch experimentelle Infektion mit Staupevirus nachgewiesen werden (Armstrong, 1942).

Die seit einigen Jahren in Deutschland und anderen europäischen Staaten herrschende Tollwut hat nach Goerttler (1957), Pitzschke (1959), Kauker und Zettl (1959) u.a. eine epidemiologische Wandlung erfahren: Nicht mehr die Hunde sind die

[1] Unterstützt durch Grant NB-01916 des National Institute of Neurological Diseases and Blindness, National Institutes of Health, Bethesda, USA.

hauptsächlichen Virusträger und -überträger, sondern Füchse und andere Wildtiere, wie Dachse, Marder und Rehe. Helmboldt und Jungherr (1955) haben über Staupe bei roten und grauen Füchsen, Waschbären und einem Skunk berichtet, die klinisch durch Verlust der Menschenscheu, starke Aggressivität, konvulsive Zuckungen und Allotriophagie als tollwutverdächtig erschienen waren.

In diesem Zusammenhang mag es von Interesse sein, kurz über die Befunde am Zentralnervensystem (ZNS) von 4 Dachsen zu berichten, von denen 2 zur Untersuchung auf Tollwut eingesandt waren.

Material und Methoden

Es handelt sich um 1959 und 1964 eingesandte männliche und weibliche Dachse, von denen 2 als «älter» und des 3. als «juvenil» eingeschätzt waren. Vom 4. Tier stand nur der Kopf zur Verfügung. Die Gesamtsektion hatte außer schlechtem Nährzustand, leerem Magen-Darmkanal sowie Pneumonie und Wurmbefall bei einem Tier keine Besonderheiten ergeben.

Aus Gehirn und Rückenmark sowie den vorhandenen einzelnen Organen wurden Paraffinschnitte hergestellt und mit Hämalaun-Eosin (H-E), Van Gieson, Luxolblau-Cresyl und nach Goldner gefärbt.

Klinische Erscheinungen

Beim Auffinden der 4 Dachse konnten Atembeschwerden, schwankender Gang, Kreisbewegungen, Lähmungen der Gliedmaßen und tonisch-klonische Krämpfe beobachtet werden. Verlust der Menschenscheu, Beißsucht und Speichelfluß hatten 2 Tiere als tollwutverdächtig erscheinen lassen.

Histologischer Befund am Zentralnervensystem

Bei allen 4 Dachsen sind kleinere Gefäßinfiltrate und Zellherde unregelmäßig über die graue und weiße Substanz von Großhirnhemisphären und Hirnstamm verteilt. Ammonshorn und Kleinhirn bleiben fast völlig unversehrt, während die Medulla oblongata etwas stärker betroffen erscheint (Abb. 1 bis 2). Unter den vaskulären Infiltratzellen sind vorwiegend lymphozytäre und retikulo-histiozytäre Elemente vertreten. Die Meningen zeigen nur stellenweise spärliche lymphozytäre Infiltrate. Die

Abb. 1 Dachs. Gliöses Herdchen in der Medulla oblongata mit konglomerierten pyknotischen Gliazellen (H-E Färbung, wie bei allen weiteren Abb.).

Abb. 2 Dachs. Herd aus der Medulla oblongata mit mehrkernigen plasmatischen Astrozyten, pyknotischen Gliazellen und schwachen vaskulären Infiltraten. Auflockerung des Gewebes.

Abb. 3 Dachs. Typischer Herd aus dem Rückenmark mit aktivierten Gliaelementen und konglomerierten pyknotischen Gliazellen.

Abb. 4 Dachs. Herd aus dem Rückenmark bei stärkerer Vergrößerung. Links ist ein geschwollener Astrozytenkern mit eosinophilem Einschlußkörperchen zu erkennen. Rechts pyknotische Gliazellen mit beginnender Konglomeration (Ölimmersion).

Abb. 5 Dachs. Geschwollener Astrozytenkern mit eosinophilem Einschlußkörperchen (Ölimmersion).

1

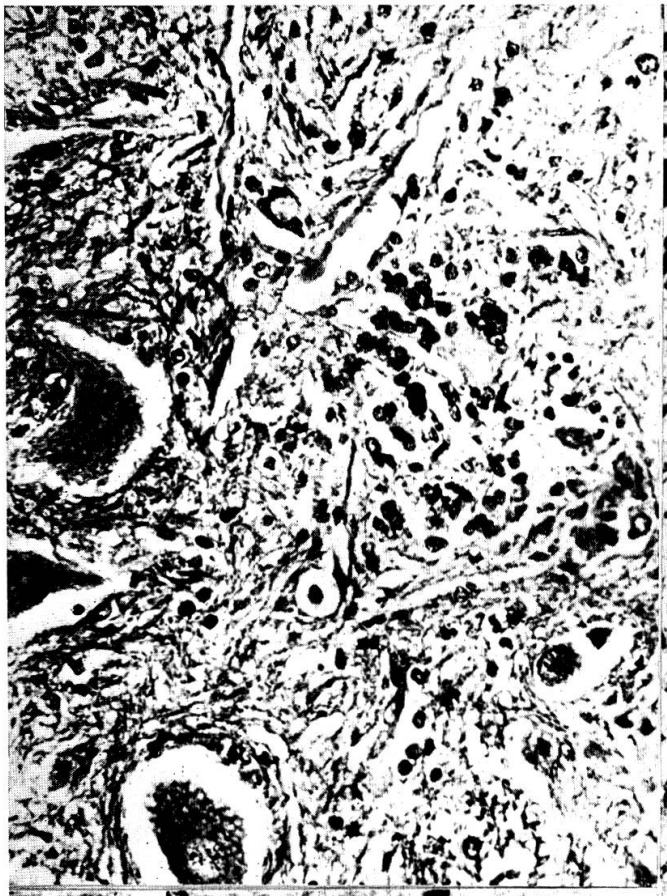

2

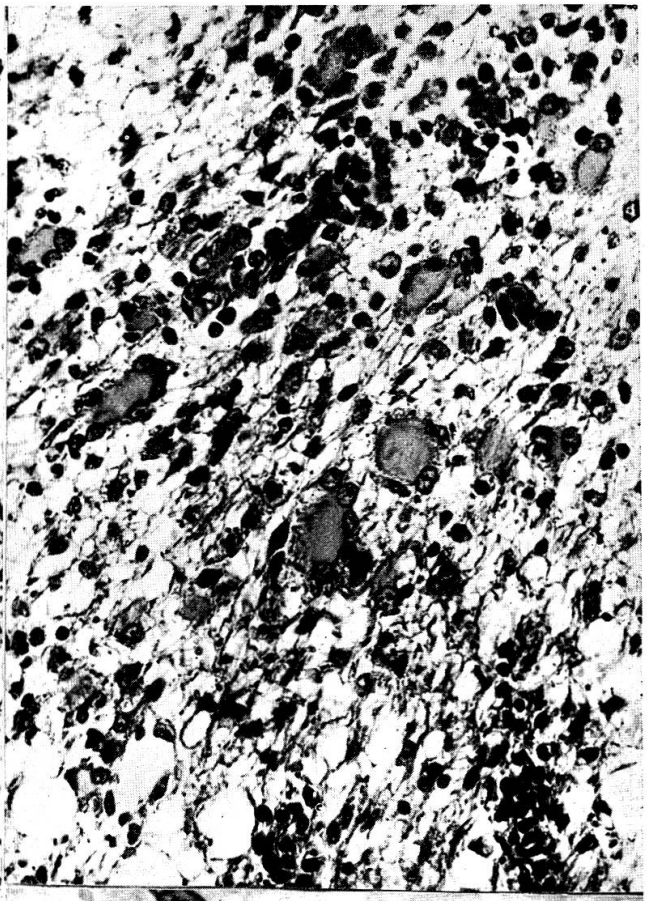

3

4

5

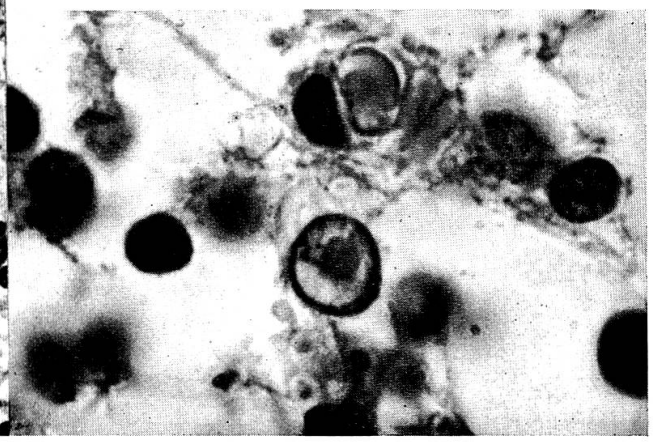

zellulären Herde setzen sich aus aktivierten Gliaelementen zusammen, unter denen mehrkernige plasmatische Astrozyten und konglomerierte pyknotische Gliazellen auffallen (Abb. 2). Außerdem lassen sich hin und wieder Fettkörnchenzellen sowie einzelne geschwollene Astrozytenkerne mit eosinophilen Einschlußkörperchen (EK) nachweisen (Abb. 4 bis 5). Weniger eindeutig sind EK in den pyknotischen Gliazellen zu erkennen, die einzeln oder in Gruppen von 2 bis 6 oder mehr Zellen zusammen liegen (Abb. 3 bis 4). Unter ihnen gibt es einzelne Zellen, die eine rosa- bis rotviolette Färbung des Kernzentrums bei H-E-Färbung aufweisen, während die pyknotischen Chromatinsubstanzen an der Kernmembran abgelagert sind. Vereinzelt können intranukleäre EK in mehrkernigen plasmatischen Gliazellen nachgewiesen werden. In der Umgebung der zellulären Hirnrindeninfiltrate weisen einzelne oder mehrere Ganglienzellen häufig ein geschwollenes oder eosinophiles Plasma und pyknotische Kernsubstanzen auf. Da sich ähnliche Veränderungen auch in nicht erkrankten Bezirken finden, ist nicht mit Sicherheit zwischen Artefakt und virusbedingten Läsionen zu unterscheiden. Nur bei einem Dachs konnten einzelne Ganglienzellen mit plasmatischen EK innerhalb veränderter Gewebsbezirke von Thalamus und Mittelhirn nachgewiesen werden.

Die Veränderungen im Rückenmark werden durch zelluläre Herde von unterschiedlicher Größe und unregelmäßiger Lokalisation charakterisiert. Weder graue noch weiße Substanz erscheinen bevorzugt betroffen. Die weiße Substanz ist stellenweise, besonders an der Peripherie und im Bereich der austretenden Nervenwurzel, stark aufgelockert. Innerhalb der grauen Substanz lokalisieren sich die Veränderungen vorwiegend im Bereich der Dorsal- und Seitenhörner und nur ausnahmsweise in den Ventralhörnern. Wie in Großhirnhemisphären und Hirnstamm weisen die Herde die gleiche Zusammensetzung aus aktivierten Gliaelementen mit mehrkernigen plasmatischen Astrozyten und konglomerierten pyknotischen Gliazellen auf (Abb. 3). Astrozytenkerne mit EK finden sich nur sehr selten. Weder die Kerne der plasmatischen Astrozyten noch die pyknotischen Gliazellen lassen mit Sicherheit EK erkennen. Minimale Gefäßinfiltrate sind meist in Nachbarschaft der Zellherde vorhanden. Die Meningen erscheinen bei keinem Tier infiltriert, obwohl sich in der angrenzenden weißen Substanz gelegentlich diffus verteilte Gliainfiltrate finden. Die Intensität der Veränderungen, die wie im Bereich des Gehirnes als gering bis etwa mittelgradig beurteilt werden kann, erscheint in den einzelnen Rückenmarksabschnitten recht unterschiedlich.

Diskussion

Die bei den 4 Dachsen festgestellte disseminierte nicht-eitrige Enzephalo-Myelitis weist das typische Bild einer Virusinfektion auf. Diese Annahme wird durch den Nachweis eosinophiler Einschlußkörperchen unterstützt. Nach Untersuchungen bei Hunden mit Staupe-Enzephalitis (Fischer, im Druck, 1965) sind eosinophile EK in geschwollenen Astrozytenkernen und Konglomerate pyknotischer Gliazellen mehr oder weniger spezifisch für Infektionen mit Staupevirus. Übereinstimmend mit unseren Befunden beobachteten Helmboldt und Jungherr (1955) bei staupekranken Füchsen, Waschbären und einem Skunk eine geringgradige nicht-eitrige Enzephalitis mit gliösen Zellkonglomeraten. Es gelang den genannten Autoren jedoch nicht, Astrozyten mit EK zu finden, so daß der Zusammenhang von Virusbefall, Pyknose und Konglomeration der Zellen ungeklärt blieb. Helmboldt und Jungherr (1955) konnten EK in Ganglienzellen der Hirnrinde und in den Epithelzellen verschiedener Organe feststellen. Die

Entstehung von Zellsynzytien mit EK und nachfolgender Konglomeration der pyknotischen Kerne läßt sich auch an staupevirusinfizierten Gewebekulturen beobachten (Shaver und Mitarb., 1964).

Auf Grund der mitgeteilten Befunde möchten wir das Vorliegen einer Staupevirusinfektion der Dachse annehmen. Selbstverständlich könnte ein endgültiger Beweis nur durch Isolierung von Staupevirus erbracht werden. Für eine Staupevirusinfektion spricht ebenfalls, daß bei einem Dachs zusätzlich plasmatische EK in Epithelzellen der harnabführenden Wege, des Eileiters und der Lebergallengänge nachgewiesen werden können.

Zusammenfassung

Es wird über Befunde am Zentralnervensystem von 4 Dachsen berichtet, die Lähmungserscheinungen, tonisch-klonische Krämpfe und tollwutverdächtige Symptome, wie Verlust der Menschenscheu, Beißsucht und Speichelfluß, gezeigt hatten.

Histologisch kann eine disseminierte lymphozytäre Enzephalo-Myelitis von geringgradiger Intensität festgestellt werden. Eosinophile Einschlußkörperchen lassen sich neben konglomerierten pyknotischen Gliazellen nachweisen. Als Ursache der Veränderungen wird auf Grund vergleichend histologischer Befunde eine Staupevirus-Infektion angenommen.

Résumé

Il s'agit du résultat de recherches sur le système nerveux de 4 bassets présentant des symptômes de paralysie, de crampes toni-cloniques et suspects de rage (absence de peur de l'homme, envie de mordre, salivation).

Du point de vue histologique, on peut constater la présence d'une encéphalo-myélite lymphocytaire disséminée d'intensité moyenne. On distingue aussi des nucléoles éosinophiles ainsi que des névroglies conglomérées pycnotiques. Sur la base de recherches histologiques comparées, ou admet que la cause des alterations est une infection à virus de la maladie de Carré.

Riassunto

Si riferisce il risultato di ricerche sul sistema nervoso di 4 tassi che avevano presentato dei sintomi di paralisi, di crampi tonico-clonici e sospetti di rabbia quali l'assenza di paura di fronte all'uomo, la mania di morsicare e la salivazione.

Sotto l'aspetto istologico si può accertare la presenza di una encefalo-mielite linfocitaria disseminata di media intensità. Si distinguono anche delle inclusioni di eosinofili nonchè delle neuroglie picnotiche agglomerate. Sulla base di ricerche istologiche comparate, si ammette che la causa delle alterazioni è un'infezione da virus della malattia cimurrosa di Carré.

Summary

The microscopic lesions of the central nervous system from 4 badgers with paralysis, tonic-clonic convulsions and rabies like symptoms as loss of fear, aggressivity and salivation are discussed.

A disseminated lymphocytic encephalo-myelitis of low intensity is found. Eosinophilic inclusion bodies and conglomerated pyknotic glia cells are demonstrated. A distemper virus infection is suggested as a possible cause of these lesions.

Literatur

Armstrong W.H.: Canine distemper in the american badger. Cornell Vet. *32*, 447 (1942). – Armstrong W.H. and Anthony C.H.: An epizootic of canine distemper in a zoological park. Cornell Vet. *32*, 286–288 (1942). – Fischer K.: Einschlußkörperchen bei Hunden mit Staupe-Enzephalitis und anderen Erkrankungen des Zentralnervensystems. Im Druck. (1965). – Goerttler V.: Epidemiologie und Bekämpfungsmöglichkeiten der Tollwut. Dtsch. Gesundheitswesen *12*, 465 (1957). – Goss L.G.: Species susceptibility to the virus of Carré and Feline Enteritis. Am. J. Vet. Res. *9*, 65–68 (1948). – Hamerton A.C.: Report on the deaths ocurring in the society's gardens (1936). Proc. Zool. Soc. London, *107*, Series B, 443 (1937). – Helmboldt C.F. und Jungherr E.L.: Distemper complex in wild carnivores simulating rabies. Am. J. Vet. Res. *16*, 463-469 (1955). – Kauker E. und Zettl K.: Die Tollwutsituation in der Bundesrepublik im Jahre 1958. Mh. Tierheilk. *11*, 129–142 (1959). – Pitzschke H.: Epizootologische Betrachtungen über den Verlauf der Tollwut 1945–1958 in Europa mit besonderer Berücksichtigung Deutschlands. Arch. exp. Vet.-Med. *13*, 992–1017 (1959). – Shaver D.N., Bussel R.H. und Barron A.L.: Comparative cytopathology of canine distemper and measles viruses in ferret kidney cell cultures. Arch. Virusforsch. *14*, 487–498 (1964).

Aus dem Veterinär-pathologischen Institut,
Direktor Prof. Dr. H. Hauser, der Universität Bern,
aus der Praxis Frl. Dr. E. Mühlethaler und aus dem Veterinär-bakteriologischen Institut,
Direktor Prof. Dr. H. Fey, der Universität Bern

Enzootischer, virusbedingter Katzenschnupfen in einem Tierheim

1. Mitteilung: Klinik, Patho-Histologie, Ätiologie und Epizootologie

Von Samuel Lindt, Elsa Mühlethaler und Franz Bürki

Einleitung

In einem größeren, gut geführten Tierheim trat seit der Inbetriebnahme im Jahre 1952 alljährlich ein enzootischer Schnupfen unter den Pensionskatzen auf. Die Häufung der Fälle während der Sommermonate und die Resistenz gegenüber einem breiten Spektrum von Medikamenten ließen an ein Virus als primären Infektionserreger denken. Diese Überlegung bildete den Anlaß, während einiger Zeit infaust verlaufende Fälle mit doppeltem Endziel patho-histologisch, virologisch und bakteriologisch zu untersuchen: Die vermutete Virusnatur des Seuchenerregers zu beweisen und darauf aufbauend eine aktive Schutzimpfung zu entwickeln.

Der Virusnachweis gestaltete sich erfolgreich, konnten doch aus allen 8 im Zeitraum dreier Jahre untersuchten Fällen cytopathogene Virusstämme isoliert werden. Ihre Charakterisierung war ebenfalls möglich. Die Tatsache, daß 7 der 8 Isolate demselben Virustyp angehörten, gestattete bestimmte